MORFOPATOLOGIE CLINICĂ

vol.2

Ion Căluşer

dacia

Scanned with OKEN Scanner

ION CĂLUȘER

PETRE FLORESCU MARIUS MORAR

MORFOPATOLOGIE CLINICĂ

Vol. II

BIBLIOTECA JUDEȚEANĂ „GH. ASACHI" IAȘI

462.020

EDITURA DACIA CLUJ-NAPOCA,
1983

Scanned with OKEN Scanner

PREFAȚĂ LA VOLUMUL II

Volumul II cuprinde morfopatologia bolilor, iar prezentarea lor este făcută pe aparate și sisteme. Lipsește patologia pielii, ochiului și O.R.L., în schimb este mult lărgit subcapitolul patologiei cavității bucale și al glandelor anexe. Această opțiune am făcut-o cu scopul de a oferi material instructiv și studenților de la Stomatologie pe lîngă cei de la Medicină Generală și Pediatrie. Cunoștințele de specialitate din această carte sînt prezentate sintetic, dar cu concepțiile morfogenetice actualizate în măsura certitudinilor posibile. Noțiunile noi cu suport științific bogat, dar încă în dispută, sînt amintite în măsura utilității lor.

Cartea are o adresabilitate largă, putînd fi utilizată de studenții în medicină și de specialiștii anatomopatologi, ori din alte specialități medicale.

Iconografia este efectuată din materialul bioptic și necroptic al catedrei de Morfopatologie umană din Cluj-Napoca.

La elaborarea cărții am fost ajutați de colaboratorii de la catedră, cărora le mulțumim, iar apariția cărții a fost înlesnită de deosebita înțelegere și competență a editurii „Dacia".

Cluj-Napoca, 30 dec. 1982

ION CĂLUȘER

Scanned with OKEN Scanner

CUPRINS

PARTEA SPECIALĂ

Prefață la volumul II 121

8. PATOLOGIA APARATULUI RESPIRATOR. I. Căluşer 127
8.1. Malformațiile aparatului respirator 127
8.2. Boli cu modificări de volum bronho-pulmonar 128
8.3. Inflamațiile căilor respiratorii 131
8.4. Inflamațiile plămînilor 132
8.5. Boala cu membrane hialine 141
8.6. Fibroza interstițială difuză acută a plămînilor 142
8.7. Pneumoconiozele 142
8.8. Hemosideroza esențială pulmonară 145
8.9. Tumorile aparatului respirator 145
8.10. Bolile pleurei 149

9. PATOLOGIA APARATULUI CARDIOVASCULAR. I. Căluşer 153
9.1. Patologia inimii 153
9.2. Patologia arterială 164
9.3. Patologia venelor 169
9.4. Patologia vaselor limfatice 171

10. PATOLOGIA APARATULUI DIGESTIV. I. Căluşer şi P. Florescu 172
10.1. Patologie stomatologică. P. Florescu 172
10.1.1. Patologia cavității bucale. P. Florescu 172
10.1.2. Patologia dinților. P. Florescu 186
10.1.3. Patologia maxilarelor. P. Florescu 201
10.1.4. Patologia glandelor salivare P. Florescu 208
10.2. Patologia faringelui I. Căluşer 215
10.3. Patologia esofagului I. Căluşer 218
10.4. Patologia mediastinului I. Căluşer 220
10.5. Patologia stomacului I. Căluşer 221
10.6. Patologia intestinului subțire I. Căluşer 231
10.7. Patologia colonului I. Căluşer 240
10.8. Patologia ficatului I. Căluşer 246
10.9. Patologia căilor biliare I. Căluşer 256
10.10. Patologia pancreasului I. Căluşer 260
10.11. Patologia peritoneului I. Căluşer 265

11. PATOLOGIA APARATULUI URINAR. I. Căluşer 267
11.1. Structura şi ultrastructura normală a glomerulului renal 267
11.2. Leziunile elementare ale glomerulului renal 268
11.3. Malformațiile macroscopice ale aparatului urinar 269
11.4. Clasificarea bolilor renale 272
11.5. Glomerulonefritele 273
11.6. Nefritele interstițiale 279
11.7. Nefrozele sau nefropatiile metabolice 282
11.8. Nefropatii particulare 286

Scanned with OKEN Scanner

11.9. Nefropatiile vasculare 287
11.10. Tumorile renale 289
11.11. Patologia organelor excreto-urinare 290

12. **PATOLOGIA APARATULUI GENITAL MASCULIN. P. Florescu** 293
12.1. Patologia penisului 293
12.2. Patologia testiculului şi a epididimului 294
12.3. Patologia prostatei 297

13. **PATOLOGIA APARATULUI GENITAL FEMININ. M. Morar şi P. Florescu** . . 299
13.1. Malformaţiile 299
13.2. Inflamaţiile tractului genital feminin 299
13.3. Modificările dishormonale ale endometrului 302
13.4. Tumorile tractului genital feminin 304
13.4.1. Tumorile vulvei şi ale vaginului 304
13.4.2. Tumorile colului uterin 304
13.4.3. Tumorile corpului uterin 306
13.4.4. Tumorile salpingelui 307
13.4.5. Tumorile ovarului 308
13.5. Patologia mamelei I. Căluşer 310
13.5.1. Malformaţiile 310
13.5.2. Necroza grăsoasă a mamelei 311
13.5.3. Mastopatii distrofice 311
13.5.4. Inflamaţiile mamelei 312
13.5.5. Tumorile mamelei 313
13.6. Din patologia sarcinii I. Căluşer 315

14. **BOLILE SISTEMULUI HEMATOFORMATOR ŞI LIMFOID. I. Căluşer** 319
14.1. Generalităţi 319
14.2. Boli cu implicaţia hematiilor 320
14.3. Boli ale trombocitelor 325
14.4. Mielopatii hiporegenerative şi aregenerative 327
14.5. Bolile leucocitelor 328
14.5.1. Generalităţi 328
14.5.2. Limfopatii congestive şi fibrocongestive 330
14.5.3. Inflamaţiile organelor limfoide 331
14.5.4. Leucemiile 335
14.6. Reticulozele 339
14.7. Tumorile ţesuturlui hematoformator şi limfoid 341

15. **PATOLOGIA SISTEMULUI ENDOCRIN I. Căluşer** 343
15.1. Patologia tiroidei 343
15.2. Patologia glandelor suprarenale 347
15.3. Patologia hipofizei 350
15.4. Patologia glandelor paratiroide 352
15.5. Patologia insulelor pancreatice Langerhans 354
15.6. Patologia epifizei 354
15.7. Patologia timusului 354
15.8. Sistemul endocrin difuz (S.E.D.) 356

16. **PATOLOGIA SISTEMULUI NERVOS CENTRAL ŞI PERIFERIC I. Căluşer** . . . 361
16.1. Malformaţiile 361
16.2. Tulburările de circulaţie sanguină ale SNC 362
16.3. Tulburările circulaţiei lichidului cefalorachidian 363
16.4. Distrofiile sistemului nervos central 364

Scanned with OKEN Scanner

16.5. Inflamaţiile sistemului nervos 366
16.6. Tumorile sistemului nervos 372

17. **PATOLOGIA SISTEMULUI LOCOMOTOR I. Căluşer** 378
17.1. Inflamaţiile muşchilor scheletici 378
17.2. Din patologia osoasă 379
17.3. Din patologia articulaţiilor 383

18. **DIN PATOLOGIA BOLILOR INFECTO-CONTAGIOASE P. Florescu** 387
18.1. Boli infecto-contagioase microbiene 387
18.1.1. Scarlatina 387
18.1.2. Difteria 388
18.1.3. Febra tifoidă 389
18.1.4. Dizenteria bacilară 391
18.1.5. Holera 392
18.1.6. Antraxul sau cărbunele 393
18.1.7. Tetanosul 393
18.1.8. Septicemia şi septicopiemia 394
18.1.9. Tifosul exantematic 395
18.2. Boli infecto-contagioase virale 396
18.2.1. Gripa 396
18.2.2. Rujeola 396
18.2.3. Parotidita epidemică sau oreillonul 397
18.2.4. Herpesul 398
18.2.5. Poliomielita 398
18.2.6. Hepatita epidemică 399
18.2.7. Limfogranulomatoza inghinală subacută 401

BIBLIOGRAFIA 403

8. PATOLOGIA APARATULUI RESPIRATOR

I. CĂLUȘER

8.1. MALFORMAȚIILE APARATULUI RESPIRATOR

Tulburările de dezvoltare ale organelor respiratorii sînt mai rare decît cele cardiovasculare, digestive, urogenitale sau nervoase și pot fi împărțite în tulburări ale căilor respiratorii și în ale plămînilor și pleurelor.

8.1.1. MALFORMAȚII ALE CĂILOR RESPIRATORII

Dintre ele **agenezia traheei** este o afecțiune foarte rară, în locul ei putîndu-se găsi țesut conjunctiv.

Stenoza traheei, de asemenea, este rară. Poate fi completă sau parțială, avînd ca substrat morfologic hiperplazia unor cartilagii.

Fistula traheo-esofagiană este cea mai frecventă malformație a căilor respiratorii, fiind însoțită aproape întotdeauna de o atrezie esofagiană. Cînd fistula se formează deasupra atreziei din esofag, alimentele ingerate sau saliva pot ajunge în trahee, în căile respiratorii inferioare și plămîni, producînd bronhopneumonia de aspirație. Fistulele situate sub atrezia esofagiană evită aspirarea alimentelor, dar pot reflua în bronșii secrețiile gastrice.

8.1.2. MALFORMAȚIILE PLĂMÎNILOR

Agenezia bilaterală a plămînilor este rară și incompatibilă cu viața; dar cu cea **unilaterală,** copilul poate trăi. Obișnuit se asociază și cu malformația altor organe.

Hipoplazia pulmonară congenitală survine în urma hernierii transdiafragmatice a organelor abdominale. Este asociată cu malformația rinichilor, toracelui, spina bifida ș.a.

Lobația anormală a plămînilor constituie surprize radiologice sau de necropsie. *Lobii supranumerari* sînt funcționali și pot apare în orice plămîn și chiar infracardiac; *lobii aberanți* sau extrapulmonari sînt complet despărțiți de masa pulmonară, fiind legați de trahee sau pot fi incluși în grosimea pleurei. Ei pot avea structură histologică normală sau anormală cu mult țesut conjunctiv. *Sechestrarea intralobară* constă dintr-un fragment de țesut pulmonar izolat într-un lob pulmonar prin separarea lui de restul țesutului pulmonar, dar cu bronșii și vase proprii. Se localizează mai des în lobii inferiori ai plămînilor.

Plămînul accesor este situat inferior, de obicei sub diafragm, în 90% din cazuri, de partea stîngă. Este un plămîn nefuncțional cu numeroase anomalii vasculare și cu țesut pulmonar greu de diagnosticat.

Scanned with OKEN Scanner

Hernia plămînilor se poate face prin peretele toracic și, mai des, prin diafragm. Prin peretele toracic se produce în regiunea apicală a plămînului, fiind greu de diagnosticat, cînd vasele limfatice se dilată foarte mult luînd aspect de limfangiom.

Plămînul polichistic constă din apariția în locul țesutului pulmonar a unui țesut conjunctiv cu chiste tapetate cu epiteliu bronșic. Boala este incompatibilă cu viața dacă cuprinde ambii plămîni; copiii supraviețuiesc cînd este prinsă numai o parte din plămîn. Boala are denumiri multiple: bronșiectazia atelectatică, bronșiectazia fetală, malformația congenitală chistică a plămînului, adenom bronșial chistic fetal ș.a., aceste denumiri sînt rezultatul multiplelor înfățișări microscopice sub care poate fi întîlnită. Afectarea poate fi parțială și simetrică, cuprinzînd între 20—40% din suprafața plămînilor.

Displazia alveolară congenitală a plămînilor a fost descrisă de Mac Mahon. Diagnosticul bolii se face microscopic: se manifestă printr-o dezvoltare deficitară a parenchimului alveolar pulmonar. În locul alveolelor apare țesut conjunctiv sau alveolele nu comunică cu bronșiile din cauza lumenului obliterat (fig. 263). Epiteliul alveolelor excluse este cubic.

Un caz la care boala era asociată cu microlitiază pulmonară, permite concluzia că boala s-a produs în perioada ontogenetică, deci este o boală congenitală și nu ereditară. Afecțiunea se manifestă prin tulburări respiratorii și prin receptivitatea crescută la infecții. Un alt caz, o fetiță, de 2,5 ani cu displazie alveolară pulmonară prezenta strii lipoidice și ateroame pe artera pulmonară, pledînd pentru existența unei hipertensiuni în mica circulație, din cauza obstacolului pulmonar produs prin displazie.

8.2. BOLI CU MODIFICĂRI DE VOLUM BRONHO-PULMONAR

8.2.1. BRONȘIECTAZIA

Dilatarea circumscrisă a bronșiilor în detrimentul alveolelor pulmonare poartă numele de bronșiectazie. Boala poate fi *congenitală* sau *cîștigată*.

Bronșiectazia cîștigată se întîlnește la vîrstnici și se localizează cu predilecție în lobii inferiori, este ușor de diagnosticat clinic, deoarece se manifestă printr-o tuse matinală cu expectorație bogată, ce revine a doua zi. În clinică, se utilizează expresia că „bolnavul își face toaleta matinală a bronșiilor". Această expectorație este declanșată de interoceptorii bronșici, excitați de secrețiile bronșice acumulate în cursul nopții, producîndu-se tusea cu expectorație. Dilatarea în bronșiectazia cîștigată se face prin două modalități: prin tracționarea pereților bronșici în afară de către țesutul conjunctiv cicatricial din jurul bronșiilor, sau prin slăbirea armăturii pereților bronșici în urma unor structuri tisulare patologice. *Macroscopic*, bronșiile sînt dilatate sacciform sau fuziform și au peretele îngroșat cu țesut conjunctiv de culoare albicioasă (fig. 264). În lumenul bronșiilor se află mucus, de culoare albă sau gălbuie, cînd este amestecat cu puroi, în formele suprainfectate. După înlăturarea conținutului, se evidențiază o mucoasă rozacee, uneori cu zone circumscrise de ulcerație. *Microscopic*, epiteliul bronșic poate prezenta zone de me-

Scanned with OKEN Scanner

taplazie pavimentoasă. Sub epiteliu se găsesc infiltrate cu celule inflamatorii polinucleare sau limfoplasmocitare, congestie și edem.

Bronșiectazia congenitală se descoperă la copii, atrăgînd atenția prin receptivitatea crescută la infecțiile pulmonare. Se deosebește de cea cîștigată prin posibilitatea localizării și în alți lobi pulmonari, decît în cei inferiori, iar microscopic, prin formațiunile limfoide foliculare așezate în jurul bronșiilor dilatate.

Indiferent de forma cîștigată sau congenitală a bronșiectaziei, ea evoluează cronic cu suprainfecții dese, ajungîndu-se la bronșiectazii suprainfectate muco-purulente. Dacă secreția este blocată în bronșii, neputîndu-se elimina, se transformă în **bronșiectazie abcedată.** Pe fondul unei bronșiectazii se pot grefa ușor și inflamațiile alveolare, ca pneumonii și bronhopneumonii secundare bronșiectaziei. În timpul vieții, se pot face radiografii cu substanțe radioopace, care, dacă ulterior nu sînt eliminate complet din bronșii, determină inflamații locale de tipul lipogranulomului cu celule xantomatoase.

8.2.2. EMFIZEMUL PULMONAR

Dilatarea excesivă a alveolelor pulmonare cu ruperea unor pereți alveolari și cu scăderea capacității de oxigenare a sîngelui constituie un emfizem pulmonar. El poate fi alveolar și interstițial. În cel alveolar, sînt afectate alveolele pulmonare, iar în cel interstițial, aerul destramă țesuturile pereților alveolari în care se infiltrează. După evoluție, emfizemul alveolar poate fi acut și cronic.

Emfizemul alveolar acut se instalează destul de rapid, în cîteva ore sau zile, în cursul bronșitelor, bronhopneumoniilor sau a crizelor de astm. Are caracter reversibil, după înlăturarea cauzei. La copii, apare des, în cursul prezenței corpilor străini în căile respiratorii. Se mai cunoaște o formă frecventă de emfizem acut, denumit *compensator sau vicariant,* cînd țesutul pulmonar caută să înlocuiască celelalte alveole îmbolnăvite și nefuncționale. Acest tip de emfizem compensator se instalează în cursul bronhopneumoniei în alveolele dintre focarele inflamate. Emfizemul acut se deosebește de cel cronic prin aspectul histologic al alveolelor, care, în cel acut, au peretele curbat din cauza elasticității păstrate a peretelui (fig. 265). Există și un emfizem compensator cronic, cînd suplinește o carență structurală pulmonară, cum ar fi cea din sclerozele pulmonare.

Emfizemul alveolar cronic se instalează la indivizii care suprasolicită aparatul respirator: suflătorii de sticlă, trompetiștii, cei care prin profesia lor trebuie să vorbească foarte mult. Se întîlnește mai mult la bărbați. În țările cu profil agrar, se întîlnește la țăranii vîrstnici, din cauza nerespectării igienei respiratorii în timpul travaliului fizic, ducînd zi de zi la rupturi alveolare. Emfizemul cronic determină modificări ale cutiei toracice, care ia aspectul de „torace în butoi".

La examenul *microscopic* se constată o comunicare largă între alveole, din cauza ruperii pereților alveolari. Pereții sînt subțiri și au epiteliul atrofic, iar conturul alveolelor nu este curbat, elastic, ci are formă cubică sau dreptunghiulară, dînd aspectul unor pereți legați între ei în unghi drept. Aceste leziuni morfologice scad suprafața de oxigenare a plămînului și duc la instalarea hipoxiei în organism.

Macroscopic, plămînii emfizematoși, indiferent de evoluție, sînt globuloși, măriți de volum, spongioși și

Scanned with OKEN Scanner

albicioşi, iar la presiune, crepitează inegal. Pe suprafaţa plămînilor se poate urmări desenul macroalveolar dînd înfăţişarea emfizemului vezicular. Alteori, alveolele se destind foarte mult luînd aspecte chistice, buloase, asemănătoare cu bulele de săpun. Marginile acestor plămîni sînt rotunjite.

Modificări morfologice şi funcţionale asemănătoare celor descrise în boala emfizematoasă cronică se găsesc şi *în senilitate*. Dar, în acest caz modificările morfologice ale plămînului sînt mai mult microscopice, deoarece cele macroscopice sînt contrare celor descrise în boala emfizematoasă, în sensul că, plămînii se micşorează de volum, sînt mai denşi şi devin pestriţi din cauza antracozei.

Emfizemul pulmonar interstiţial se produce cînd aerul infiltrează interstiţiul alveolar, mai ales la copii în accesele accentuate de tuse şi în traumatismele toraco-pulmonare. Plămînii cu emfizem interstiţial conţin vezicule de aer, sub forma unor mici şiraguri aşezate subpleural, de-a lungul septelor ori pe traiectul unor vase sanguine. Pe sub pleura hilului pulmonar, aerul poate ajunge în mediastin, producînd compresiuni şi iritaţii locale cu tulburări cardiace, ce pot duce la moarte.

8.2.3. ATELECTAZIA PULMONARĂ

Lipsa aerului din alveolele pulmonare cu transformarea parenchimului pulmonar într-un ţesut nerespirat poartă denumirea de atelectazie pulmonară (fig. 266). Boala poate fi cîştigată în timpul vieţii sau poate fi întîlnită congenital. Cea **cîştigată** în timpul vieţii se poate produce prin obliterarea bronşiilor sau prin compresiunea externă a plămînilor. Obliterarea bronşiilor mari sau a ramurilor lor se face prin corpi străini ori prin produse patologice, cum ar fi pseudomembranele de fibrină, secreţiile muco-purulente ş.a., iar aerul rămas în alveole se resoarbe. În cazul compresiunii externe a plămînilor prin colecţii pleurale, tumori, pneumotorace ş.a., alveolele sînt comprimate şi aerul nu le poate destinde, neputînd învinge rezistenţa compresivă.

Macroscopic, plămînii cu atelectazie sînt asemănători unei bucăţi de carne, fără crepitaţii, denşi, bruni şi micşoraţi de volum, iar *microscopic*, alveolele au pereţii apropiaţi, lipsind lumenul alveolar, ce apare ca o fantă a fostului lumen. Dacă atelectazia persistă timp mai îndelungat, epiteliul alveolar devine cubic, asemănător cu epiteliul alveolelor nefuncţionale a noilor născuţi. În bronşiile obliterate, epiteliul se poate descuama, iar în capilarele alveolare se poate instala o stază sanguină. Dacă atelectazia se cronicizează, epiteliul alveolar se poate descuama şi membranele bazale alveolare se pot suda între ele, încît, la eventuala reluare, funcţia pulmonară, este numai parţială. Dacă obstacolele sînt înlăturate la timp, plămînul îşi poate relua complet capacitatea morfologică şi funcţională.

Atelectazia congenitală poate interesa ambii plămîni sau numai o parte dintr-un plămîn, corespunzînd plămînilor nerespiraţi după naştere prin modalităţi variate: obliterări bronşice cu meconiu; inflamaţii stenozante bronşice de natură luetică ş.a. Plămînii noului născut pot fi nerespiraţi şi cînd noul născut nu a putut respira fie din cauza distrugerii centrului respirator printr-o hemoragie cerebrală fie, mai rar, prin paralizia iatrogenă a acestui centru în urma administrării de analgezice intrapartum. Atelectazia poate coexista cu zone de emfizem, în acelaşi plămîn (fig. 267).

Scanned with OKEN Scanner

8.3. INFLAMAȚIILE CĂILOR RESPIRATORII

Căile respiratorii sînt formate din cavități nazale, laringe, trahee și bronșii. Sînt acoperite cu epiteliu cilindric, unistratificat, cu particularități legate de organ, cum ar fi: în mucoasa olfactivă se găsesc celule nervoase; în jumătatea superioară a laringelui, mucoasa este pavimentoasă și, numai în jumătatea inferioară, trahee și bronșii, mucoasa este din nou cilindrică ș.a.

Denumirea acestor inflamații este dată de cea a organului în care apare, plus sufixul -ită, (de exemplu: laringită, traheită, bronșită, bronșiolită). De la această regulă face excepție inflamația mucoasei nazale, care se numește rinită.

Tipul morfopatologic al inflamațiilor este asemănător la toate segmentele tractului respirator. Inflamațiile căilor respiratorii au evoluție acută și cronică și sînt nespecifice și specifice.

8.3.1 INFLAMAȚIILE ACUTE ALE CĂILOR RESPIRATORII

Inflamațiile acute ale căilor respiratorii au caracter exsudativ și, mai rar, alterativ. Cel mai frecvent tip de inflamație acută este cel **catarai.** Apare la începutul virozelor respiratorii sau în inflamațiile microbiene, dar poate fi declanșat și prin mecanisme alergice. *Macroscopic,* mucoasa este congestionată roșietică și edematiată, iar pe suprafața ei se scurge un lichid seros cu puțin mucus filamentos. *Microscopic,* în exsudat se află numeroase celule descuamate și leucocite extravazate, constituind inflamația catarală acută *seroasă.* Această inflamație se poate vindeca, se poate croniciza sau poate trece într-o formă exsudativă purulentă, seropurulentă ori ulcero-purulentă. *Rinitele catarale seroase* din cursul debutului gripei ș.a., poartă numele de coriză. *Catarul purulent* se prezintă mai des sub forma asociată muco-purulentă. De la mucoasa nazală, inflamația se poate extinde la sinusuri, la urechea medie sau la meninge, mai ales la copii.

La nivelul laringelui, *inflamația purulentă* se poate prezenta sub formă flegmonoasă și nu ca un catar purulent, dar cînd catarul purulent se localizează în bronșiile mici și le astupă cu dopuri purulente, ce țîșnesc pe suprafața de secțiune a plămînului la cea mai mică presiune, se constituie o *bronșiolită purulentă.* Aceasta poate antrena inflamarea țesutului alveolar înconjurător sub formă de focare de bronhopneumonie peribronșitică. Dacă infecția din bronșii are la bază floră microbiană anaerobă se produce o *bronșită putridă,* formă foarte gravă, ducînd frecvent la moarte. Această formă se instalează cînd în bronșii se află corpi străini aspirați accidental, sau în cadrul fistulelor esofago-bronșice. Secreția acestor bronșii este fetidă, brună negricioasă și favorizează instalarea gangrenei pulmonare.

Dacă după *bronșita catarală, fibrinoasă* sau *purulentă,* epiteliul bronșic se regenerează suficient de rapid, atunci se produce o proliferare de țesut de granulație intra- și peribronșică cu obliterarea lumenului bronșic, cu consecințe obstructive grave, cu tulburări de respirație, luînd denumirea de *bronșită obliterantă.*

Inflamația **fibrinoasă pseudomembranoasă** se poate localiza în nas, laringe, bronșii și trahee. Cînd pseudomembranele crupoase se desprind și astupă laringele, produc *crupul difteric,* în cursul difteriei, scarlatinei, gripei ș.a., fiind mai frecvent la copii.

Scanned with OKEN Scanner

Tot între inflamațiile acute se întîlnesc formele **necrotice,** cu localizare mai frecventă în segmentele laringo-traheale, produse mai des de ciuperci, cum ar fi candida albicans. În aceste forme, se observă zone extinse de necroză omogenă a întregii grosimi a mucoasei, iar în structura țesuturilor necrotice, se găsesc colonii de micelii de candida albicans.

8.3.2. INFLAMAȚIILE CRONICE ALE CĂILOR RESPIRATORII

Inflamațiile cronice *nespecifice* pot fi **catarale,** continuînd adeseori un catar acut, dar pot evolua trenant-cronic de la început la profesioniștii care respiră aer cu impurități (morari, pietrari ș.a.). Mucoasa este ușor îngroșată și multe zone de mucoasă cilindrică prezintă metaplazii pavimentoase, mai ales în bronșii.

În **rinita cronică hipertrofică** proliferează chorionul mucoasei, îngroșînd-o hipertrofic. Alteori, mucoasa nazală se subțiază atrofic, avînd zone netede roșietice, **în rinita cronică atrofică.** Cînd mirosul bolnavului dispare și apar pseudomembrane, formate din secrețiile ce staționează, cu miros fetid, cu focare de necroză și cu lărgirea narinelor, este o *rinită cronică atrofo-necrotică,* numită *ozena.*

Inflamațiile cronice *specifice* sînt **tuberculoza, sifilisul** și **rinoscleromul.** Tipul morfologic al leziunilor este strîns legat de perioada evolutivă a bolii. În sifilisul din perioada secundară, se găsesc plăci mucoase, iar în cea terțiară, gome sifilitice, mai ales la nas. Tuberculoza produce leziuni ulcerative (fig. 268), iar rinoscleromul modificări proliferative pseudotumorale și retractile, cu consecințe stenozante.

8.4. INFLAMAȚIILE PLĂMÎNILOR

Inflamațiile parenchimului pulmonar se numesc *alveolite* sau *pneumonii.* Cele mai frecvente au o evoluție acută și caracter exsudativ. După predominanța localizării leziunii în parenchimul pulmonar se împart în alveolare și interstițiale. Inflamațiile pulmonare cronice sînt mai rare, în special cele nespecifice, și, de obicei, provocate de factori cu acțiune iritativă îndelungată (substanțe chimice, prafuri, bolile colagenului ș.a.).

8.4.1. PNEUMONIA LOBARĂ

Pneumonia lobară este o inflamație alveolară exsudativă acută care cuprinde zone extinse din plămîni, de mărimea unuia sau a doi-trei lobi. Debutează spectaculos, cu dureri toracice, temperatură ridicată și frisoane. Este dată de o floră microbiană variată (pneumococi, pneumobacili ș.a.).

Boala evoluează morfoclinic în patru stadii distincte.

Prima fază, cea de congestie, numită în clinică și congestie pulmonară, se manifestă prin congestia capilarelor sanguine din pereții alveolari și printr-un discret exsudat seros în lumenul alveolelor pulmonare. Acest exsudat face ca pereții

Scanned with OKEN Scanner

alveolari să se lipească și să se deslipească în timpul respirației, producînd fenomene fizico-auscultatorice caracteristice, cum sînt ralurile crepitante. *Macroscopic*, zona afectată este tumefiată și mai grea, fiind plină cu sînge. Această perioadă durează 1—2 zile, după care, dacă nu se vindecă trece în faza următoare.

În faza de hepatizație roșie, țesutul pulmonar seamănă cu cel hepatic, fiind roșu-brun și mai dens, lipsit de crepitații și cu proba docimaziei pozitivă (fig. 269). Pe suprafața de secțiune a plămînului se văd mici denivelări care corespund unor mici dopuri de fibrină, ce proemină din alveolele pulmonare. La examenul *microscopic*, se constată o diminuare a congestiei capilare din pereții alveolelor, în schimb, lumenul alveolar este complet umplut cu o rețea de fibrină, în ochiurile căreia se găsesc numeroase hematii. Este deci o inflamație fibrinoasă, crupoasă, alveolară. Printre hematii, se găsesc rare polinucleare extravazate și celule epiteliale alveolare descuamate. Aerul este complet expulzat din alveole, încît țesutul pulmonar constituie un corp compact, prin care se transmit zgomotele respiratorii din tubul traheal, deci stetacustic se poate percepe suflul tubar. Pe lîngă modificările din alveole, se poate găsi exsudat fibrino-leucocitar și în bronșiole.

După alte 3—4 zile de evoluție, se instalează faza a treia de evoluție, cea de hepatizație cenușie. În această fază, plămînul are o culoare cenușie-roșie cu trecere spre cenușiu-galben. Plămînul are aceleași caracteristici macroscopice și fizice ca în faza precedentă, cu excepția culorii. Modificările microscopice însă sînt mai evidente. Înlocuirea hematiilor cu polinucleare duce la rărirea rețelei de fibrină, care este lizată de către fermenții proteolitici rezultați în urma necrozei unor leucocite (fig. 270). Totodată, în celulele histiocitare descuamate sau în leucocitele macrofage se pot identifica microbii cauzali.

În ultima fază de evoluție, cea de resorbție, parenchimul pulmonar revine la forma inițială prin „restitutio ad integrum". Fibrina din alveole se lizează complet și se resoarbe, epiteliul alveolar se reface, iar aerul pătrunde din nou în lumenul alveolar, reapărînd ralurile de resorbție. Consistența lobului inflamat scade, iar docimazia devine negativă.

În timpul evoluției bolii se produc modificări morfologice și funcționale în întreg organismul, pneumonia fiind o boală a întregului organism. Modificările sînt consecința hipoxiei parțiale și a obstacolului din circulația mică, iar, pe de altă parte, sînt o urmare a reacției organismului la această gravă inflamație. Modificările morfopatologice sînt pluriorganice și constau din congestie, distrofie proteică simplă și din discretă proliferare leucocitară reactivă.

Pe lîngă aceste modificări, care constituie cortegiul modificărilor morfopatologice obișnuite din cursul evoluției bolii, pot apare și complicații care se localizează în plămîni, în vecinătate, ori la distanță.

Complicațiile din pulmoni sînt *supurația* și *carnificarea*. Dacă flora microbiană care a declanșat pneumonia este deosebit de virulentă sau dacă boala se prelungește mult, se pot liza pereții alveolari, iar exsudatul, bogat în leucocite și detritusuri, poate să aibă caracter purulent și să determine o supurație pulmonară. Dacă acest proces este circumscris, este vorba de o abcedare (fig. 271 a și b) iar dacă apar în plămîni zone extinse de necroză, din cauza activității unei flore anaerobe, se poate produce o supurație putridă, gangrenoasă. Aceste forme sînt favorizate de eventuala prezență a unei bronșiectazii mucopurulente, sau de starea specifică a diabeticilor sau cașecticilor. *Carnifica-*

Scanned with OKEN Scanner

rea rezultă în urma organizării granulative a fibrinei din alveolele pulmonare, cînd în alveole se află prea puține leucocite, și fibrina nelizată, se organizează conjunctiv. În acest caz, lipsește aerul din alveole și plămînii au aspectul unei bucăți de carne, flască, roșie-brună, cu proba docimaziei pozitivă. Dacă procesul se învechește poate lua culoarea albicioasă în urma fibrosclerozării țesutului granulativ cicatriceal. Procesul este ireversibil. În zona carnificată pot fi cuprinse și zone de plămîn atelectatic, în care celulele alveolare se metaplaziază cubic.

Dintre *complicațiile de vecinătate* ale pneumoniei, frecvente sînt *pleureziile*, serofibrinoase sau purulente, cu evoluția paralelă cu pneumonia, fiind numite parapneumonice sau, după resorbția pneumoniei, metapneumonice. De fapt, cele purulente sînt empieme pleurale. Tot în vecinătatea plămînilor pot apare limfoadenomegalii inflamatorii reactive, în ganglionii hilari și traheo-bronșici.

Complicațiile la distanță de focarul pneumonic sînt foarte numeroase. Pot apare peritonite, meningite, artrite, miocardite, nefrite, hepatite, osteomielite și chiar endocardite.

Pneumonia apare mai frecvent la bărbați decît la femei și, în special la vîrsta adultă, cu reactivitatea organismului normală.

Forma clasică de pneumonie, cea descrisă aici, este din ce în ce mai rar întîlnită, deoarece antibioticele au schimbat atît profilul clinic al bolii, cît și pe cel morfopatologic. Dacă simptomatologia poate fi mult atenuată, morfologic, de asemenea, boala, afectînd numai o parte dintr-un lob pulmonar sau numai centrul unui lob, este mai greu de depistat radiologic.

Bolnavii cu pneumonie au tendință să se îmbolnăvească cu repetiție din cauza unei receptivități mărite a aparatului respirator. Aceasta confirmă părerea că, deși plămînul, după pneumonie, se vindecă, el nu se reface prin „restitutio ad integrum" în înțelesul etimologic al expresiei, pentru că, ultrastructural, refacerea diferă de structura normală inițială și receptivitatea țesutului la boală este crescută.

Moartea în pneumonie se produce mai rar, dar, de obicei, este o consecință a insuficienței secundare a inimii, dacă excludem eventualele complicații supurative sau cele grave, de la distanță, care pot apare în cursul evoluției bolii.

8.4.2. BRONHOPNEUMONIA

Inflamația în focare a plămînilor poartă denumirea de bronhopneumonie. Boala apare mai des la copii și bătrîni și mai rar, la adulții cu posibilități de apărare scăzută a organismului (de exemplu cașecticii ș.a.).

Bronhopneumonia cuprinde ambii plămîni, iar focarele sînt răspîndite pe toată suprafața lor. Evoluează mai grav decît pneumonia, din cauza hipoxiei, a extinderii mari a procesului și a evoluției trenante, grave, a bolii. Etiologia bronhopneumoniei este variată: pneumococi, pneumobacili, stafilococi, virusuri ș.a., iar mecanismul de producere este bronșic și hematogen.

Macroscopic, se constată numeroase focare roșii-brune, răspîndite pe toată suprafața plămînilor, de mărimea unor boabe de mei, de formă policiclică, asemănătoare acinilor pulmonari, slab delimitate, pierzîndu-se în țesutul înconjurător (fig. 272). Au o culoare ce virează spre brun-gălbui, în focarele cu hepatizație roșie. Focarele sînt mai frecvente la lobii inferiori, paravertebral și perihilar. În unele cazuri, aceste aspecte pestrițe nu se pot ur-

Scanned with OKEN Scanner

mări, deoarece sînt înlocuite cu mase dense de culoare brun închis. Aceste zone sînt condensate și au docimazia pozitivă, este aspectul bronhopneumoniei confluente. La proba docimaziei, fragmentul plutește „între două ape", deoarece între focare se mai află alveole umplute cu aer.

La examenul *microscopic* se constată focare de alveolită exsudativă centrată pe o bronșiolă. În bronșie, se află un exsudat seros sau fibrinoleucocitar, iar în alveolele din jur, unul din stadiile de evoluție cunoscute în pneumonie (fig. 273). Spre deosebire de pneumonie unde întreg focarul trece, dintr-o dată, dintr-o fază de evoluție în alta, în bronhopneumonie, focarele se află în diferite faze de evoluție. În acest fel se explică de ce bronhopneumonia evoluează în mod grav, în platou (cînd unele focare ajung în stadiul de resorbție, altele sînt abia în faza de debut, în faza congestivă sau în cea de hepatizație). La periferia focarelor de inflamație, țesutul pulmonar nu este sănătos, ci prezintă aspecte inflamatorii de tranziție spre normal pînă la țesutul pulmonar relativ normal. În aceste zone, septele alveolare sînt ușor îngroșate, lumenul alveolar este însă liber. O parte din septele alveolare sînt rupte sau întinse, comunicînd între ele, formînd așa-zisul emfizem compensator sau vicariant. Cînd focarele de bronhopneumonie se resorb, septele alveolare sînt ușor îngroșate încă o perioadă de timp, ceea ce duce la confuzie microscopică cu pneumonia interstițială. Diagnosticul diferențial este mai dificil, cînd, pe fondul unei pneumonii interstițiale virale, apar focare de bronhopneumonie. În cursul evoluției bolii, participă întreg organismul cu modificări distrofice și tulburări circulatorii asemănătoare celor din pneumonie.

Complicațiile bolii se aseamănă cu cele descrise la pneumonie, cu precizarea că zonele de emfizem sau de atelectazie sînt mai numeroase, iar abcedarea, la fel, este mai frecventă și plurifocală (fig. 274).

Bronhopneumonia se poate vindeca, sau poate duce la moarte mai des decît pneumonia. De fapt, bronhopneumonia este epilogul altor boli grave. Așa de pildă, la copii, malformațiile congenitale devin mortale în primul an de viață prin bronhopneumonie. Bronhopneumonia o găsim frecvent asociată cu mucoviscidoza ș.a.

Forme particulare de bronhopneumonie. În patologie, se întîlnesc forme mai deosebite de bronhopneumonie, producerea lor fiind legată de etiologie și de starea particulară a organismului.

Bronhopneumonia hipostatică se diferențiază prin localizarea focarelor de bronhopneumonie în zonele declive ale plămînilor, în cele inferioare sau paravertebrale, după poziția bolnavului. Paravertebral apare la indivizii care stau mult timp la pat pe spate, la bolnavii cu hipostază sanguină pulmonară și la copiii mici care stau la pat, pe spate, iar în lobii inferiori, la cardiaci.

Bronhopneumonia de aspirație (fig. 275, 276) se produce cînd în bronșii ajung corpi străini care favorizează infecția. Alimentele pot trece din esofag în trahee prin fistule esofagotraheale sau esofago-bronșice. Alteori, conținutul gastric ajunge în căile respiratorii în cursul stărilor de comă. Copiii mici își introduc prin nas diferiți corpi străini ce pot ajunge în bronșii pe care le obliterează. Nou-născuții pot aspira lichid amniotic. În bronșiile acestor indivizi, la microscop, se pot vedea structurile străine. Cînd aspiratul este infectat, apar forme purulente, iar cînd sînt sterile și inflamația se cronicizează, apare o reacție inflamatorie proliferativă cu celule gigante de corp străin (fig. 277).

Bronhopneumonia din cursul bolilor infecțioase prezintă particularități legate de etiologie. În viroze, a-

462.020

BIBLIOTECA JUDEȚEANĂ „GH ASACHI" IAȘI

Scanned with OKEN Scanner

par celule cu nucleu mare, hipercrom, în care se crede că ar fi găzduit virusul. Astfel de celule provin din epiteliul alveolar sau din cel bronşic, mai ales în infecţia cu virus citomegalic. În cursul gripei, în alveolele pulmonare apare un exsudat în care predomină componenta hemoragică sau sero-hemoragică. În bronhopneumonia cu Pseudomonas, exsudatul are caracter necrotic, iar în cea cu Klebsiella pneumoniae, apar zone de edem şi depozite mucoase.

Bronhopneumonia postbronşitică este consecutivă unei bronşite, prin extinderea inflamaţiei de la bronşie la parenchimul pulmonar. Apare mai ales la copiii mici, la sugari, precum şi în jurul focarelor de abces incapsulat sau a bronşiectaziilor suprainfectate.

Pneumonia, infiltratul, sau sindromul Löffler are o etiologie eterogenă, necunoscută, dar se presupune că ar avea la bază un mecanism alergic. Atît în sînge, cît şi în focarele bronhopneumonice se află numeroase celule eozinofile.

8.4.3. PNEUMONIILE INTERSTIŢIALE

Formele interstiţiale de pneumonie sînt frecvente şi sînt produse de virusuri, microbi, protozoare ş.a. Cele produse de virusuri de tip respirator nu duc la moarte numai în asociere cu leziuni date de floră microbiană. Unele virusuri afectează numai căile respiratorii, iar altele, dimpotrivă, numai parenchimul pulmonar. La această categorie din urmă amintim infecţia cu virusul sinciţial respirator sau cu virusul gripal A, B şi C din diferite subgrupe. Pneumoniile interstiţiale pot fi provocate şi de protozoare, cum este pneumocystis carinii.

Macroscopic, plămînii cu pneumonie interstiţială sînt uşor măriţi de volum, au culoare omogenă brună-închisă şi sînt de consistenţă uşor crescută. La presiune crepită uşor, iar la proba docimaziei, fragmentele de plămîn pot pluti deasupra apei sau „între două ape". În cazuri mai deosebite, acest aspect macroscopic se poate asocia cu zone de emfizem vezicular sau cu zone de atelectazie şi chiar cu pete hemoragice subpleurale.

Diagnosticul de certitudine de pneumonie interstiţială se face microscopic. Tabloul este dominat de modificările septelor alveolare, care sînt îngroşate în contrast cu sărăcia exsudatului din alveole (fig. 278). Îngroşarea septelor este dată de edemul, congestia şi infiltratul leucocitar din interstiţiu. Infiltratul celular inflamator este format din celule mononucleate, ce arareori se amestecă cu cîteva polinucleare. Cînd boala este produsă de un virus vasculotrop, cum este cel gripal, în intersitiţii apar zone circumscrise ori difuze de hemoragie şi de celule siderofage. În lumenul alveolelor din pneumoniile interstiţiale se găseşte un exsudat care umple incomplet alveolele. El este format din celule descuamate, hematii şi, uneori, din leucocite mononucleate.

Sînt şi forme în care în lumenul alveolelor se acumulează un mare număr de celule descuamate cu citoplasma încărcată cu granule brune, dar negative la reacţia pentru fier. Aceasta este *pneumonia descuamativă Liebow* (fig. 279). Majoritatea autorilor consideră că această formă este epilogul unor boli cu stază sanguină accentuată în plămîni. Alveolele sînt incomplet umplute cu exsudat, din care cauză la palparea organului se percep crepitaţii.

În pneumoniile interstiţiale *produse de virusuri,* printre elementele amintite se găsesc şi epitelii alveolare, bronşice sau celule intersti-

Scanned with OKEN Scanner

ţiale, cu nucleul mărit de volum, hipercrom, cu vezicule şi, care, se crede că ar conţine în el agentul virusal. Pe lîngă celulele cu nucleul mărit, alte celule, solitare ori în grup, sînt necrozate. Există un grup de virusuri care determină formarea de celule gigante aşezate solitar sau în grup. Aceste celule au caracter sinciţial, cu o talie de cca 50—70 microni şi cu numeroşi nuclei aşezaţi spre centrul celulei (fig. 280, 281). În citoplasma acestor celule se pot găsi şi formaţiuni vacuolare. Astfel de pneumonii sînt produse fie de virusul sinciţial respirator şi par a fi mult mai frecvente decît s-a crezut pînă acum, fie de virusul rujeolei.

Pneumonia cu celule gigante sinciţiale nu trebuie confundată cu *pneumonia din boala citomegalică,* mult mai rar întîlnită, unde celulele gigante au un singur nucleu mare, hipercrom, în care se găsesc corpusculi Feulgen pozitivi, cu halou clar în jur, şi care este produsă de virusul citomegalic.

Pneumonia interstiţială plasmocitară cu pneumocystis carinii.

Boala a fost descrisă prima dată în anul 1909 de Chagas, apoi de numeroşi alţi autori. În 1952, doi cehoslovaci, Vanek şi Jirovek, au identificat agentul patogen şi au reuşit să izoleze anticorpi din serul bolnavilor şi să producă un vaccin. Boala se întîlneşte mai frecvent la copiii prematuri subponderali, cu localizare preponderent în parenchimul pulmonar. Se întîlneşte şi la adulţi, chiar cu forme generalizate, în alte viscere, la bolnavii cu apărarea imunitară deficitară, cum este cea din cursul limfoamelor maligne.

Modificările macroscopice nu sînt caracteristice acestei etiologii, ci mai mult unei pneumonii interstiţiale. Modificările patognomonice sînt cele *microscopice.* Septele alveolare sînt îngroşate, din cauza unui bogat infiltrat celular mononuclear, în care predomină celulele plasmocitare. Aspectul microscopic caracteristic este cel din alveole, în lumenul cărora se găseşte un conţinut cu aspect spumos necelular (fig. 282). Înfăţişarea spumoasă se datorează unui mare număr de vezicule, cărora li se vede numai membrana PAS-pozitivă cu centrul clar, care reprezintă chiar agentul patogen (fig. 283). În alveole se pot găsi şi celule epiteliale descuamate sau rare leucocite. Conţinutul spumos se află şi în bronşii (fig. 284).

Boala este letală în 40% din cazuri şi poate trece de la un copil la altul chiar în mediul intraspitalicesc, în creşe sau în alte colectivităţi. Se poate asocia şi cu boala incluziilor citomegalice, cu virusul sinciţial sau cu o infecţie bacteriană (fig. 285). Uneori, este favorizată depunerea de Ca în alveolele cu protozoar (fig. 286).

Există autori care fac o legătură patogenetică între pneumocystis carinii şi *proteinoza alveolară.* Această opinie nu poate fi reală, este o simplă coincidenţă, deoarece pneumonia plasmocitară este o inflamaţie, cu un tablou microscopic inflamator, pe cînd proteinoza este lipsită de astfel de modificări.

În proteinoza alveolară, pereţii sînt liberi, iar conţinutul alveolar este omogen, fin granular şi fără infiltraţii leucocitare (fig. 287). Se găsesc însă rare histiocite şi cristale PAS-pozitive. Primul caz cu această boală a fost descris în anul 1953, iar o descriere mai amplă s-a făcut abia în 1958. Boala evoluează cronic, cu puseuri acute, determinînd stări de tuse şi dispnee accentuată. Diagnosticul se pune şi cu ajutorul examenului radiologic. Imaginea se aseamănă cu cea e edemului, iar focarele macroscopice au culoare galbenă.

Scanned with OKEN Scanner

8.4.4. PNEUMOPATII MICOTICE

Ciupercile se dezvoltă și devin patologice în organismul adulților cașectici, a celor cu apărare imunitară deficitară sau a copiilor distrofici. Terapia cu antibiotice favorizează dezvoltarea ciupercilor prin distrugerea florei microbiene saprofite care întreține echilibrul micobacterian în organism. Micozele pot apare ca boli independente, dar, de cele mai multe ori, ele sînt complicații ale supurațiilor, neoplasmelor și ale altor boli grave.

Actinomicoza pulmonară este mai rar întîlnită decît cea digestivă, deoarece ciuperca intră în organism mai des pe cale digestivă și tegumentară. În plămîn produce abcese confluente cu infiltrat seros în alveolele din jurul focarului. Abcesele pot fistuliza în cavitățile pleurale sau chiar la exterior. Puroiul din abces conține granule gălbui care sînt tocmai miceliile actinomicesului bovis.

Aspergiloza pulmonară este produsă de o ciupercă saprofită a căilor respiratorii, numită *aspergillus fumigatus*, care poate deveni patogenă, mai ales la periferia supurațiilor sau a cavernelor tuberculoase. Apare și în puroiul abceselor pulmonare situate în parenchimul alveolar sau în lumenul bronșiilor. La examenul microscopic ciuperca se poate evidenția sub forma unor bastonașe ramificate cu capătul umflat.

Candidozele pulmonare sînt date de candida albicans cu un mare număr de varietăți structurale. Ciuperca se găsește sub formă saprofită în cavitatea bucală a copiilor, de unde poate descinde în plămîni. Diseminarea se poate face și pe cale sanguină. În plămîni produce o supurație cu focare multiple de culoare gălbui-cenușie. Diagnosticul de certitudine este cel microscopic, prin coloratia hematoxilină-eozină sau PAS. În puroiul abceselor, dar mai ales în pereții acestora se află numeroase filamente de forma unor bastonașe cu membrană evidentă mai intens colorată. Sînt așezate liniar sau în rețea. Cea mai frecventă formă de candida este cea *albicans* sau *monilia*. Paralel cu leziunile pulmonare se pot găsi leziuni și în alte organe: rinichi, intestin, esofag, trahee. Boala poate fi letală, dar poate fi tratată specific cu micostatice, și mai ales prevenită, în cursul tratamentului cu antibiotice.

8.4.5. GRANULOMATOZA WEGENER

Este o boală mai rară, în care coexistă leziuni necrotice ale vaselor de sînge și renale în asociere cu leziuni ale căilor respiratorii și ale plămînilor. Se crede că leziunile sînt produse printr-un mecanism de hipersensibilizare.

Leziunile morfologice au formă nodulară, cu o zonă de necroză fibrinoidă centrală, înconjurată de țesut conjunctiv fibroblastic și cu celule gigante de tip Langhans ori de tip sincițial de corp străin. Uneori, focarele pot conflua, iar, în cazurile trenante, focarele se pot cicatriza fibros cu noduli de consistență dură, mai ales în plămîni.

8.4.6. SINDROMUL GOODPASTURE

În acest sindrom se produc modificări paralele renale și pulmonare. Cele renale sînt de tipul glomerulonefritei rapid progresive, iar cele pulmonare, de pneumonită interstițială necrotico-hemoragică. Apa-

Scanned with OKEN Scanner

re mai des în decada a doua și a treia de viață cu manifestări hemoragice pulmonare și cu suferință renală ce duce la deces prin uremie.

Leziunile din aceste organe ar fi consecința unui mecanism imunomorfopatologic și hipersensibilizare de tip II.

Leziunile pulmonare, macroscopic, constau din zone de condensare brună, iar *microscopic* din focare de necroză a pereților alveolari și din hemoragii focale în lumenul unor grupuri de alveole (fig. 288). Dacă boala persistă mai mult timp, pot apare zone de fibroză în septele alveolare, iar în lumenul alveolelor pot apare celule siderofage. La examenul imunofluorescent, pe septele alveolare se pot decela anticorpi IgG, IgM și IgA.

Glomerulonefrita rapid progresivă, care însoțește leziunile pulmonare, constă dintr-o proliferare mezangială, endoteliocapilară și a podocitelor, ducînd la o creștere a numărului de celule din glomerul. Uneori apar excrescențe între ghemul vascular și capsula glomerulului, iar pe membranele bazale a capilarelor glomerulare se pot decela anticorpi asemănători cu cei din plămîni.

La un copil de 12 ani, leziunile pulmonare corespundeau cu cele descrise, în schimb, cele renale erau predominant de glomeruloscleroză renală (fig. 289), relevînd evoluția mai prelungită a bolii, respectiv a glomerulonefritei rapid progresive.

8.4.7. PNEUMONIILE CRONICE NESPECIFICE

Sînt secundare celor acute și se instalează cînd reactivitatea organismului este modificată sau cînd pneumonia se complică cu microsupurații. În jurul focarului supurativ proliferează țesut conjunctiv, care constituie o barieră relativă pentru diseminări. După vindecare, plămînii vor prezenta retracțiuni cicatriceale cu producerea bronșiectaziilor, a emfizemului și a atelectaziei. Bronșitele, dar mai ales bronșiectaziile, la rîndul lor, intervin în întreținerea procesului inflamator cronic al plămînului. Pneumoniile cronice se pot acutiza pe cale limfatică. Cu timpul, cicatricile fibroase se înmulțesc, iar plămînul prezintă o adevărată scleroză pulmonară sclero-cicatriceală postinflamatorie. Această fibroză pulmonară constituie un obstacol pentru circulația mică, și îl transformă pe bolnav într-un cardiopulmonar.

8.4.8. TUBERCULOZA PULMONARĂ

Extinderea procesului tuberculos și forma morfopatologică a tuberculozei pulmonare este dependentă de virulența bacilului tuberculos și de reactivitatea organismului. Prima infecție tuberculoasă se produce în copilărie, constituind primul contact al individului cu boala, sub forma afectului primar tuberculos. Aceasta este mai degrabă o reacție de imunizare decît o boală, deoarece o fac cca 97—98% din populație, fără să rămînă bolnavi de tuberculoză.

Morfopatologic, dar mai ales morfoclinic se disting forme de tuberculoză primară și secundară. Prin tuberculoză primară se înțelege leziunea tuberculoasă cu care vine organismul în contact pentru prima dată. Formele de tuberculoză secundară presupun forme de tuberculoză pulmonară ce se formează într-un organism care are antecedente lezionale tuberculoase.

În cadrul **tuberculozei primare,** afectul tuberculos poate evolua spre *vindecare* sau spre *forme grave* de tuberculoză. Vindecarea afectului se face prin cicatrizare fibroasă, prin metaplazie osoasă, sau se poate cal-

Scanned with OKEN Scanner

cifica. Cînd afectul primar nu se vindecă, evoluează spre forme grave de tuberculoză primară, cum sînt complexul tuberculos Ranke, granulia, pneumonia și bronhopneumonia tuberculoasă.

Complexul primar tuberculos Ranke constă dintr-un afect tuberculos, o limfangită tuberculoasă, asociate cu o limfadenită tuberculoasă. Se întîlnește la copii și tineri și se poate diagnostica radiologic prin surprinderea limfadenomegaliei hilare.

Granulia pleuropulmonară tuberculoasă apare în cadrul unei generalizări a tuberculozei pe cale sanguină cu punct de plecare într-un focar limfoganglionar hilar sau dintr-un afect tuberculos nevindecat. Paralel cu leziunile pleuro-pulmonare se găsesc noduli tuberculoși galbeni-cenușii, de mărimea gămăliei unui ac răspîndiți omogen și în alte organe (fig. 290, 291).

Pneumonia tuberculoasă este o formă foarte gravă de tuberculoză, care se întîlnește tot mai rar și care constă dintr-o cazeificare masivă a unui lob pulmonar. Apare la indivizi anergici, lobul devine mai dens, galben, friabil, cu numeroase lacune care corespund unor eliminări ale cazeumului prin bronșii. La examenul microscopic, la început se observă o bogată descuamare de celule în alveole cu exsudat fibrinos și cu cazeum, iar, ulterior, se necrozează cazeos și pereții alveolelor. Este o formă de leziune tuberculoasă exsudativ-alterativă.

Bronhopneumonia tuberculoasă constă din focare de tuberculoză alveolară exsudativă, alternînd cu zone de țesut pulmonar normal. Focarele bronhopneumonice au aspect policiclic și culoare cenușiu-gălbuie. Este o formă de tuberculoză foarte gravă, deoarece se extinde pe mari suprafețe de plămîn.

Mecanismul de producere al pneumoniei și bronhopneumoniei tuberculoase este bronhogen, cu punct de plecare cel mai adesea din limfoganglionii învecinați și fistulizați în bronșii.

Tuberculoza secundară a plămînilor presupune leziuni pulmonare care provin dintr-o recrudescență a unui focar tuberculos pulmonar vechi și incomplet stins sau reaprins, sau apare la un bolnav cu antecedente tuberculoase, cu evoluție într-un organ învecinat sau îndepărtat plămînului. Această formă de tuberculoză se prezintă sub forme morfopatologice variate, dar diferite de cele din tuberculoza primară, deoarece organismul sensibilizat în antecedente reacționează mai prompt în încercarea sa de limitare a extinderii procesului patologic. Localizarea cea mai frecventă a focarelor de tuberculoză secundară o întîlnim la vîrful plămînilor, sub formă de infiltrat tuberculos precoce, de tuberculoză cazeoasă, cavitară, fibroasă sau de forme asociate între cele amintite.

Infiltratul pulmonar tuberculos, numit și precoce, se localizează în regiunea intercleidohilară și constă dintr-un focar pneumonic tuberculos vizibil radiologic, cu dimensiuni, mult mai mici decît ale unui lob pulmonar.

Tuberculoza cazeoasă constă din apariția unor noduli cazeoși, rotunzi sau policiclici, de mărimea unor boabe de orez pînă la a unor nuci (fig. 292). Există și posibilitatea apariției unui singur nodul cazeos mai mare și delimitat de o barieră de țesut conjunctiv denumit tuberculom.

Tuberculoza cavitară sau cavernoasă presupune prezența unor cavități pulmonare din care s-a eliminat cazeumul prin bronșii (fig. 293). În cavernele recente, pereții sînt anfractuoși din cauza depozitelor de cazeum. În formele mai vechi și tratate, cavernele pot avea pereții netezi, curățați de cazeum și chiar epitelizați (fig. 294). Mărimea cavernelor variază de la cea a unui bob de orez la a unui pumn. Ele pot fi goale

Scanned with OKEN Scanner

sau cu conținut cazeo-purulent. Conținutul poate umple caverna parțial sau în întregime, cînd bronșia corespunzătoare cavernei este obliterată. Vasele cavernelor se pot dilata anevrismal și se pot rupe, producînd hemoptizii.

Tuberculoza fibroasă constă din zone extinse de țesut conjunctiv cicatriceal, provenit din fibrozarea cavernelor sau a zonelor de necroză cazeoasă (fig. 295). În acest țesut conjunctiv, se mai găsesc reduse zone de necroză și noduli proliferativi tuberculoși. În plămînii cu tuberculoză fibroasă se produc retracții ale pereților bronșici, cu dilatări bronșiectatice.

În *tuberculoza cu forme morfologice asociate*, în același plămîn se găsesc leziuni cavitare, cazeoase și fibroase.

Prin noțiunea de *tuberculoză deschisă* se înțelege comunicarea unui focar tuberculos pulmonar cu exteriorul prin intermediul unei bronșii, constituind o modalitate de răspîndire a bolii în mediul înconjurător.

În urma tratamentelor moderne cu tuberculostatice ș.a., mortalitatea prin tuberculoză a scăzut, iar formele morfoclinice au o evoluție mai benignă. Eficiența terapeutică este cu atît mai mare cu cît boala este descoperită mai de timpuriu. Această depistare se poate face prin examinări periodice a unor largi colectivități, așa cum se procedează și în țara noastră.

8.5. BOALA CU MEMBRANE HIALINE

Boala apare mai des la copiii prematuri cu greutatea cuprinsă între 800—2000 gr și la copiii născuți prin operație cezariană, sau la cei născuți de mame cu diabet zaharat. Nu sînt rare cazurile cînd se instalează la copiii cărora li s-a făcut oxigenoterapie, anestezie ș.a. La adulți, boala cu membrane hialine este mai rară. Boala se manifestă la circa 8—72 ore după naștere prin grave tulburări de respirație. Diagnosticul clinic este confirmat de cel radiologic, care pune în evidență un desen reticulo-granular pulmonar, care nu este caracteristic bolii. Diagnosticul de certitudine este numai cel microscopic. Membranele hialine apar mai des în plămîni, dar uneori se pot întîlni și în rinichi sau în limfoganglioni. În rinichi, membranele hialine se observă la adulții cu boli renale asociate cu hipertensiune în mica circulație.

Plămînii cu membrane hialine nu prezintă modificări macroscopice caracteristice în afară de o densitate ușor crescută și de culoare cenușie purpurie. Leziunile sînt deosebit de evidente la examenul microscopic. Pe pereții alveolelor se găsesc niște membrane eozinofile, omogene și acelulare (fig. 296). În aceste alveole, se găsește aer. Capilarele sanguine sînt dilatate. Membranele au fost studiate și cu microscopul electronic. Coren crede că sînt formate din detritusuri celulare provenite din epiteliul alveolar. Această părere nu este confirmată de examenele histochimice care conchid că membranele hialine ar fi formate din ser sanguin. Alte studii cred că sînt formate din fibrină. Această incertitudine structurală este însoțită și de cea patogenetică, deoarece nu se cunoaște încă mecanismul de producere. Se știe însă că nu este inflamație sau hemoragie, deși aceste componente pot interveni secundar în boala cu membrane hialine. Părerea că ar putea fi lichid amniotic, o deficiență

Scanned with OKEN Scanner

de fibrinoliză, aspirație de sînge sau transudat, într-o hipertensiune în venele pulmonare, au doar caracter ipotetic.

Boala poate provoca moartea acestor copii prin tulburări respiratorii, diferențierea, clinic, este dificil de făcut față de o pneumopatie inflamatorie.

8.6. FIBROZA INTERSTIȚIALĂ DIFUZĂ ACUTĂ A PLĂMÎNILOR SAU SINDROMUL HAMMAN—RICH

Boala a fost descrisă în anul 1933 și se întîlnește mai des la adulți decît la copii. Are debut insidios cu dispnee progresivă, tuse și cianoză. Poate duce la moarte, cam la un an de la debut. Uneori, se asociază cu obliterarea venelor pulmonare.

Diagnosticul bolii se face microscopic, cînd se constată o îngroșare conjunctivă a septelor alveolare, chiar cu arii de colagenizare. Aceste modificări se găsesc numai în stadiul III sau terminal al bolii. În celelalte două stadii, leziunile au caracter granulativ-progresiv difuz. La început se constată congestie și edem interstițial și un conținut alveolar fibrinos cu elemente celulare sanguine. Epiteliul alveolar poate fi tumefiat sau acoperit cu membrane hialine. În stadiul al doilea, pereții alveolari sînt îngroșați prin infiltrate cu celule rotundo-nucleare și chiar eozinofile, iar membranele hialine se fibrozează. În ultimul stadiu, fibroza alveolară are caracter difuz, retractil.

Evoluția bolii este destul de scurtă, bolnavul decedînd în jur de un an de la debutul clinic.

8.7. PNEUMOCONIOZELE

Depozitarea prafurilor în plămîni poartă denumirea de pneumoconioze. Prafurile pot fi de natură minerală, vegetală sau animală și se găsesc în mediul înconjurător. Boala apare la profesioniștii care lucrează în medii cu praf, dar se întîlnește și la indivizii care locuiesc în vecinătatea unor întreprinderi ce poluează aerul cu praf de cărbune, siliciu ș.a. Producerea bolii depinde de concentrația prafului în atmosferă și de posibilitățile de apărare prin autoepurație a organismului.

Autoepurația se face prin tot aparatul respirator, începînd cu mucoasa nazală și terminînd cu alveolele pulmonare. În nas, aerul încărcat cu praf își încetinește viteza din cauza neregularităților anatomice ale organului; impuritățile putînd fi oprite de firele de păr din orificiul narinelor, apoi de mucoasa nazală, unde praful aderă de mucusul mucoasei și este eliminat. Dacă ajung în trahee și bronșii, impuritățile sînt oprite de cilii vibratili ai celulelor din mucoasă, precum și de secreția de mucus de pe mucoase și sînt expulzate în cavitatea bucală și eliminate. Cînd praful a ajuns în alveolele pulmonare, este fagocitat de histiocitele alveolare care se descuamează în alveole pentru a fi expectorate odată cu praful fagocitat. Cînd sînt depășite aceste bariere, praful se depozitează în plămîni și produce boala denumită pneumoconioză.

Scanned with OKEN Scanner

Patogenia pneumoconiozelor este asemănătoare pentru mai multe prafuri. Astfel, praful ajuns în alveole este fagocitat de celulele macrofage, numite histiocite alveolare. Acestea pătrund în interstițiul alveolar unde se lizează și eliberează firișoarele de praf, care pot intra în circulația limfatică, îndreptîndu-se spre limfoganglionii locali și loco-regionali. Depozitarea se face mai des peribronșic și perivascular ori pe traiectul septelor interlobulare unde circulația limfatică este mai bogată. Prezența acestor firișoare de praf constituie un factor iritativ, determinînd o reacție fibropară nodulară sau difuză a plămînului. O altă modalitate morfogenetică ar consta în proliferarea țesutului conjunctiv de granulație în lumenul alveolelor, din cauza iritației locale produsă de depozitele de praf din fagocitele descuamate în lumen.

8.7.1. ANTRACOZA

Cea mai frecventă pneumoconioză este antracoza sau depunerea în plămîni a prafului de cărbune. Este mai frecventă la muncitorii care lucrează în mine și uzine cu mult cărbune, dar apare și la indivizii care fumează mult sau la copiii care trăiesc în vecinătatea uzinelor cu mult fum de cărbune.

Plămînii, în această boală, au o culoare cenușie-neagră, vizibilă prin transparența pleurei viscerale. În jurul bronșiilor și a vaselor mai mari, coloratia neagră este abundentă. Volumul plămînilor este normal, dar frecvent coexistă cu emfizem. Pe secțiune, plămînii acestor bolnavi au aspect pestriț, din cauza petelor negre de cărbune. La vîrstnici, suprafața de secțiune este mai uscată și desenul negricios mai evident. Microscopic se constată firicele fine de cărbune situate în țesutul conjunctiv din septe, din jurul bronșiilor și a vaselor sanguine. Cînd depozitul de cărbune este mic nu apar tulburări funcționale sau structurale în plămîni, dar dacă cantitatea depozitată este mare, praful de cărbune poate favoriza scleroza interstițială a plămînilor.

8.7.2. SILICOZA

Silicoza este forma cea mai gravă de pneumoconioză, fiind dată de bioxidul de siliciu. Acesta se găsește în cantități mari sub forma firicelelor de nisip sau sub formă condensată în cuarț. Boala apare la muncitorii care vin în contact prelungit cu praful de siliciu, cum sînt minerii, muncitorii din fabricile de cărămizi refractare, de faianță, la șlefuitorii de diamante, la muncitorii din industria sticlei sau la matrițerii din metalurgie. Extinderea leziunilor în plămîni este dată de timpul cît se muncește în aceste medii, de concentrația siliciului în atmosfera de lucru și de finețea prafului inhalat. Cu cît timpul de lucru este mai îndelungat și praful mai fin, cu atît forma de silicoză este mai gravă, și se instalează mai rapid.

Mecanismul de producere sau patogenia silicozei se realizează prin cele două modalități: pe cale limfatică și pe cale alveolară.

Bioxidul de siliciu ajuns în lumenul vascular limfatic se transformă în acid silicic, care este intens iritativ stimulînd proliferarea conjunctivă peritelială. Acest proces apare nodular pe traectul rețelei vasculare. Din această cauză, modificările macroscopice ale plămînilor silicotici constau din numeroși no-

Scanned with OKEN Scanner

duli de mărimea unor boabe de mei, pînă la o boabă de orez sau porumb, fiind duri și de culoare cenușie. Numărul nodulilor este mai mare în jumătatea inferioară a plămînilor. Cînd nodulii confluează între ei, realizează aspecte pseudotumorale. După desimea și mărimea nodulilor se diferențiază radiologic trei stadii: I, II și III, cu modificări clinice din ce în ce mai grave (fig. 297).

Modificările caracteristice ale bolii sînt cele microscopice. În parenchimul alveolar se găsesc numeroși noduli formați din țesut conjunctiv dens, sărac în celule și adeseori cu depozite hialine. Pe fondul conjunctiv este răspîndită o mare cantitate de praf de culoare cenușie. Centrul nodulilor se poate ramoli prin necroză. În centrul nodulilor neconfluenți se află un orificiu rotund care corespunde lumenului vasculo-limfatic în jurul căruia a proliferat țesut conjunctiv. Cînd nodulii confluează între ei, aceste lumene se comprimă și dispar. La periferia nodulilor recenți, se poate identifica un țesut de granulație. Septele alveolare dintre noduli, de asemenea, sînt mai îngroșate din cauza proliferării țesutului conjunctiv (fig. 298). Procesul silicotic se extinde și la limfoganglionii traheobronșici (fig. 299).

În formele acute de silicoză, proliferarea țesutului conjunctiv are loc în mod difuz, nu sub formă nodulară, ca în formele cronice.

În evoluția sa, silicoza se complică cu tuberculoza pulmonară în silico-tuberculoză. Aceste forme se diagnostichează radiologic, în prezența cavernelor, sau microscopic, în urma intricării leziunilor silicotice cu cele tuberculoase. Atît în silico-tuberculoză, cît și în formele grave de silicoză, procesul fibropar este ireversibil și constituie un obstacol în circulația mică, ducînd la decompensări cunoscute din sindromul cardio-pulmonar.

Leziunile pulmonare nu sînt solitare în cursul evoluției silicozei. Prafful de siliciu poate fi evidențiat și în limfoganglionii loco-regionali. În formele experimentale de silicoză, praful s-a găsit și în celulele Kupffer, din ficat, în rinichi, splină și în foițele pleurale.

În mediul înconjurător sînt împrejurări în care se produce silicoza pură, la muncitori din fabricile de sticlă, cărămizi refractare, sau la șlefuitorii de diamante, dar există numeroase cazuri cînd praful inhalat, pe lîngă bioxidul de siliciu, conține cărbune, minereu de fier, săruri de siliciu. Aceste combinații sînt mai rare și dau forme clinice mai atenuate. Componenta auxiliară imprimă bolii un caracter morfologic deosebit. Așa, de exemplu, combinarea cu cărbunele imprimă plămînului o culoare negricioasă, dar funcțional cărbunele nu produce nici o agravare, el nefiind iritativ. Cînd bioxidul de siliciu se combină cu pirita, se formează silicosideroză, care imprimă plămînului o culoare ruginie sau negricioasă.

Sărurile siliciului, silicații, cum sînt talcul, asbestul, feldspatul, argila ș.a., produc **silicatozele**, care sînt forme mai benigne decît silicozele pure. Se crede că aceste substanțe nu acționează atît de toxic ca bioxidul de siliciu, avînd mai mult o acțiune iritativ-mecanică. În aceste cazuri, fibroza are un caracter difuz și în jurul depozitelor de silicat poate apare un țesut de granulație cu celule reactive de „corp străin".

În afară de pneumoconiozele produse prin cărbune, siliciu și prin combinațiile siliciului, în patologia umană mai apar boli asemănătoare produse de **prafuri vegetale** sau **animale:** *praful de fîn,* care, prin modificări de hipersensibilizare, produce plămînul de fermier, *tutunul, rumegușul de lemn, făina,* la morari, *cînepa, bumbacul,* care produce bissinoza, *trestia de zahăr,* care produce bagassaza. Dintre prafurile ani-

Scanned with OKEN Scanner

male, *firișoarele de păr* sau de *lînă*, în timpul dărăcitului, pot produce depuneri pulmonare. De obicei, aceste substanțe produc leziuni mai ușoare, adeseori cu caracter exudativ și numai, într-o măsură mai mică, cu caracter proliferativ. Mai des declanșează hipersensibilitate de tip I, cu reacții alergice, uneori cu manifestări astmatice.

8.8. HEMOSIDEROZA ESENȚIALĂ PULMONARĂ

Se întîlnește la copii și la nounăscuți. Patogenia bolii nu este încă elucidată, dar s-a observat că fierul din plămîni nu participă la procesul de hematoză. Boala debutează relativ rapid cu tuse și spută hemoptoică. Progresiv, se instalează dispnee și cianoză, extrem de evidente pe fondul de anemie severă și debilitate exprimată a organismului. În stadii mai avansate, se pot întîlni hemoragii localizate în cele mai variate locuri din corp.

Modificările macroscopice a acestor plămîni sînt nesemnificative: au o culoare roșie-brună și o consistență mai dură. Aspectele caracteristice sînt cele microscopice. În interstițiul alveolar, se instalează o fibroză difuză, iar în alveole, se găsesc numeroase siderofage. Tot în interstițiul alveolar se pot întîlni celule gigante reactive, cu conținut hemosiderinic, iar capilarele au pereții îngroșați din cauza înmulțirii lamelelor elastice.

Paralel cu aceste modificări pulmonare sînt modificați și limfoganglionii hilari și traheo-bronșici, în celulele cărora se află hemosiderină de culoare brună-negricioasă.

Dacă boala evoluează timp mai îndelungat, se instalează o fibroză interstițială, cu îngroșarea omogenă a septelor alveolare, în care se găsește pigmentul hemosiderinic. Proliferarea conjunctivă este un răspuns morfogen la acțiunea iritativă a hemosiderinei.

8.9. TUMORILE APARATULUI RESPIRATOR

8.9.1. TUMORILE FOSELOR NAZALE

În fosele nazale pot apare tumori și pseudotumori.

Dintre **pseudotumori** fac parte *vegetațiile adenoide*. Ele iau naștere din formațiunile limfoide locale, în paralel cu proliferarea amigdalelor și a țesutului limfatic, în general. Ca atare, sînt formate din țesut limfoid, în care se pot găsi rare glande benigne. Prin volumul lor, pot obliteră fosele nazale, producînd tulburări în respirația pe nas și în fonație. Ele se întîlnesc aproape exclusiv la copii, producînd tulburări în dezvoltarea somato-psihică. Deși sînt pseudotumori cu evoluție benignă, ele pot recidiva după extirpare, dar tot așa ușor, pot regresa spontan. De multe ori se asociază cu un proces inflamator local, făcînd să le crească și mai mult volumul, în paralel cu consecințele obliterative locale.

Dintre **tumorile benigne**, epiteliale *polipii* mucoasei nazale sînt cei mai frecvenți, fiind tumori vegetante

Scanned with OKEN Scanner

unice sau multiple care umplu complet sau incomplet fosele nazale. Pot coexista cu polipii din mucoasa sinusurilor sau cu papiloamele din rinofaringe. Sînt formațiuni alcătuite dintr-o tijă conjunctivo-vasculară acoperită cu mucoasă de tip nazal, stroma putînd fi inflamată cronic și nespecific. De multe ori, stroma acestor polipi este intens edematiată și infiltrată aproape exclusiv cu plasmocite și cu celule eozinofile așezate difuz, pledînd pentru patogenia alergică a inflamației. În acest caz, autorii cred că este chiar o hiperplazie polipoidă în cadrul unei rinite alergice.

Dintre *tumorile benigne mezenchimatoase* se întîlnesc *hemangioamele, fibroamele, mixoamele, osteoamele* și *condroamele.*

Tumorile maligne ale foselor nazale sînt mai des de natură *epitelială,* plecînd din mucoasa nazală secretorie, din *mucoasa olfactivă* și din *epiteliul pavimentos* al porțiunii de joncțiune epidermo-cilindrică. Din această zonă iau naștere *carcinoamele pavimentoase,* spre deosebire de *adenocarcinoame,* care apar în mucoasa secretorie. Ambele tipuri au formă vegetantă, obliterativă, cu zone de necroză și de suprainfecție.

Din filetele nervoase olfactive iau naștere *estesioneuroamele* (fig. 300), formele benigne, și *estesioneurocarcinoamele,* formele maligne, în structura cărora se constată rozete, ca în tumorile nervoase (fig. 301).

8.9.2. TUMORILE RINOFARINGELUI

Din *rinofaringe* pot lua naștere *carcinoame pavimentoase* și *sarcoame.* Sarcoamele apar mai des decît din mucoasa nazală și iau naștere din țesutul limfoid sub forma limfo- și reticulosarcoamelor.

Tot din această regiune se dezvoltă și niște tumori maligne cu structură limfoepitelială. În țesutul tumoral limfoidal benign se găsesc plăji de țesut tumoral malign carcinomatos, cu celule atipice asemănătoare cu a carcinoamelor nediferențiate. Acest tip de neoplasm se numește *tumoarea Schmincke* sau *tumoarea limfocarcinomatoasă* (fig. 302).

8.9.3. TUMORILE LARINGO-TRAHEALE

Aproape toate tumorile acestor organe sînt *de natură epitelială.* Cele benigne sînt reprezentate de papiloame și polipi, iar cele maligne de carcinoame.

Papiloamele se localizează în jumătatea superioară a laringelui, unde mucoasa are structură pavimentoasă. Au caracter vegetant, constituind obstacole în respirație. Pot fi tumori unice sau multiple, cînd constituie o *papilomatoză.* Se crede că papiloamele laringiene ar fi expresia morfologică a unei viroze laringiene, mai ales la copii. Aceste tumori au proprietatea de a recidiva destul de des după extirpare, iar la adulți se pot maligniza. Sînt formate dintr-un schelet conjunctivo-vascular acoperit cu mai multe straturi de celule epiteliale pavimentoase. Epiteliul prezintă zone de ulcerație sau de hipercheratoză.

Polipii au o tijă mai alungită și sînt acoperiți cu mucoasă laringiană cilindrică. De obicei, sînt mici și au structură hemangiomatoasă, numindu-se și polipi vasculari. Mai des, stroma polipului are aspect edematos-mixomatos sau fibromatos. Polipii trebuie diferențiați de inflama-

Scanned with OKEN Scanner

țiile proliferative granulative, care nu sînt procese tumorale.

Cancerul laringian este aproape exclusiv *de natură epitelială*, reprezentat prin carcinomul pavimentos spinocelular. Are formă vegetantă, dar în cursul evoluției poate retracta laringele, deformîndu-l stenozant (fig. 303). Tumoarea se poate suprainfecta sau necroza, ducînd la ramolirea ulcerativă a unor porțiuni din ea. Apare mai frecvent la bărbați, în jurul vîrstei de 50 ani. Prin localizare, această tumoare este accesibilă terapiei iradiante, putîndu-se obține vindecări prin cobaltoterapie.

Tumorile traheei sînt rare și, de asemenea, au caracter *epitelial* sau *mezenchimal*, sînt benigne sau maligne.

8.9.4. TUMORILE BRONHOPULMONARE

În plămîni sînt mai frecvente tumorile maligne decît cele benigne.

8.9.4.1. TUMORILE BENIGNE BRONHOPULMONARE

Sînt variate; între cele *mezenchimale*, se întîlnesc *condroame*, *fibroame* chiar *fibroadenoame* (fig. 304), *osteoame* și *teratoame*, iar între cele *epiteliale*, *adenoamele*.

Adenomul bronșic, tumoare cu stromă remaniată, după autorii francezi, sau carcinoidul, descris de Hamperl, apare la adulții tineri și în special la femei. Prin evoluția intrabronșică poate determina atelectazia porțiunii pulmonare aferente bronșiei obliterate, alteori, favorizează instalarea proceselor inflamatorii locale sau bronșiectaziile. Poate apare și în laringe (fig. 305) și în trahee (fig. 306).

Macroscopic, tumoarea poate ajunge cît o alună, are formă rotundă sau ovalară, este de culoare roșietică, pe suprafața externă, și albicioasă, pe secțiune. Este aderentă și cuibărită în peretele bronșic cu vîrful în lumen, comparîndu-se cu un iceberg, (fig. 307).

Microscopic, prezintă înfățișări diferite. Pe o stromă conjunctivă, așezată în rețea, se găsesc numeroase celule rotunde, omogene, cu nucleul central, fără mitoze și fără atipii celulare. Aceasta este structura carcinoidului (fig. 308, 309). În alte cazuri, celulele epiteliale se așează sub formă de glande tubulare în mijlocul cărora se găsește o substanță mucoidă, constituind forma de adenom cilindromatos.

Morfogeneza acestor epitelii tumorale este elucidată. Se crede că iau naștere din epiteliul bronșic, din celulele argentafine ale mucoasei bronșice. Adenoamele bronșice au evoluție deosebită de a celorlalte tumori benigne, putînd secreta serotonină. Ele recidivează cu ușurință după extirpare și se malignizează mai frecvent decît alte adenoame. Acest potențial crescut de malignizare impune o terapie adecvată. Și carcinoidele bronșice pot fi argentafine, neargentafine și mixte.

8.9.4.2. TUMORILE MALIGNE

În ultimele decenii, s-a înregistrat o creștere reală a cancerului bronhopulmonar, mai ales în țările cu atmosfera intens poluată. Din această cauză se crede că mediul poluat constituie cauza malignizării epiteliului bronhopulmonar.

Printre factorii favorizanți ai malignizării se numără și fumatul. Pe baza unor statistici largi, s-a observat că frecvent cancerul pulmonar este prezent și la nefumătorii care lucrează timp îndelungat în aer viciat sau cu radiații. De cele mai multe ori, diagnosticul unei tumori

Scanned with OKEN Scanner

bronhopulmonare este o surpriză radiologică. Astăzi există posibilitatea diagnosticării unor modificări premergătoare malignizării sau a cancerului bronşic incipient prin bronhoscopie şi biopsie bronşică, făcînd utilă şi la timpul potrivit intervenţia chirurgicală.

Tumorile maligne bronhopulmonare sînt, de obicei, *carcinoame*, cu punct de plecare din epiteliul bronşic. *Sarcoamele* sînt mult mai rare şi au structură de tip limforeticular şi mai rar *al altor ţesuturi mezenchimale*. Boala se întîlneşte mai ales la bărbaţi între vîrsta de 50—60 ani, dar, în ultimul timp, apare destul de des şi sub această vîrstă. În Anglia şi Statele Unite ale Americii este cea mai frecventă formă de cancer la bărbaţi. La noi, se situează pe locul al doilea, după cel gastric. Cu cca 30—40 de ani în urmă, acest cancer se situa pe locul VI—VIII, în ţara noastră. Creşterea frecvenţei cancerului pulmonar nu este dată numai de atmosfera poluată, ci şi de inflamaţiile bronşice cronice cu frecvente modificări metaplazice pavimentoase ale epiteliului cilindric din bronşii. În felul acesta se explică şi numărul mare de forme pavimentoase ale cancerului pulmonar.

Macroscopic, cancerul pulmonar primar, fiind mai des un carcinom cu punct de plecare din epiteliul bronşic, are o culoare albă, este de consistenţă dură şi infiltrează ţesuturile înconjurătoare. De multe ori apare ca o mucoasă bronşică, îngroşată circumscris, şi mai dură, ori ca o proliferare vegetantă în lumenul bronşiei. Se întîlnesc şi cazuri cînd peretele bronşiei este ulcerat şi de culoare alb-cenuşie, sau chiar brună, din cauza hemoragiei.

La începutul evoluţiei bolii, cancerul pulmonar se poate prezenta sub trei forme macroscopice: *hilară, lobară* şi *nodulară*. Ulterior, prin extinderea procesului tumoral, formele macroscopice iau înfăţişări variate: *pleuropulmonară, mediastinopulmonară cavitară, difuză* şi *pleuroapicală*.

Cunoaşterea formelor macroscopice de cancer are o mare valoare practică, deoarece permite medicului să-şi orienteze atitudinea terapeutică. Un cancer pulmonar incipient hilar, nodular sau lobar, poate fi uşor operat prin extirparea plămînului sau a lobului pulmonar cu salvarea bolnavului, dacă tumoarea nu a metastazat. Este însă iluzorie intervenţia într-un cancer pulmonar mediastinopulmonar, cînd sînt prinse în procesul tumoral, vasele mari, esofagul, vagii şi alte organe ale mediastinului.

Forma hilară (fig. 310) este cea mai frecventă şi pleacă din epiteliul bronşiilor primitive. Peretele bronşic se îngroaşă segmentar, uneori abia perceptibil şi are o culoare albă, de consistenţă mai dură. Deşi macroscopic se extinde puţin, avînd lumenul bronşic liber, el dă metastaze masive.

Forma lobară (fig. 311) constă dintr-unul sau mai mulţi noduli albicioşi, slab delimitaţi de ţesuturile din jur şi de consistenţă dură. Ei iau naştere din epiteliul bronşiilor lobare.

Forma nodulară (fig. 312) este plurifocală, putîndu-se localiza în mai mulţi lobi. Sînt noduli rotunzi, albi, bine delimitaţi, încît macroscopic se confundă cu metastazele carcinomatoase. Diagnosticul de certitudine se face microscopic pe baza structurii sale glandulare. Multă vreme s-a crezut că acest tip de cancer ia naştere din epiteliul alveolar, dar, în cele din urmă, s-a constatat că pleacă din epiteliul bronşiilor terminale, din care cauză se numeşte şi carcinom bronşiolar.

Forma mediastinopulmonară (fig. 313) este un tip avansat de cancer pulmonar, al cărui punct de plecare poate fi în hil sau într-un lob, dar care, ulterior, infiltrează organele mediastinului incluzîndu-le într-o

Scanned with OKEN Scanner

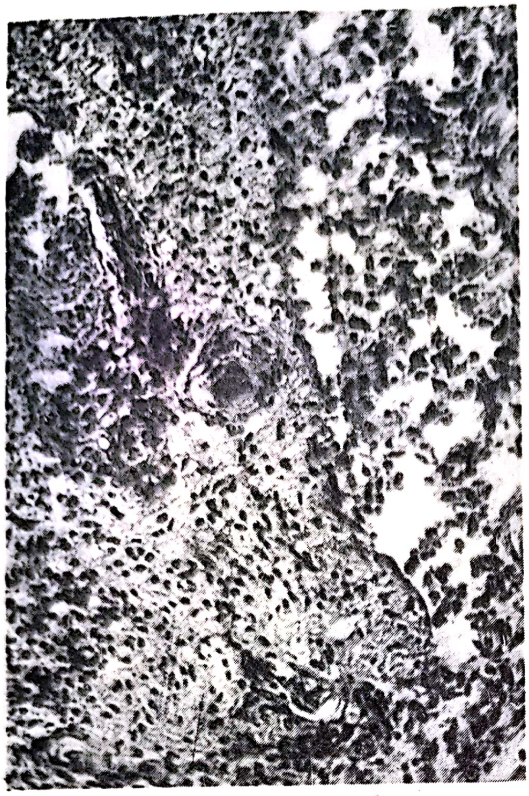

Fig. 263. Displazie alveolară pulmonară Mac Mahon : plăji cu fibroză de tip fetal, atelectazie alveolară și calcosferiți în țesutul conjunctiv. Băiat de 3 luni. 280 ×

Fig. 264. Bronșiectazie lobară.

Fig. 265. Emfizem alveolar pulmonar. 70 ×

Fig. 266. Atelectazie pulmonară. 70 ×

Scanned with OKEN Scanner

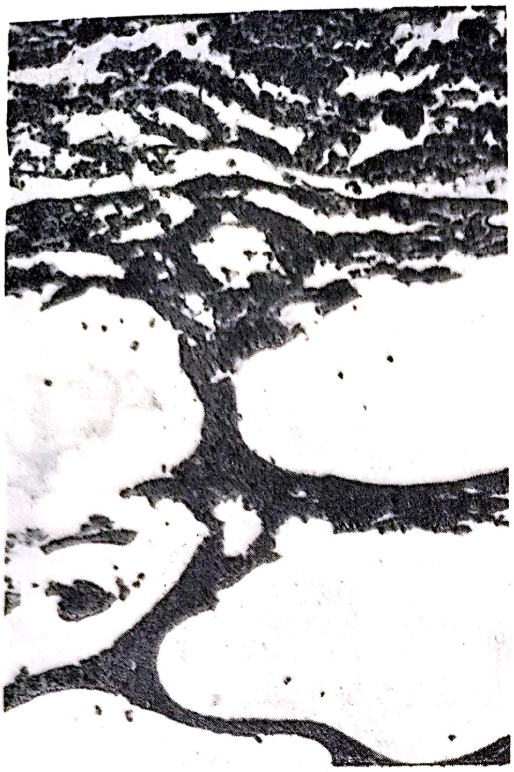

Fig. 267. Emfizem pulmonar asociat cu atelactazie pulmonară. 70×

Fig. 268. Tuberculoza ulcero-cazeoasă a laringelui.

Fig. 269. Pneumonia lobului inferior pulmonar : hepatizație roșie.

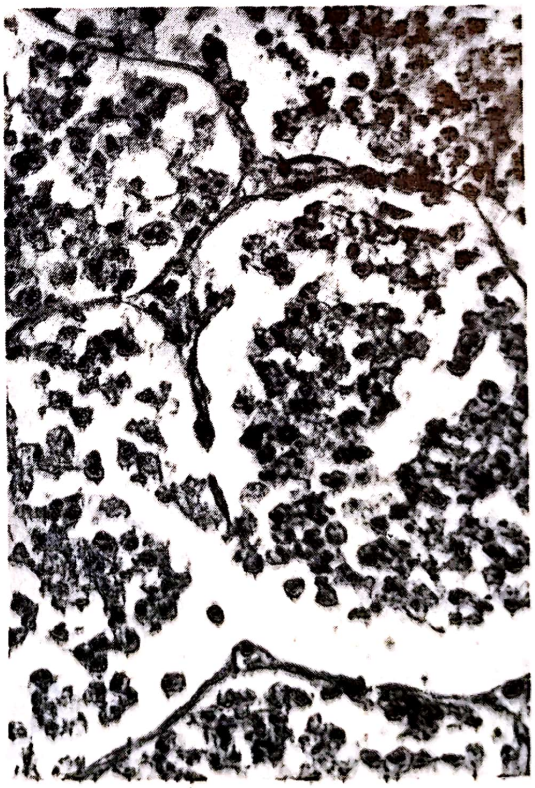

Fig. 270. Exudat fibrino-leucocitar în alveolele pulmonare : pneumonie în faza de hepatizație cenușie. 400×

Scanned with OKEN Scanner

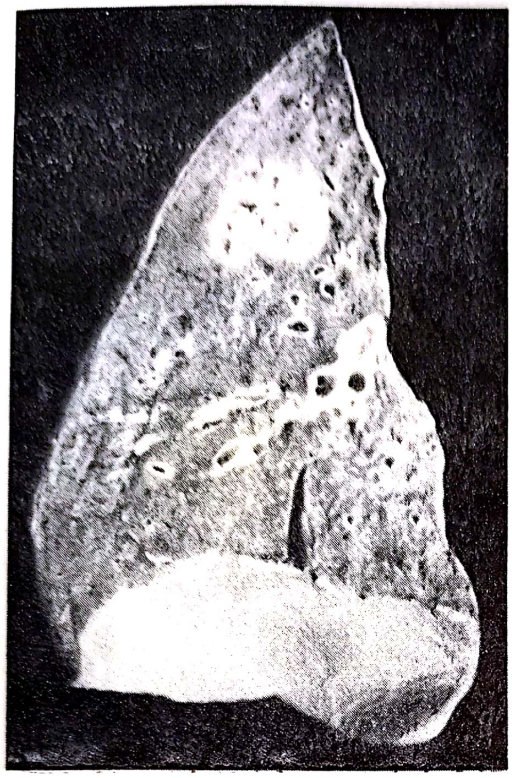

Fig. 271. a. Abces pulmonar.

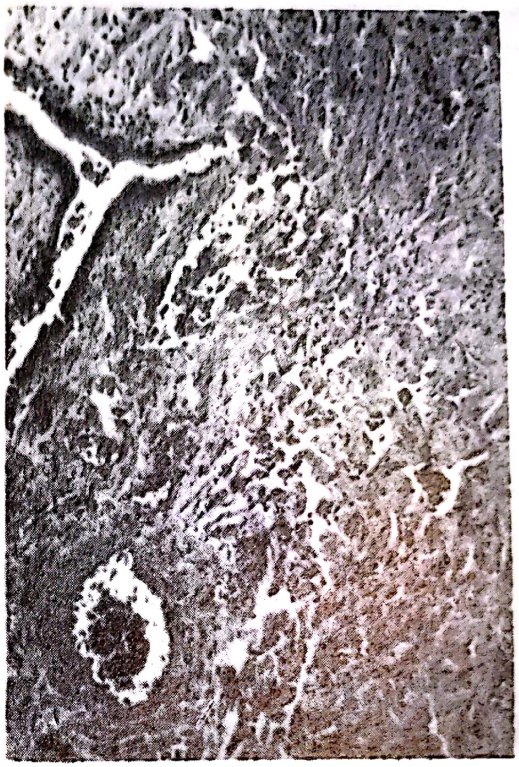

b. Carnificație pulmonară. 280 ×

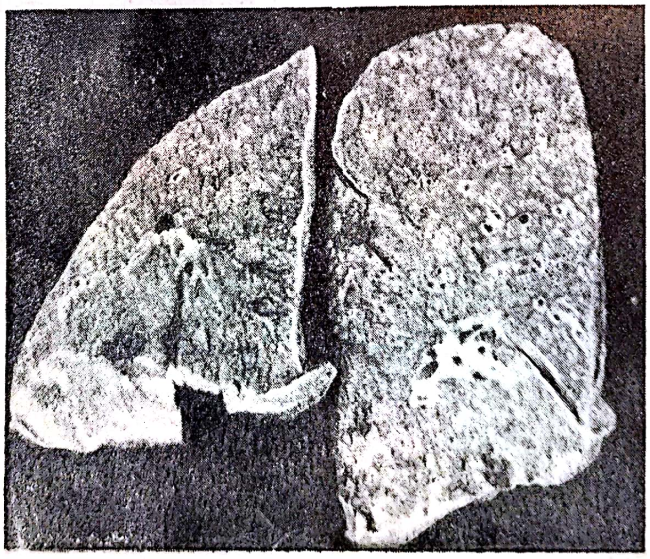

Fig. 272. Bronhopneumonie — focare policliclice răspîndite pe toată suprafața plămînilor.

Scanned with OKEN Scanner

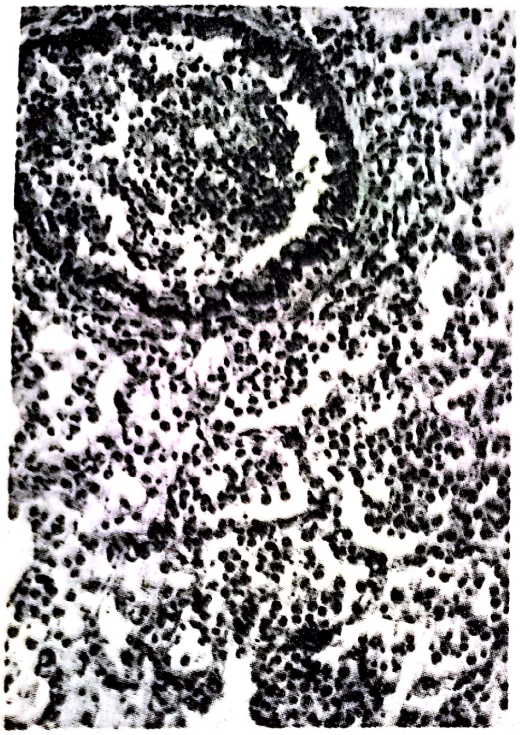

Fig. 273. Bronhopneumonie — exsudat bronșic și în alveolele peribronșice. 400×

Fig. 274. Abcedare pulmonară. 280×

Fig. 275. Bronhopneumonie de aspirație : zonele negre constituie aspiratul. 70×

Fig. 276. Detaliu din fig. 275. 400×

Scanned with OKEN Scanner

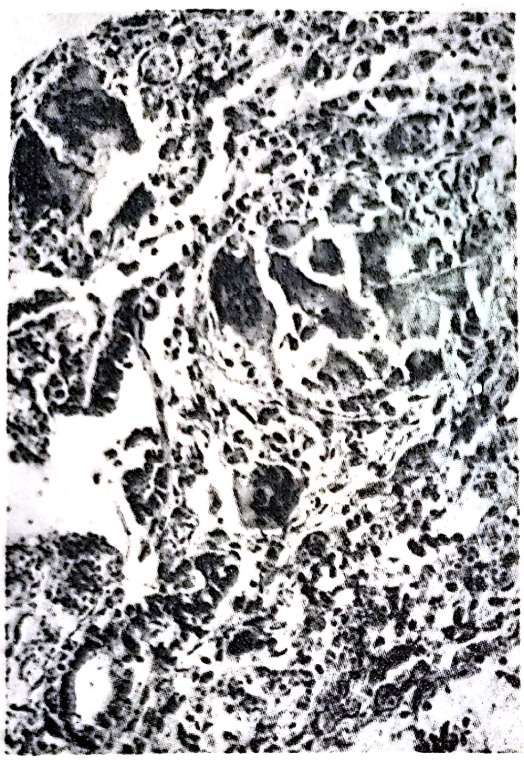

Fig. 277. Granuloame de „corp străin" în bronhopneumonia de aspirație. 280 ×

Fig. 278. Pneumonie interstițială cu septele alveolare îngroșate. 280 ×

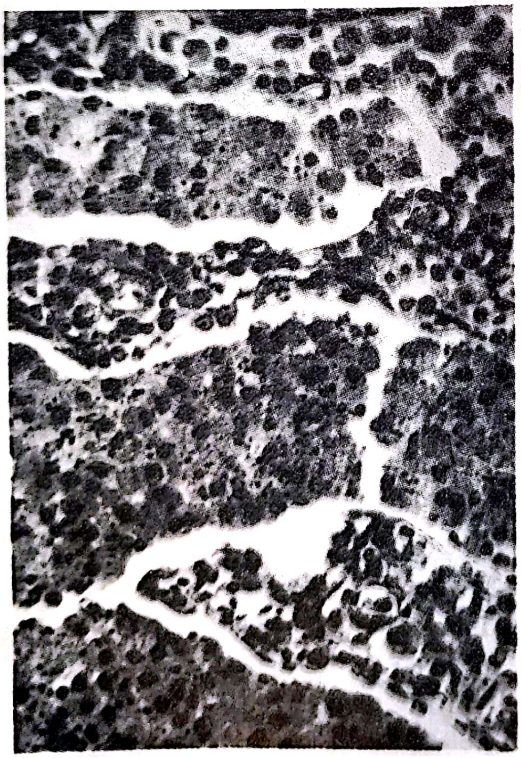

Fig. 279. Pneumonia descuamativă Liebow : lumenul alveolelor este umplut cu celule descuamate. 400 ×

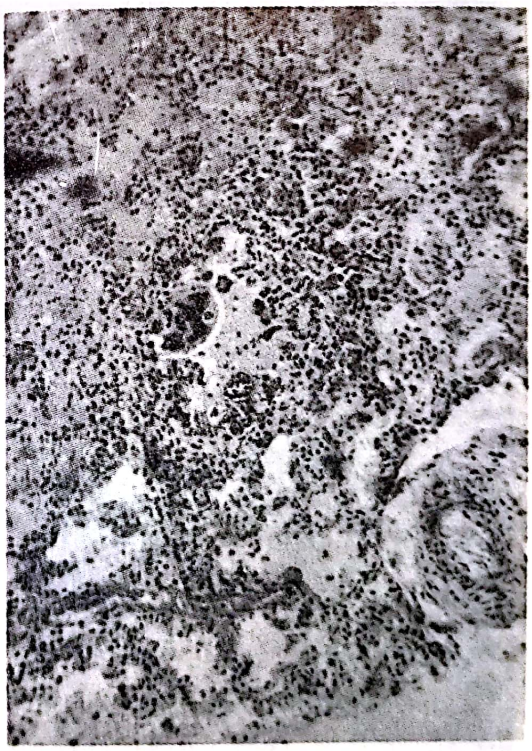

Fig. 280. Pneumonie interstițială cu celule gigante sincițiale. 70 ×

Scanned with OKEN Scanner

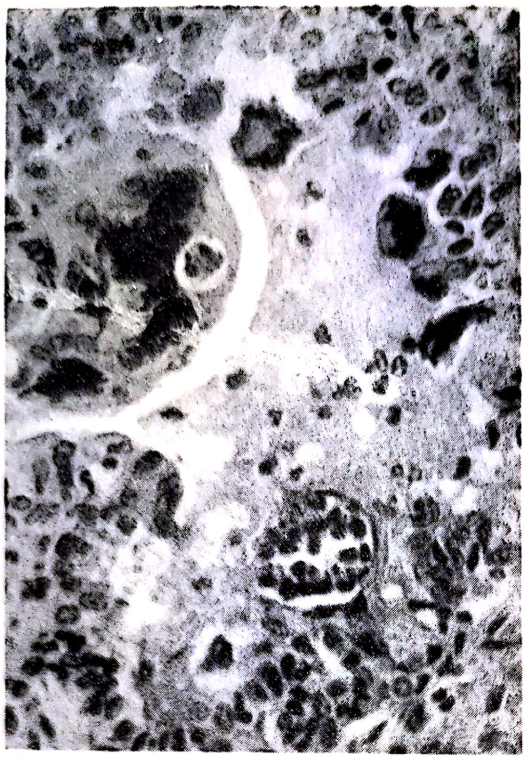

Fig. 281. Detaliu din fig. 280. 400×

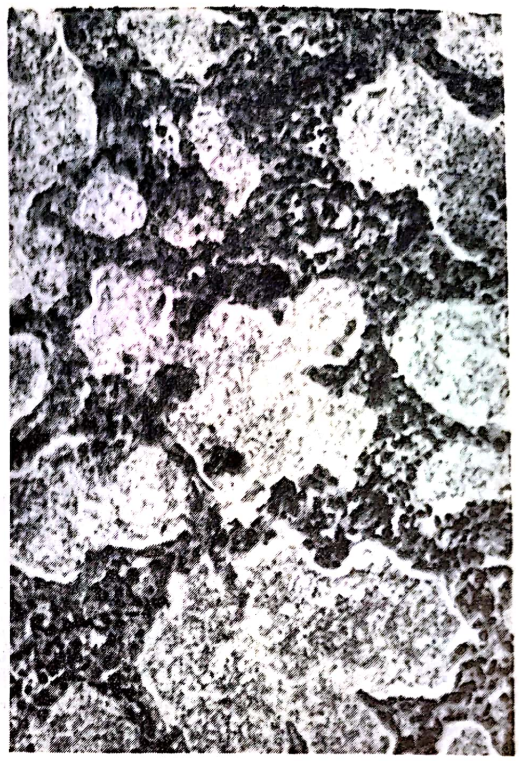

Fig. 282. Pneumonie interstițială plasmocitară cu *pneumocystis carinii*. 280×

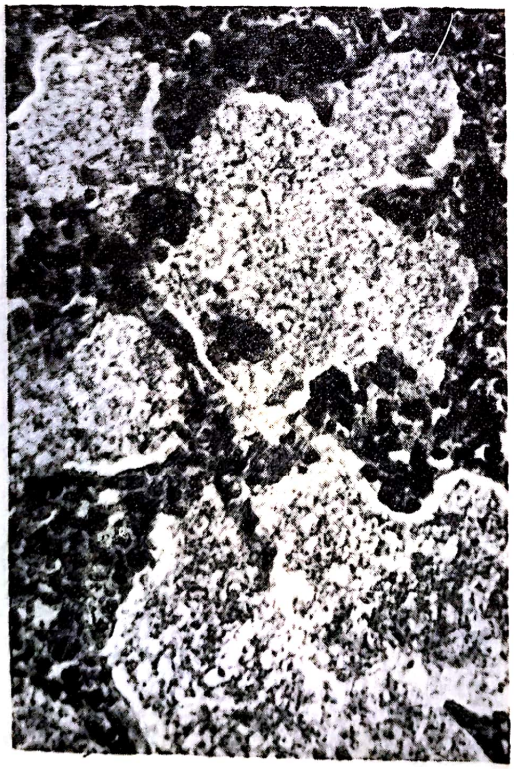

Fig. 283. Conținutul spumos din lumenul alveolar cu aspect microvezicular reprezentînd chiar agentul patogen. Color. P.A.S. 400×

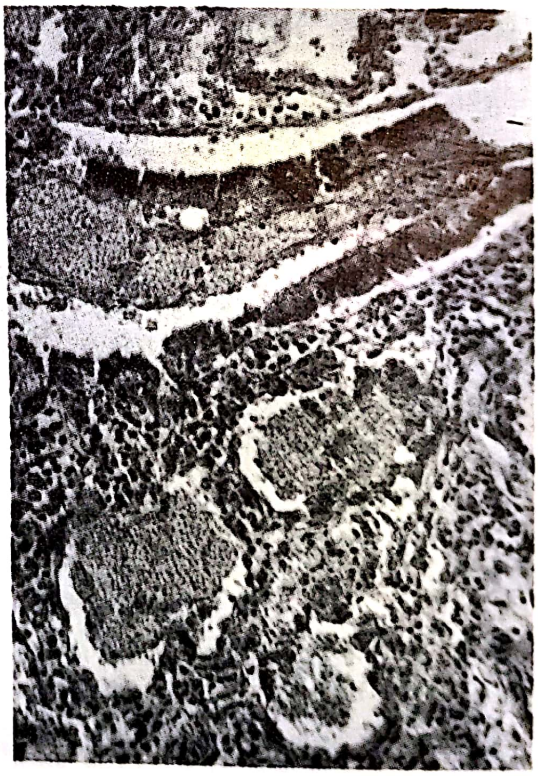

Fig. 284. Pneumocystis carinii prezent și în bronșii. 70×

Scanned with OKEN Scanner

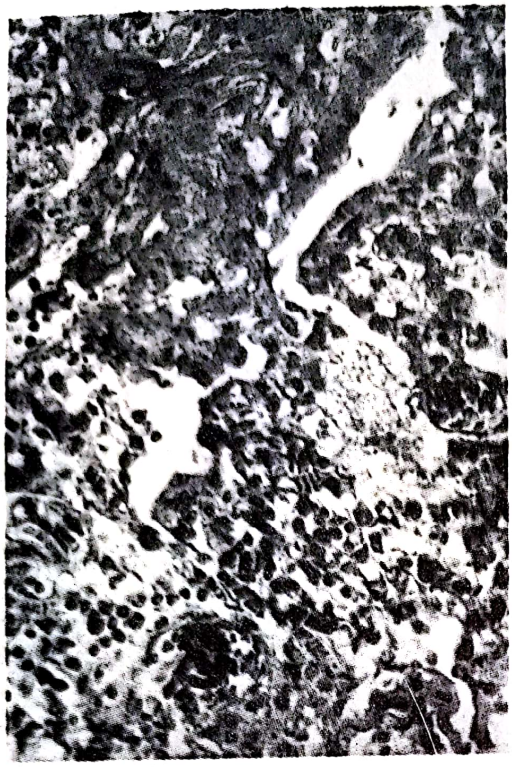

Fig. 285. Pneumonie cu *pneumocystis carinii*, cu depozite de fibrină și leucocite ce maschează protozoarul în unele alveole din formele intricate bacterian. 400×

Fig. 286. Depozite de calciu în alveolele umplute cu *pneumocystis carinii*. 400×

Fig. 287. Proteinoză alveolară. 400×

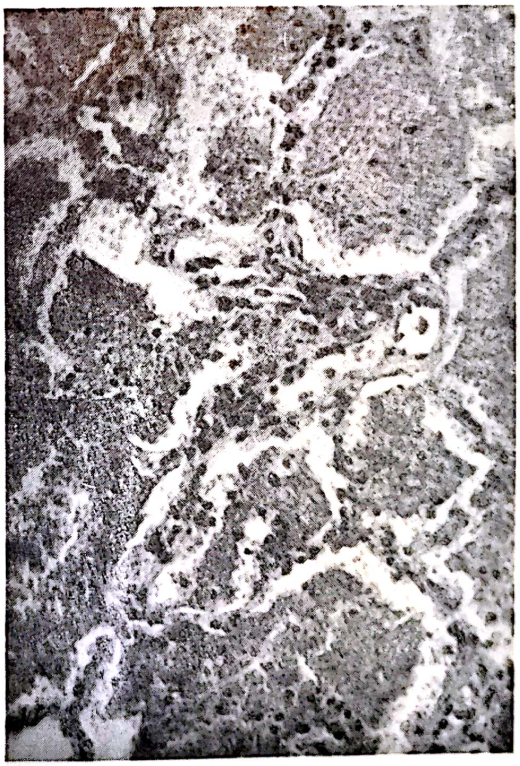

Fig. 288. Plămîn cu sindrom Goodpasture — necroza unor pereți alveolari -stînga ; hemoragie în alveole ; celule siderofage în lumenul alveolar. 280×

Scanned with OKEN Scanner

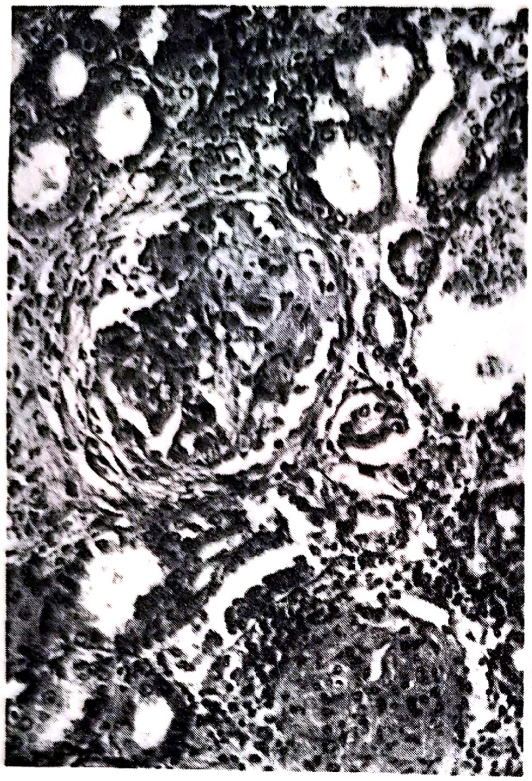

Fig. 289. Rinichi în sindromul Goodpasture — glomeruloscleroză parțială de tipul glomerulonefritei rapid progresive. 280×

Fig. 291. Limfoganglion hilar cazeos în complexul primar tuberculos Rancke.

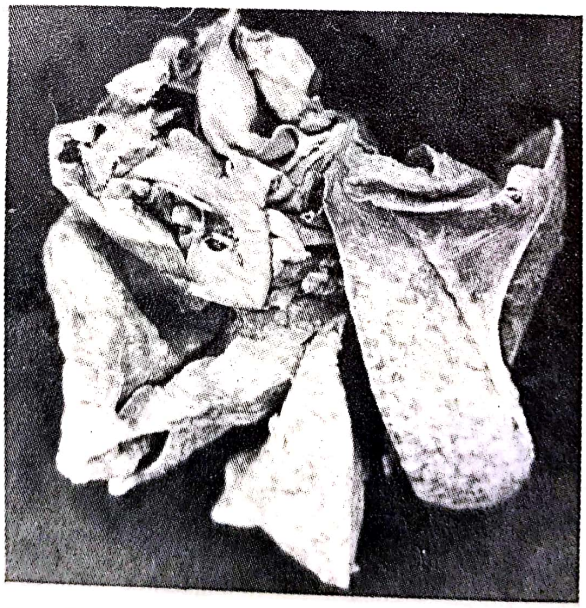

Fig. 290. Bronhopneumonie tuberculoasă.

Scanned with OKEN Scanner

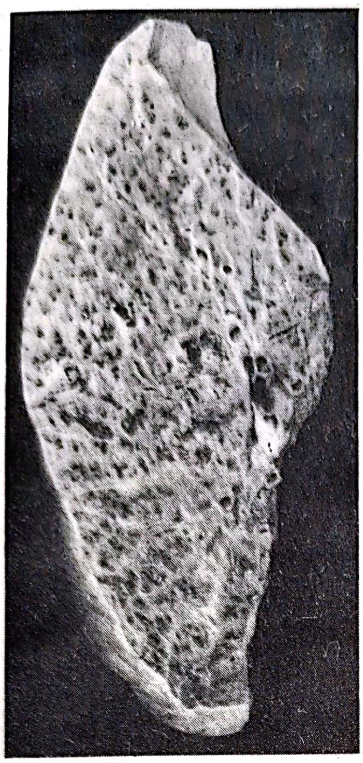

Fig. 292. Tuberculoză pulmonară cazeoasă.

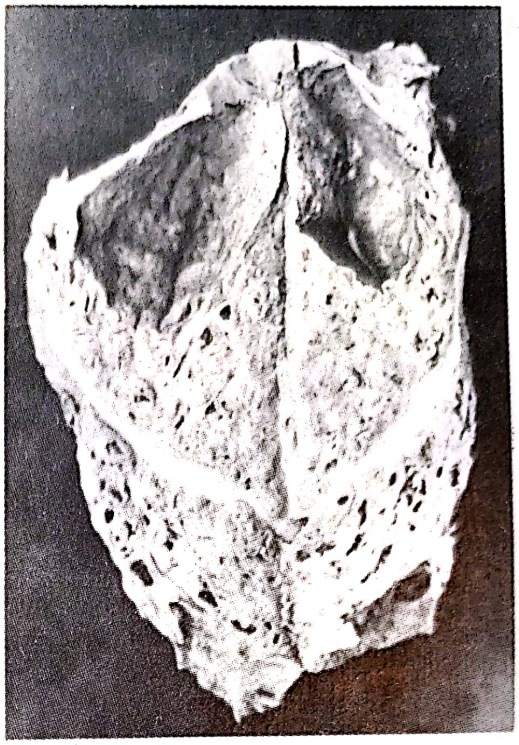

Fig. 293. Tuberculoză pulmonară cavitară.

Fig. 294. Tuberculoză pulmonară cavitară cu pereții curățiți de cazeum.

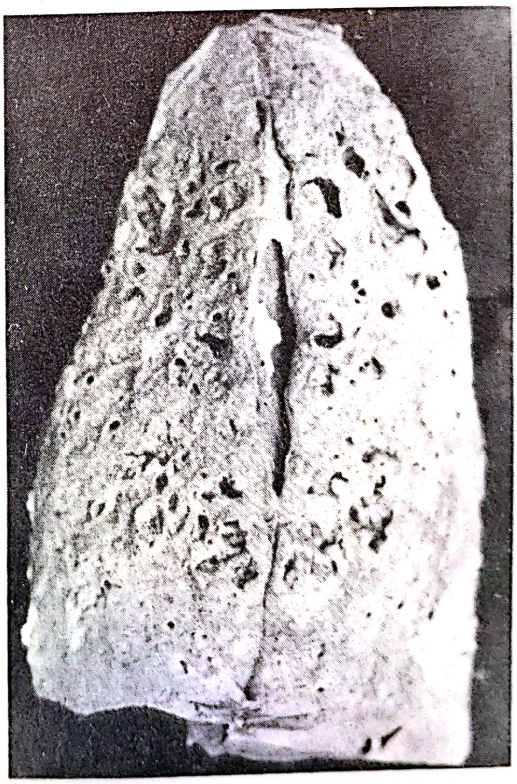

Fig. 295. Tuberculoză pulmonară fibroasă cu bronșiectazie secundară.

Scanned with OKEN Scanner

Fig. 296. Boala cu membrane hialine a plămînilor : alveolă pulmonară tapetată cu un strat omogen-nestructurat. 400×

Fig. 297. Silicoză pulmonară.

Fig. 298. Nodul silicotic în plămîn — sus 280×

Fig. 299. Nodul silicotic sclero-hialin într-un limfoganglion traheo-bronșic. 280×

Scanned with OKEN Scanner

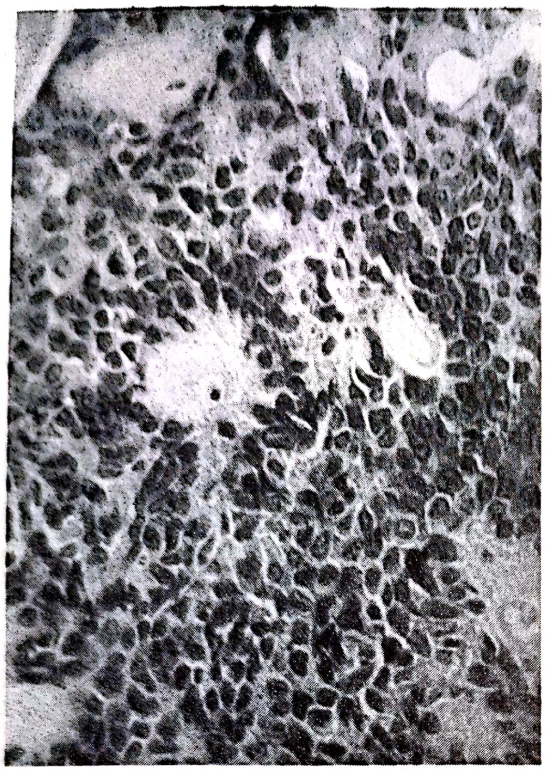

Fig. 300. Estesioneurom cu rozete al filetelor nervoase olfactive 400×

Fig. 301. Estesioneurocarcinom al filetelor nervoase olfactive. 400×

Fig. 302. Tumoare limfo-carcinomatoasă Schmincke, din regiunea mucoasei nazale. 280×

Fig. 303. Cancer vegetant al laringelui.

Scanned with OKEN Scanner

Fig. 304. Fibroadenom pulmonar. 400×

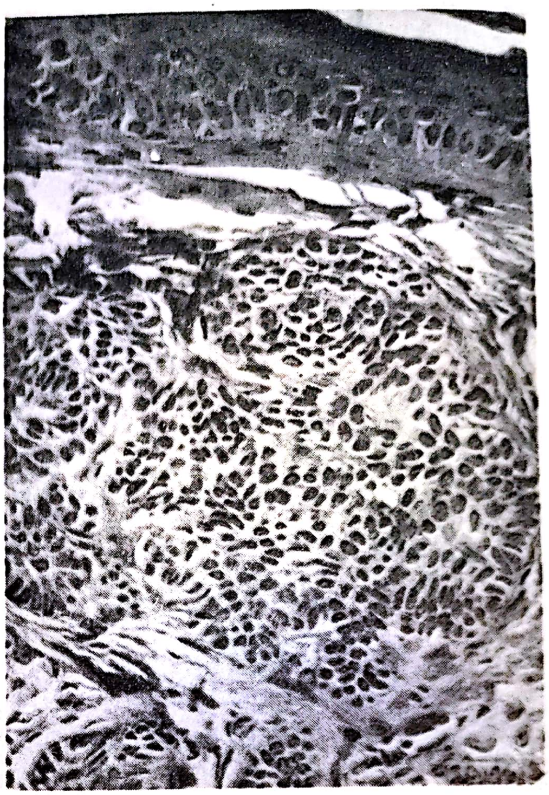

Fig. 305. Carcinoid laringian. 400×

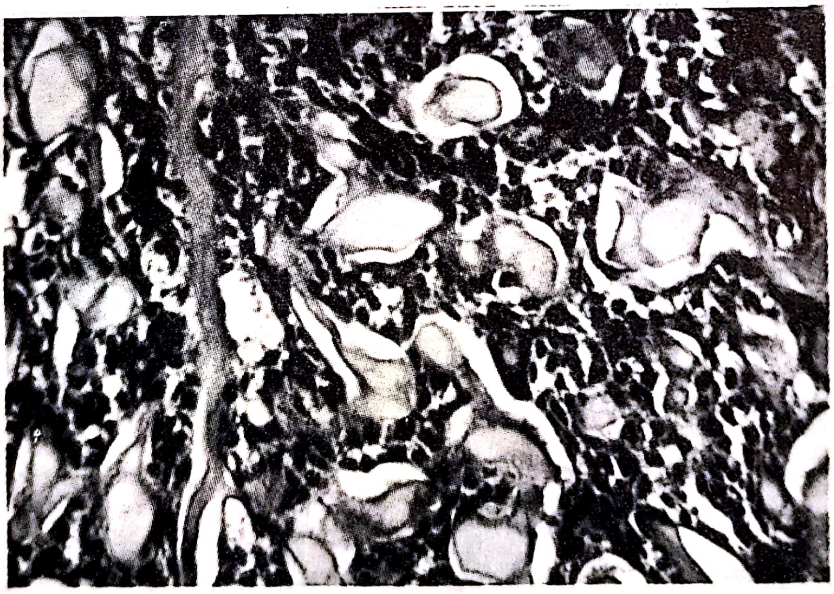

Fig. 306. Carcinoid traheal. 400×

Scanned with OKEN Scanner

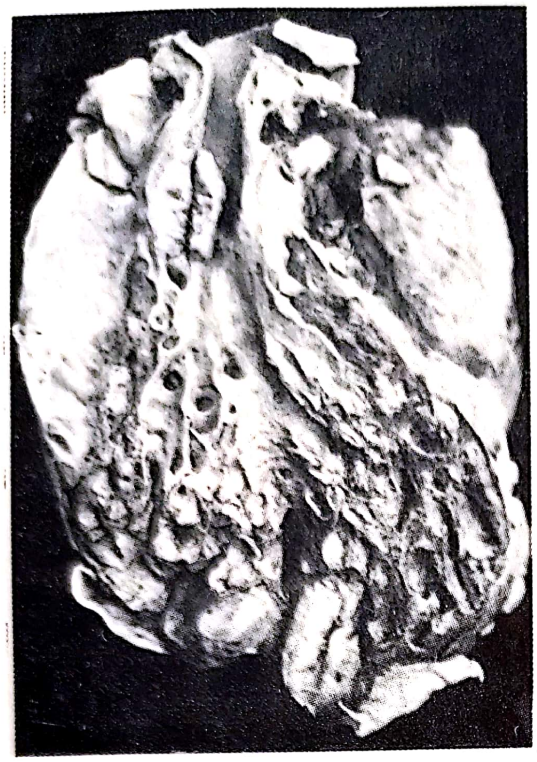

Fig. 307. Carcinoid bronşic. 400×

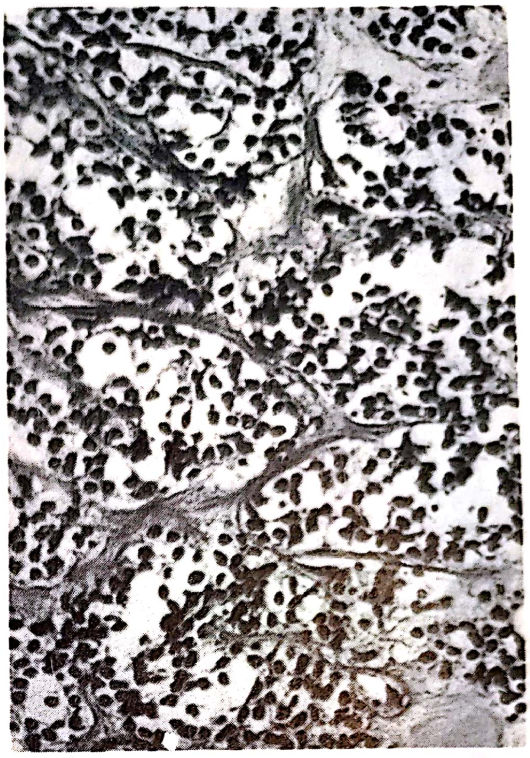

Fig. 308. Carcinoid bronşic alveolar. 400×

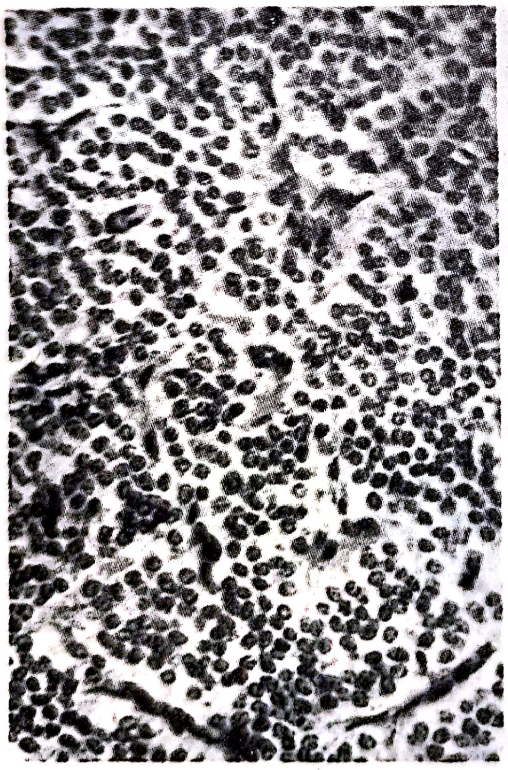

Fig. 309. Carcinoid bronşic. 400×

Fig. 310. Cancer pulmonar hilar.

Scanned with OKEN Scanner

Fig. 311. Cancer pulmonar lobar.

Fig. 312. Cancer pulmonar primar plurinodular.

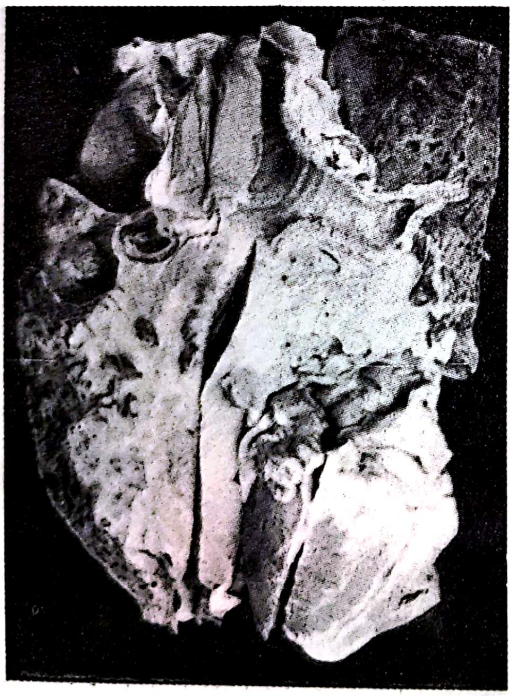

Fig. 313. Cancer pulmonar mediastino-pulmonar.

Fig. 314. Cancer pleuro-pulmonar.

Scanned with OKEN Scanner

Fig. 315. Carcinom pulmonar nediferențiat cu celule rotunde. 400×

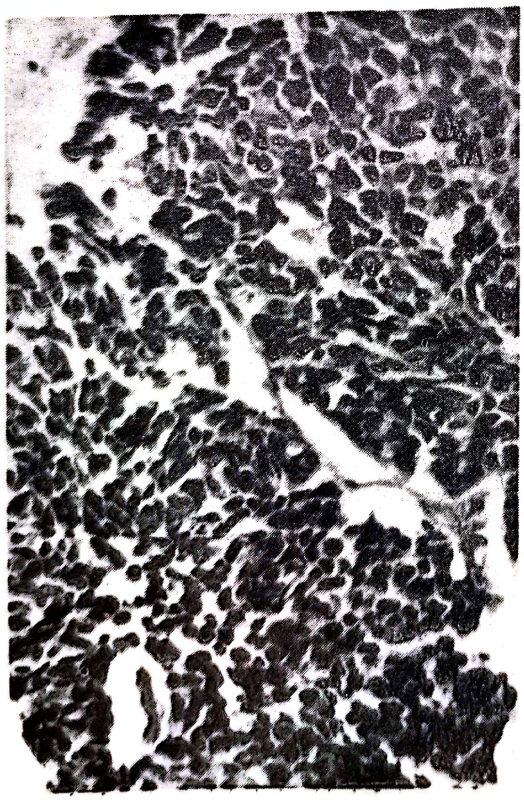

Fig. 316. Carcinom pulmonar nediferențiat cu celule fuziforme „în boabe de ovăz". 400×

Fig. 317. Adenocarcinom pulmonar cu punct de plecare din glandele peribronșice. 400×

Scanned with OKEN Scanner

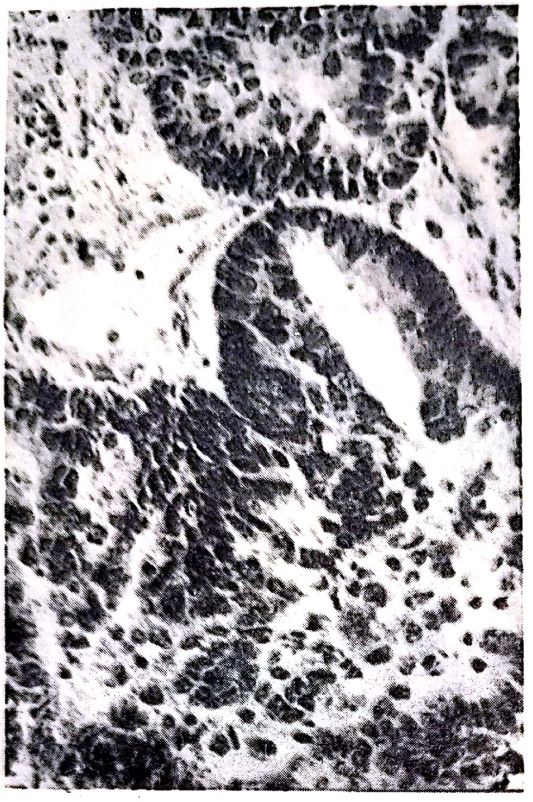

Fig. 318. Carcinom bronşiolar numit şi alveolar sau adenomatoză malignă pulmonară. 400 ×

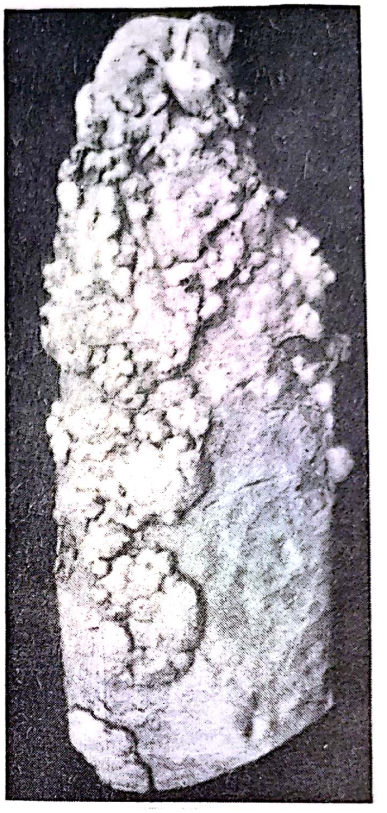

Fig. 320. Mezoteliom pleural malign.

Fig. 319. Pleurezie fibrinoasă.

Scanned with OKEN Scanner

masă dură, albicioasă, compresivă sau stenozantă pentru organele mediastinului. Izolarea organelor mediastinale din această masă tumorală este aproape imposibilă, considerîndu-se o formă de cancer inoperabil. Această formă se poate confunda cu cancerul mediastinal primar care prinde plămînul ulterior.

Forma pleuropulmonară (fig. 314) are punct de plecare pulmonar, dar infiltrează difuz foițele pleurale pe care le îngroașă ca pe o carapace. Această pleură este comparată în patologie cu pielea de crocodil, din cauza neregularităților de pe ea.

Forma pleuroapicală este cancerul lobului superior al plămînului, care infiltrează domul apical și organele vecine, limfoganglioni, vertebre, nervi ș.a. și produce compresiuni pe plexul brachial și atrofia mușchilor membrului superior corespunzător. Semnele clinice și morfologice amintite sînt încadrate în sindromul Pancoast.

Forma cavitară este o modalitate de evoluție a unui cancer lobar, căruia i se ramolește zona centrală cu apariția unor cavități asemănătoare celor din tuberculoză.

Forma difuză sau pseudopneumonică de cancer pulmonar este destul de greu de diagnosticat macroscopic, pentru că se poate confunda cu procesele inflamatorii micronodulare sau difuze ale plămînului. Organul este mărit de volum, dens, cu pleura mai îngroșată și de culoare albicioasă. Pe secțiune, plămînul este mai dens, zemos, cu zone alb-cenușii de dimensiuni mici, care au conturul pierdut în țesuturile din jur. Diagnosticul de certitudine este cel microscopic.

Structura microscopică a cancerului bronhopulmonar este, de obicei, carcinomatoasă. Cea mai frecventă formă este cea de *carcinom spinocelular*, cu sau fără perle epiteliale, și cea de *carcinom nediferențiat*. Acesta din urmă se poate prezenta cu două forme de celule: *rotunde* (fig. 315) și *alungite* (fig. 316), ultimele fiind asemănătoare cu boabele de ovăz. Dacă carcinomul pleacă din glandele peribronșice, vom avea forme *adenocarcinomatoase* (fig. 317, 318), solide, acinoase și papilare. Carcinoamele cu celule gigante și cele adenoscoamoase sînt mai rare.

Cancerul pulmonar metastazează în limfoganglionii învecinați, în oase, creier, suprarenale ș.a.

Sarcoamele sînt mai rare și au structura țesutului din care ia naștere tumoarea.

Tumorile maligne secundare ale plămînilor sau metastazele sînt destul de frecvente, mai ales cele sarcomatoase, deoarece plămînul constituie un filtru în circulația sanguină prin care metastazează aceste tumori. Dintre carcinoame, metastazează des în plămîni choriocarcinomul, seminomul, hipernefromul, dar adeseori în plămîni metastazează și cancerul uterin, ovarian, mamar, hepatic ș.a. Metastazele sînt de mărimi variate, rotunde, albe și dure. În formele avansate, metastazele pot conflua între ele. Structura microscopică a metastazelor este, de obicei, cea a tumorii primare.

8.10. BOLILE PLEUREI

Patologia pleurei este dominată de procesele inflamatorii, dar nu sînt excluse nici cele mecanice, circulatorii sau tumorale.

Scanned with OKEN Scanner

8.10.1. COLECȚIILE PLEURALE NEINFLAMATORII

În insuficiențele circulatorii se acumulează în cavitățile pleurale, mai ales în par ea dreaptă, un transudat serocitrin care poate ajunge pînă la cîțiva litri, numit **hidrotorace**. Alteori, în cavitatea pleurală se poate acumula limfă lăptoasă, în urma ruperii canalului toracic, numit **chilotorace**. Dacă se acumulează sînge, poartă denumirea de **hemotorace**. Leziunile hemoragice se instalează în urma ruperii vaselor în cursul traumatismelor toracice, dar și în leziunile parenchimului pulmonar din cancerul pulmonar, tuberculoză pulmonară ș.a. Pe pleură pot apare peteșii hemoragice, de mărimi variate, în cursul stărilor hipoxice accentuate sau a sindroamelor hemoragice.

În cavitatea pleurală se poate acumula o cantitate crescută de aer, un **pneumotorace**, care poate comprima atelectatic parenchimul pulmonar, dacă este unilateral, poate împinge mediastinul spre partea opusă. Aerul poate ajunge în cavitatea pleurală din bronșii prin perforarea pleurei viscerale în cursul tuberculozei, a cancerului pulmonar, a traumatismelor pleuro-pulmonare ș.a. dar, aerul poate pătrunde în cavitatea pleurală și prin peretele toracic perforat de arme albe sau de foc. Pneumotoracele poate fi produs și în mod voit, cînd vrem să realizăm o atelectazie pulmonară în vederea obținerii unor compresiuni a pereților cavernelor tuberculoase pentru ca prin atingere, să se faciliteze cicatrizarea fibroasă a cavernelor.

8.10.2. INFLAMAȚIILE PLEURALE

Pleurita este inflamația cu caracter uscat a foițelor pleurale, iar cea cu colectare de lichid se numește pleurezie.

Pleuritele se numesc și pleurezii uscate, au extindere limitată, localizîndu-se în dreptul unui infarct pulmonar, a unei leziuni tuberculoase, a unei pneumopatii acute ș.a. Pleura este congestionată și are suprafața aspră, rugoasă, din cauza unor depozite fuliginoase fibrinoase de culoare albă-gălbuie. Prin atingerea foițelor pleurale se pot percepe auscultatoric frecăturile pleurale. Procesul pleuritic, care este o inflamație fibrinoasă, se poate vindeca prin resorbție completă; poate să progreseze spre o pleurezie exsudativă cu colecție lichidă, sau foițele se pot lipi între ele prin organizarea fibroasă a fibrinei dintre pleure.

Pleureziile prevăd o colecție de lichid între foițele pleurale. Lichidul se poate mișca liber în toată cavitatea pleurală sau numai într-o zonă a ei, cînd se formează pleureziile inchistate. Inchistarea se face între scizuri, la baza plămînilor sau chiar pe fața externă a plămînilor.

Formele specifice de pleurezii, în general, sînt de natură tuberculoasă și reumatismală, iar cele nespecifice pot fi date de cea mai variată floră microbiană: pneumococ, streptococ, stafilococ ș.a.

În raport cu natura morfologică a exsudatului, pleureziile sînt de mai multe feluri:

Pleureziile seroase și serofibrinoase. Formele seroase pure sînt mai rare decît formele asociate serofibrinoase. Ambele forme apar în cursul tuberculozei, reumatismului și, uneori, a pneumoniei nespecifice.

Pleurezia seroasă se formează prin acumularea unui lichid serocitrin în cavitatea pleurală. Poate apare unilateral sau bilateral. Dacă cantitatea de lichid este mai mare, poate comprima plămînii sau poate disloca

Scanned with OKEN Scanner

contralateral mediastinul. Cînd are etiologie tuberculoasă, în sedimentul obținut din lichid se găsesc și numeroase limfocite. Dacă acest examen se face la copii, trebuie să facem o interpretare prudentă, deoarece copiii au un număr crescut de limfocite chiar și în inflamațiile nespecifice.

Pleurezia fibrinoasă pură (fig. 319) este echivalentul pleuritei sau a pleureziei uscate.

Cea mai frecventă formă de pleurezie este cea *serofibrinoasă*, în care exsudatul este format dintr-un lichid gălbui în care plutesc fuliginozități fibrinoase. Exsudatul extras din cavitatea pleurală coagulează rapid. Suprafața pleurelor este fuliginoasă, fiind acoperită cu depozite gălbui formate din fibrină. Dacă înlăturăm depozitele de fibrină se dezvelește o pleură de culoare roșietică, congestionată. La examenul microscopic, pe lîngă congestia capilară, în foițele pleurale se constată și edem, mezotelii distrofice și descuamate, alături de infiltrate leucocitare situate în grosimea foițelor.

În pleurezia purulentă și *sero- sau fibrinopurulentă*, exsudatul este format din puroi, care dacă este pur și persistă se numește și empiem pleural. Etiologia acestor pleurezii este cocică, piogenă, tuberculoasă ș.a. În etapa actuală a patologiei, pleureziile purulente pot avea etiologie stafilococică. În aceste cazuri, exsudatul are culoare gălbuie și se depozitează pe suprafața pleurelor și în sacul pleural. Se întîlnesc în așazisele stafilococii pleuro-pulmonare, cînd este supurat și parenchimul pulmonar. Pleureziile purulente se găsesc des în bronchopneumoniile abcedate, în plăgile toracice, în abcesele pulmonare, în infarctele pulmonare ș.a. Sînt pleurezii care debutează de la început cu exsudat purulent, dar de cele mai multe ori debutul ia forma seroasă sau serofibrinoasă și numai ulterior devine purulentă. Așa se explică de ce exsudatul purulent este asociat cu fibrină, cu ser, constituind forma fibrino-purulentă, sero-purulentă sau fibrinosero-purulentă. Sub depozitul de puroi se găsesc zone de ulcerații superficiale ale foițelor pleurale, care favorizează cicatrizările aderențiale.

Dacă forma microbiană este formată din microbi anaerobi ce produc zone extinse de necroză cu sfacelarea pleurei și a parenchimului pulmonar, conținutul ia o culoare cenușie-brună și devine foarte fetid. Ele apar des după infarcte și abcese pulmonare și poartă denumirea de *pleurezii putride sau gangrenoase*. Sînt cele mai grave forme de pleurezii purulente.

În *pleureziile hemoragice* exsudatul este bogat în hematii, conferind lichidului o culoare roșietică. Sîngele nu este pur, ci amestecat cu exsudat seros, fibrinos sau purulent, întîlnindu-se frecvent în cancerul pulmonar, în infecții cu floră vasculotropă, în scorbut, variolă, diateze hemoragice ș.a. Hematiile ajung în cavitatea pleurală prin diapedeză, în urma creșterii permeabilității capilarelor pleurale, modificate de agenții mai sus amintiți.

Evoluția pleureziilor acute. Exsudatul se poate resorbi fără urme, cum este cazul pleureziilor seroase. Celelalte forme, serofibrinoase, purulente și hemoragice adeseori se vindecă cicatricial, ori se cronicizează. Vindecarea cicatricială constă din organizarea conjunctivă a exsudatului, cu sudarea foițelor pleurale, cu împiedicarea mișcărilor respiratorii a plămînilor. Dacă aderențele au aspectul unor punți între pleure se numesc bride, iar dacă aderențele se fac pe suprafețe mai întinse se numesc sinechii sau simfize pleurale. Uneori este favorizată depunerea calciului sau fibrele conjunctive se metaplaziază parțial în țesut muscular neted. Această metaplazie este determinată de mișcările ritmice și permanente ale bridelor în timpul

Scanned with OKEN Scanner

actului respirator, de 16—18 ori pe minut.

Pleureziile cronice provin din formele acute nevindecate. Se prezintă ca forme conjunctivo-fibroase fără exsudat, constituind pleuritele cronice, sau apar sub forma unor cicatrici fibroase ce delimitează pungi pline cu exsudat lichid.

Între pleuritele cronice conjunctivo-fibroase şi sechelele fibroase cicatriciale există importante diferenţe structurale şi evolutive. O îngroşare cicatricială a pleurei formată din ţesut conjunctivo-scleros, în care nu se mai găsesc celule inflamatorii, constituie o sechelă, o cicatrice fibroasă fără evoluţie inflamatorie. Dacă, însă în această simfiză se găsesc zone cu ţesut de granulaţie care atestă morfogenetic persistenţa procesului inflamator, atunci o considerăm o *pleurită cronică*. Cînd în acest ţesut se găsesc şi pungi pline cu exsudat purulent sau sero-hemoragico-purulent, o considerăm *pleurezie cronică*. Atît în pleuritele cronice, cît şi în pleureziile cronice se pot aşeza grămezi de calciu sau lipoizi, dînd aspectul unui terci, uneori chiar cu osificări.

Proliferarea ţesutului conjunctiv din aceste inflamaţii cronice realizează aderenţe puternice între foiţele pleurale, avînd o culoare alb-sidefie, cu îngroşarea de 2—3 mm a foiţei şi cu asperităţi pe suprafaţă sau cu retracţiuni ale parenchimului pulmonar. O pleurezie cronică se poate acutiza în urma deschiderii unei pungi cu puroi între foiţe sau a creşterii virulenţei microbilor într-o rezistenţă din ce în ce mai scăzută a organismului.

8.10.3. TUMORILE PLEUREI

Tumorile primare ale pleurei sînt rare şi iau naştere din celulele mezoteliale ale seroasei, sub denumirea de *mezotelioame benigne* şi *maligne* şi, mai rar, din structurile conjunctive ale foiţelor. Proliferează ca o carapace pe suprafaţa pleurei, fiind dure şi de culoare albicioasă. *Microscopic* au structură conjunctivo-epitelială. În cazul celor maligne, (fig. 320), celulele prezintă mitoze şi atipii, iar macroscopic infiltrează difuz parenchimul pulmonar.

Cele mai frecvente tumori pleurale sînt cele **metastatice**, cu punct de plecare din tumorile organelor învecinate: mediastin, plămîni, timus, pericard ş.a. Apar ca nişte pete alb-gălbui, rotunde, solitare sau confluente, de mărimi diferite şi cu **profilul aplatizat.**

Scanned with OKEN Scanner

9. PATOLOGIA APARATULUI CARDIOVASCULAR

I. Căluşer

Bolile cardiovasculare constituie un grup de afecţiuni frecvent întîlnit în patologia adultului sub forma accidentelor cardiovasculare ca: infarctul miocardic, hemoragiile şi ramolismentele cerebrale, sau a bolilor cum sînt reumatismul şi ateroscleroza, iar la copii, reumatismului i se adaugă malformaţiile inimii şi a vaselor, miocarditele, endocarditele ş.a.

9.1. PATOLOGIA INIMII

9.1.1. MALFORMAŢIILE INIMII ŞI A VASELOR

Cele mai frecvente malformaţii ale copilului sînt ale aparatului cardiovascular, iar dintre acestea cele situate la nivelul inimii. O parte din ele sînt incompatibile cu viaţa. Cele viabile produc tulburări hipoxice şi de hemodinamică prejudiciind dezvoltarea somatică a copilului. Copiii cu malformaţii incompatibile cu viaţa pot muri intrauterin sau, dacă se nasc vii, 50% din ei mor în primele 6 luni de viaţă, în special în primele două săptămîni după naştere. Malformaţiile care persistă după vîrsta de 10 ani constituie 6% din bolile inimii.

Malformaţiile inimii şi vaselor se pot referi la **poziţia vicioasă** a lor în corp sau la **defectele de structură a septelor** ori a **valvulelor inimii.** Există şi un al treilea grup de malformaţii cardiace care ţin mai mult de **tipul constituţional** al organismului: *inimă globuloasă,* la indivizi cu diafragmul mai ridicat, al tipului digestiv şi, *inimă alungită,* la indivizi cu toracele alungit, cu aspect de *inimă „în picătură".*

Malformaţiile de poziţie. *Dextrocardia* constă din aşezarea inimii în partea dreaptă a mediastinului. Ea poate fi solitară sau poate apare în cadrul unui „situs inverssus". Această dextrocardie congenitală trebuie diferenţiată de cea cîştigată în timpul vieţii în urma împingerii inimii în dreapta de către lichidul pleural stîng, de către tumori, pneumotorace ş.a. În dextrocardie, zgomotele cardiace şi imaginea radiologică a inimii se percep în partea dreaptă. În alte cazuri, inima se poate situa pe *linia mediană, înapoia* sau *înaintea sternului,* imediat sub tegument. Localizarea subtegumentară coexistă adeseori cu o schiză sau o agenezie a sternului. Alteori, inima se situează în *regiunea gîtului* ori *subdiafragmatic.*

Malformaţiile septale ale inimii sînt cele mai frecvente, apărînd prin lipsa totală sau parţială a unor septe. Prin lipsa totală a septelor dintre atrii şi ventricule pot apare *inimi biloculare drepte sau stîngi* ori *inimi biloculare superioare* şi *inferioare,* prin lipsa septelor interatriale, respectiv interventriculare. Tot aşa pot exista *inimi triloculare* cu două atrii şi un ventricul sau cu două ventricule şi un atriu. Aceste malformaţii sînt incompatibile cu viaţa.

Scanned with OKEN Scanner

Alte leziuni congenitale septale pot fi depistate în timpul vieții. În viața intrauterină, sîngele din inima dreaptă trece în cea stîngă prin foramen ovale Botallo, situat în septul interatrial. Acest sept se închide în cca 15 zile după naștere, în urma deschiderii micii circulații pulmonare imediat după naștere. În unele cazuri, acest orificiu persistă și în copilărie sau la adult, constituind malformația numită *persistența găurii lui Botal* (fig. 321). Alteori, ventriculele comunică între ele printr-un *orificiu din septul interventricular*, luînd denumirea de *boala Roger*. Orificiul interventricular se întîlnește mai des în porțiunea membranoasă a septului, adică în zona dinspre atrii. Dacă presiunea din cele două atrii, respectiv ventricule este egală, nu apar modificări de hemodinamică. Dacă presiunea dintr-o cavitate crește, sîngele țîșnește în cavitatea opusă. Acest mecanism devine evident cînd sîngele neoxigenat din inima dreaptă țîșnește în inima stîngă, producînd cianoza, boala albastră.

Adeseori, modificările congenitale ale inimii pot coexista cu ale vaselor mari. Așa se întîmplă în triada și tetrada lui Fallot. În *triada lui Fallot* există o persistență a găurii lui Botal asociată cu stenoza arterei pulmonare și hipertrofia ventriculului drept. În *tetrada lui Fallot*, orificiul interventricular se asociază cu stenoza arterei pulmonare, cu hipertrofia ventriculului drept și cu dextropoziția aortei. Uneori, persistența găurii lui Botal se asociază cu o stenoză mitrală, deviind sîngele din atriul stîng în cel drept, boala denumindu-se *sindromul Lutembacher*. Tot la nivelul inimii se poate întîlni *fibroelastoza endocardului*, care este o îngroșare omogenă albicioasă a endocarului cu îngreunarea contracției inimii (fig. 322). Această îngroșare este o manifestare morfologică cicatriceală a endocardului în urma unei inflamații endocardice intrauterine transmisă de mamă, de obicei, fiind de natură virotică. Nu este exclusă nici transmiterea ereditară în cadrul unei elastoze ereditare.

Malformațiile vaselor sînt mai manifeste la nivelul trunchiurilor vasculare mari. Dacă nu se închide ductul Botallo dintre artera aortă și pulmonară, la copii și adulți vom întîlni malformația denumită *persistența ductului interarterial al lui Botal*. O altă malformație apare la locul de emergență al arterei pulmonare sau al istmului aortei cînd sînt stenozate. Strîmtarea aortei poate cuprinde o zonă limitată la cca 1 cm din trunchiul aortic, dar ea se poate extinde pînă la ramurile mari ale cîrjei luînd denumirea de *coarctație a aortei*. Mai rar se întîlnesc și malformații ale vaselor mai mici, cum sînt *anevrismele coronarelor inimii* sau a *vaselor cerebrale*, care sînt dilatări vasculare limitate ce se pot rupe cu mai mare ușurință.

Din grupul malformațiilor vasculare fac parte și *hemangioamele* care, în anumite localizări, determină sindroame clinice bine conturate, deoarece, în paralel cu procesul hemangiomatos, se produc leziuni, chistice ori de altă natură, în diferite țesuturi și organe.

Din această categorie face parte *sindromul Sturge-Weber* sau *angiomatoza encefalo-trigeminală*. În această boală se asociază un *hemangiom facial* cu *unul* al *piei-mater*, situat de obicei în regiunea occipitală. În unele cazuri, homolateral coexistă și un *hemangion al coroidei oculare*. Aceste localizări determină tulburări psihosomatice ca: retardare intelectuală, epilepsie și glaucom. Din cauza prezenței hemangiomului meningeal, în țesutul nervos din imediata vecinătate, se pot găsi celule siderofage și calcifieri.

Sindromul Hippel-Lindau sau hemangiomatoza cerebrală și a retinei se manifestă în forma unui angiom al retinei cu hemangiomatoza

Scanned with OKEN Scanner

cerebrală, adică focare multiple de hemangiom în creier (fig. 323). Această boală se poate asocia cu numeroase malformații din alte organe: leziuni chistice în ficat, măduva spinării, rinichi, pancreas ș.a., sau, dimpotrivă, cu proliferări epiteliale, cum este adenomul renal.

Sindromul Maffucci sau hemangiomatoza asociată cu discondroplazie. Boala se depistează mai ușor la pubertate cînd, pe lîngă leziunile angiomatoase se constată și o tulburare în dezvoltarea scheletului copilului. Tulburările osoase pot duce la deformări ale scheletului.

Sindromul Osler-Rendu-Weber, denumit și teleangiectazie ereditară, este o dilatare circumscrisă capilară pluriviscerală, care poate duce la hemoragii. Dilatările ereditare ale capilarelor apar mai des în mucoasa nazală, gastrică, intestinală, vezică urinară, în creier (fig. 324) și piele.

9.1.2. INFLAMAȚIILE INIMII

Procesele inflamatorii ale inimii pot fi nespecifice și specifice și pot interesa numai unele componente structurale ale inimii, dînd endocardite, miocardite și pericardite. Alteori, inflamația poate interesa în mod global toate componentele inimii luînd denumirea de pancardită. Etiologia acestor inflamații este bacteriană, dar frecvent se produc leziuni și prin mecanism imunoalergic, cum sînt cele din boala reumatismală. Pentru înțelegerea leziunilor reumatice trebuie cunoscut profilul morfopatologic al bolii reumatismale.

9.1.2.1. BOALA REUMATISMALĂ

Reumatismul este o boală cronică care evoluează în puseuri acute. Este cunoscută din antichitate, iar în Evul Mediu s-a observat relația dintre frig și reumatism. Nu există o unitate de păreri asupra etiologiei bolii, deoarece unii îi atribuie o etiologie virusală, alții streptococică hemolitică, iar alți autori cred că reumatismul poate fi dat și de alți microbi, chiar de stafilococ. Cea mai mare parte a cercetătorilor rămîn la etiologia streptococică hemolitică beta.

Mecanismul de producere al bolii este recunoscut a fi infecto-alergic. Se crede că în organism există numeroase focare inflamatorii cronice, localizate în amigdale, la rădăcina dinților, colecist, apendice ș.a., de unde toxinele microbiene se varsă sporadic în sînge, determinînd o reacție inflamatorie într-un organism în prealabil sensibilizat. Aceste revărsări de toxine corespund puseelor acute din reumatism. În clinică, se constată chiar cuparea simptomatologiei reumatice după extirparea focarelor de infecție. Boala se poate manifesta clinic sub înfățișări variate, constituind diferite tablouri clinice, după organele predominant afectate: articulații, inimă, mușchi, viscere. În ultimii ani, s-au descris leizuni reumatice în numeroase organe interne, cum sînt leziunile gastrointestinale din cursul bolii reumatice (Călușer). Modificările morfologice din reumatism se localizează la nivelul țesuturilor vasculo-conjunctive cînd determină granuloame specifice sau în alte viscere, în care leziunile au caracter morfologic nespecific.

Reumatismul acut cu leziuni articulare și cardiace a fost observat în 1836—1838 de către Bouillaud și Sokolski, iar, în 1904, Aschoff descrie structura microscopică a nodulului granulomatos reumatic. În anul 1924, Talalaev constată că nodulul reumatic are trei secvențe morfologice de evoluție, iar în 1954, Abrikosov le mai adaugă acestora și o perioadă de distrofie mucoidă, cu care ar începe leziunea. Între anii

Scanned with OKEN Scanner

1927—1933, Klinge reușește să reproducă leziuni asemănătoare pe cale experimentală prin mecanism alergic, pentru ca, în 1941, Klemperer să încadreze reumatismul între colagenoze.

Structura microscopică a nodulului reumatic este oarecum caracteristică, deoarece în stadiul granulomatos apar în noduli celule caracteristice. În viscere, reumatismul se manifestă printr-un tablou microscopic nespecific, atrăgînd atenția doar prin necroza fibrinoidă în context cu simptomatologia clinică reumatică.

Nodulul reumatic specific se localizează frecvent în interstițiul miocardului, al musculaturii scheletice, în ligamentele articulare ș.a. Se poate localiza în jurul unui vas sanguin arteriolar sau în interstiții. Acest nodul prezintă patru stadii de evoluție. În peretele vasului sau în țesutul conjunctiv din jurul lui, la început, se produce o distrofie mucoidă, urmată de faza a doua, cea de necroză fibrinoidă. În jurul ei, se găsesc celule histiocitare, limfoidale și rare plasmocite, ca elemente celulare reactive. În faza a treia printre aceste celule se pot găsi și celule mai mari, cu nucleul mare, de aspect înmugurit, numite celule Aschoff. Se crede că aceste celule iau naștere din celulele histiocitare, dar, în ultima vreme, Albertini și Murphy consideră că aceste celule iau naștere din celulele musculare locale (fig. 325, 326).

În ultimul stadiu, se produce o cicatrizare fibro-conjunctivă a nodulului. Primele două stadii nu sînt specifice reumatismului și nici ultimul stadiu. Distrofia mucoidă, de pildă, se întîlnește și în arteritele nespecifice sau în primul stadiu al aterosclerozei, iar necroza fibrinoidă se află în necrozele imunoalergice. Rezultă că, reumatismul este o inflamație specifică, o granulomatoză, deoarece se manifestă prin granuloame interstițiale răspîndite difuz în organism, deși, în unele organe, cum este creierul, intestinul, pancreasul, ficatul ș.a., se manifestă morfologic nespecific.

9.1.2.2. ENDOCARDITELE

Endocarditele sînt inflamații ale endocardului valvular și parietal. Mai frecvent se descoperă cele valvulare, care se manifestă clinic prin tulburări hemodinamice secundare leziunii. După etiologia și aspectul morfologic, endocarditele se împart în două mari grupe: reumatice sau benigne și septice sau maligne. La noii născuți, endocarditele sînt mai frecvente în inima dreaptă, decît în cea stîngă, spre deosebire de copiii școlari și de adulți, la care leziunile sînt mai frecvente în endocardul inimii stîngi.

9.1.2.2.1. ENDOCARDITELE BENIGNE REUMATISMALE

Cele mai frecvente forme de inflamație endocardică, se întîlnesc la școlari și la adulții tineri, peste 70%. Este prins cu predilecție endocardul valvular mitral, apoi aortic și, în al treilea rînd, cel mitro-aortic. În cazuri mai rare, în cursul unei pancardite, leziunea poate cuprinde toate valvulele orificiale, inclusiv cele tricuspide.

Modificările valvulare se instalează în cursul puseurilor reumatice acute. După intensitatea și durata puseului se pot deslușì mai multe forme de endocardite.

Endocardita edematoasă constituie o modificare timpurie a endocardului valvular, la începutul puseului reumatic, ea fiind totodată și primul tip de manifestare morfologică a leziunii reumatice. Durează numai cîteva zeci de ore sau 1—2 zile, după care se poate vindeca sau poate trece în alte forme morfologice. Endocardul este opalescent-vitros, îngroșat omogen, cu marginile

Scanned with OKEN Scanner

libere și mai rotunjite, iar la palpare cu degetele, pot rămîne imprimate pe suprafața endocardului, urma degetelor sau se vede scurgerea unui lichid clar la nivelul unor soluții de continuitate a endoteliului endocardic. Microscopic, această leziune evidențiază o infiltrare difuză edematoasă a țesutului subendotelial, cu infiltrarea interstițiului valvular. Este o formă de endocardită reversibilă după un tratament instituit oportun, dar poate să treacă și în altă formă de endocardită reumatică, cum este cea verucoasă sau vegetantă. Aceste ultime două forme pot debuta sub formă primară fără intermediul celei edematoase. Alteori forma edematoasă are un caracter atît de pasager, încît nu poate fi sesizată clinic sau morfopatologic.

În endocardita verucoasă apar niște formațiuni fibrinoide de mărimea unor boabe de mei sau a unor semințe de cînepă, așezate una lîngă alta ca un „șirag de mărgele" pe marginea liberă a valvulelor orificiale (fig. 327). Verucile au culoare roșie, apoi alb-gălbuie și nu se desprind de pe suprafața valvulelor, fiind considerate neembolizante. Unii autori consideră că ele ar fi formate din depozite de fibrină, alții, că ar reprezenta o distrofie fibrinoidă a țesutului conjunctiv valvular. Ultima opinie se bazează pe prezența fibrelor colagene în structura unor formațiuni verucoase. Cu timpul, aceste veruci devin albicioase.

Microscopic, verucile sînt formate dintr-o rețea de fibrină în ochiurile cărora se află celule limfoidale și plasmocite, iar, sub ele, endoteliul este necrozat. Endocardita verucoasă se poate vindeca prin „restitutio ad integrum", dar, de cele mai multe ori, nu se vindecă, ci evoluează prin organizarea conjunctivă a verucilor. În aceste cazuri, în locul verucilor apare un țesut de granulație care, cu timpul, se fibrozează ducînd la forma cicatriceală a endocarditei, la cea fibroblastică. Natura fibrinoidă a acestor veruci este atestată de mecanismul lor de producere, cel imunoalergic, cunoscut în reumatism. Formațiunile descrise pot corespunde depolimerizării substanței fundamentale din valvulele inimii. Endocardita verucoasă poate apare și în cursul altor boli infectocontagioase, mai ales la copii, în gripă, erizipel, scarlatină, tbc. ș.a.

Endocardita vegetantă reprezintă o varietate a endocarditei verucoase, în care leziunea constă dintr-o formațiune roșie sau gălbuie, de mărimea unui bob de porumb ajungînd pînă la a unei alune și situată într-o parte a valvulei, de obicei la comisura acesteia (fig. 328). Are suprafața neregulată, conopidiformă și, din cauza volumului mare, ea se poate desprinde complet sau se pot rupe numai bucăți din ea, producînd embolii. *Microscopic* este formată dintr-o rețea de fibrină cu numeroase leucocite. La baza vegetației se află un țesut conjunctiv cu care aderă de valvulă. Evoluția endocarditei vegetante este cea de organizare cicatriceală, îngroșînd valvulele sau sudînd comisurile orificiale, ceea ce înseamnă instalarea unei leziuni fibroblastice cu tulburări de hemodinamică.

Endocardita fibroblastică cicatriceală este forma cicatriceală fibroasă a endocarditelor vegetante și verucoase. Valvulele sînt alb-sidefii, îngroșate omogen sau cu nodozități și de consistență dură, rigidă (fig. 329). Prin procesul de cicatrizare, orificiile pot fi strîmtate ducînd la tulburări de hemodinamică, la stenoze. Aceste tulburări de circulație sanguină se instalează și atunci cînd valvulele rigide nu se închid etanșat, adică avem fenomene de insuficiență valvulară.

Microscopic, țesutul cicatriceal este format predominant din fibre conjunctive foarte sărace în celule. Această formă de endocardită consti-

Scanned with OKEN Scanner

tuie unul din substratele morfologice cicatriceale ale insuficienței cardio-circulatorii.

Astfel, *stenoza mitrală*, aproape întotdeauna este consecința cicatriceală fibroblastică a unei endocardite reumatice vegetante sau verucoase. În aceste cazuri, comisurile orificiului sînt sudate în așa fel încît lumenul orificial nu permite nici introducerea pulpei unui deget. Sîngele stagnează în atriul stîng, care-și mărește volumul prin dilatare apoi prin hipertrofie (fig. 330). Sîngele stagnează și în plămîni și în ventriculul drept, care se hipertrofiază. Ventriculul stîng, lucrînd cu o cantitate redusă de sînge, se atrofiază, devenind un așa-zis „apendice al inimii".

Un alt aspect sechelar este cel de *insuficiență mitrală*, cînd valvulele rigide nu se închid suficient în cursul sistolei ventriculare, lăsînd sîngele să țîșnească în atriul stîng. Aceasta face ca în atriul stîng să se acumuleze o cantitate sporită de sînge, care va trimite și ventriculului stîng un debit crescut de sînge, din care cauză atriul se dilată și apoi se hipertrofiază.

Cînd coexistă modificările de stenoză mitrală cu cele de insuficiență, afecțiunea se numește *boală mitrală*, formă frecventă de sechelă reumatismală.

În *stenoza orificiului aortic* se hipertrofiază și apoi se dilată ventriculul stîng, iar în *insuficiența orificiului aortic*, cînd sîngele țîșnește din aortă înapoi în ventriculul stîng în timpul diastolei, se produce întîi o dilatare și apoi o hipertrofie a ventriculului stîng. În ambele cazuri, inima crește în volum în sens longitudinal.

Leziunile orificiale aortice nu sînt numai reumatice, ele pot fi și leutice sau congenitale, mai ales stenozele orificiale sau ale istmului aortic.

Stenoza sau insuficiența orificiului tricuspid este rar întîlnită. Ea se instalează mai des după o pancardită reumatică.

Stenoza orificiului arterei pulmonare este mai des congenitală, produce hipertrofia accentuată a ventriculului drept. La o fetiță de 6 ani cu stenoză a arterei pulmonare congenitale, s-a întîlnit un perete ventricular gros de 2 cm, în loc de 2—3 mm. Ea duce la mărirea transversală a inimii.

Insuficiența orificiului arterei pulmonare este foarte rară.

Aceste entități nosologice au un substrat valvular fibroblastic cicatriceal, în cazul leziunilor cîștigate. Acest substrat poate fi stabilizat, uneori conținînd depozite de calciu.

Cînd, în țesutul fibrocicatricial se află focare granulative cu vase capilare și leucocite limfoidale și histiocite, atestînd caracterul evolutiv al bolii, este vorba de *endocardite cronice*. În lipsa elementelor morfologice care să ateste evoluția, procesul morfologic este considerat exclusiv *fibroblastic valvular cicatricial stabilizat*.

În cazul endocarditei fibroblastice, ca cicatrice reumatică, putem întîlni încă o formă de endocardită, în care, în cursul unui puseu reumatic apar noi veruci sau vegetații pe fondul celei fibroblastice. Aceasta se numește **endocardită recidivantă** sau **recurentă.** Prin cicatrizarea noilor veruci sau vegetații, substratul fibroblastic se îngroașă, accentuîndu-se stenoza sau insuficiența valvulară.

9.1.2.2.2. ENDOCARDITELE SEPTICE

Aceste endocardite au etiologie microbiană, de obicei cocică piogenă: streptococi, stafilococi, pneumococi, gonococi ș.a. Ele sînt consecința unor focare septice existente în organism ca: septicopiemii, amigdalite, otite, osteomielite supurate, febra puerperală, furunculoze, abcese hepatice sau pulmonare, empieme

Scanned with OKEN Scanner

ş.a. De obicei, leziunile se localizează pe faţa valvulară care vine în contact cu direcţia de scurgere a sîngelui. Leziunile valvulare prezintă două înfăţişări morfopatologice: ulcerativă şi ulcerovegetantă. După evoluţie, cele ulcerovegetante pot fi acute şi subacute.

Endocardita acută ulcerativă este septică, se manifestă în cursul septicemiilor şi constă din apariţia pe suprafaţa valvulelor a unor ulceraţii care pot perfora valvula sau o pot despica în mai multe locuri, luînd un aspect zdrenţuit. Pe aceste valvule se pot observa mici depozite purulente cu aspect cremos. Perforarea sau despicarea valvulelor duc la tulburări de insuficienţă hemodinamică.

Microscopic, în zonele ulcerate a valvulelor se găsesc zone de necroza, culturi microbiene şi numeroase polinucleare componente ale puroiului (fig. 331, 332). Polinuclearele pot infiltra ţesuturile valvulare şi la distanţă de ulceraţii.

Endocardita ulcerovegetantă apare în aceleaşi condiţii ca cea ulcerativă, dar pe lîngă ulceraţii apar şi vegetaţii fibrinoase (fig. 333). Această formă are evoluţie acută sau poate evolua subacut ca în endocardita lentă.

În *forma acută*, ulceraţiile sînt acoperite parţial de vegetaţii aplatizate sau conopidiforme de culoare galben-cenuşiu. Atît ulceraţiile sau perforaţiile valvulelor, cît şi vegetaţiile pot fi de mărimi variate şi de consistenţă moale sau friabilă. La examenul *microscopic*, vegetaţiile sînt formate din fibrină şi leucocite, iar marginile ulceraţiilor prezintă zone de necroză, leucocite polinucleare şi culturi de microbi. Pe suprafaţa valvulelor se pot găsi şi microabcese, alături de ulceraţii şi vegetaţii. Vegetaţiile din endocardita ulcerovegetantă acută septică se pot emboliza, producînd infarcte suprainfectate, situate la distanţă de inimă, chiar microabcese sau distrofii ale fibrelor miocardice. Alteori, se instalează o pericardită purulentă. În ficat, apar modificări de stază sanguină şi de distrofie grasă, iar în rinichi, aşa-zisa glomerulită embolică. Splina este mărită de volum şi se rade cu cuţitul, ca în stările septice.

Endocardita lentă, subacută, bacteriană, septică Jaccoud-Osler sau endocardita ulcerovegetantă subacută este o stare septicemică latentă care durează cca 2 ani şi care produce leziuni importante la nivelul inimii şi a altor organe. Este dată de streptococul viridans, dar mai rar şi de alţi microbi, cum sînt stafilococii. Se grefează, de obicei, pe un endocard cu leziuni prealabile reumatice sau congenitale, dar nu este exclusă nici posibilitatea instalării pe o inimă indemnă.

Substratul morfologic al leziunii cardiace este cel de endocardită ulcerovegetantă (fig. 334). Leziunile endocardului se deosebesc, în parte, de ale endocarditei ulcerovegetante acute prin prezenţa sub vegetaţii sau la marginea ulceraţiilor a unui ţesut de granulaţie nespecific. Chiar cu această tendinţă de organizare a vegetaţiilor, ele se desprind cu uşurinţă şi embolizează. În miocard pot apare zone de distrofie musculară şi chiar noduli interstiţiali cu proliferare celulară limfohistiocitară.

În afară de inimă se găsesc leziuni şi în alte organe, fiind o poliorganopatie. Astfel, tegumentele sînt cafenii-pătate, asemănătoare cafelei cu lapte, şi cu noduli mici, numiţi nodulii Osler, formaţi dintr-o proliferare histiocitară şi limfoidală nodulară subepidermică. Ficatul este mărit de volum, prezentînd o distrofie grasă şi o proliferare reactivă masivă a celulelor histiocitare Kupffer. La fel, apare şi o splenomegalie, din cauza proliferării fibrelor reticulinice şi, mai ales a celulelor reticulare. Leziunile renale sînt variate: dacă

Scanned with OKEN Scanner

microemboliile se opresc în capilarele glomerulare se realizează glomerulonefrite hemoragice sau abcedate în focar, iar alteori, leziunea glomerulară poate fi proliferativ-reactivă și difuză. Forma proliferativă se crede că se produce prin mecanisme imune. În alte cazuri, în rinichi se depune chiar amiloid. În plămîni și în alte organe pot apare infarcte septice sau aseptice.

Evoluția bolii poate fi favorabilă dacă se diagnostichează înaintea instalării complicațiilor poliorganice. Diagnosticul se poate face prin hemocultură. Dacă boala evoluează nestingherită, bolnavii decedează prin insuficiență cardio-circulatorie sau prin complicații majore: renale, ramolismente cerebrale postembolice, pneumopatii acute și infarcte pulmonare etc.

9.1.2.3. MIOCARDITELE

Miocarditele sînt inflamații ale miocardului și au o etiologie destul de variată: microbiană, virusală, parazitară și chiar alergică. O mare parte din miocardite au mult mai expresive modificările microscopice decît cele macroscopice, în special cele virale.

Morfoclinic, miocarditele se împart în nespecifice și specifice și în acute și cronice. Cele acute sînt parenchimatoase și interstițiale, iar acestea din urmă, sînt supurate și nesupurate.

9.1.2.3.1. MIOCARDITELE ACUTE

Miocardita acută parenchimatoasă apare în cursul evoluției febrei tifoide, difteriei, tifosului exantematic ș.a., fiind produse de obicei de endotoxinele microbiene ale unora din aceste boli. Macroscopic, inima este flască și dilatată. Miocardul este friabil și are o culoare roșie-cenușie sau gălbuie. Cele mai importante leziuni sînt alterative și se decelează microscopic. În fibrele miocardice se instalează o distrofie granulară, grasă sau granulo-grăsoasă, pînă la liza fibrelor. Alteori, se pot surprinde modificări necrobiotice cu nuclei palizi și mai umflați (fig. 335). Printre fibrele musculare se află capilare sanguine congestionate, edem și celule leucocitare extravazate. Acest tip de miocardită se poate vindeca, dar poate constitui și substratul morfologic al unei insuficiențe circulatorii sau al unui stop cardiac.

Miocardita acută interstițială purulentă este o formă rar întîlnită, instalîndu-se în cursul septicemiilor sau de la un focar purulent din vecinătate. Poate fi abcedată sau difuză. În cea abcedată, inima este flască, iar subepicardic se pot vedea zone circumscrise de culoare gălbuie cu halou roșu-închis. Inițial au numai culoarea roșie-aprinsă. La examenul *microscopic,* puroiul este circumscris. În formele flegmonoase puroiul este răspîndit difuz în interstițiul miocardului. În fibrele musculare se produce o distrofie proteică simplă sau grăsoasă. Boala este foarte gravă, deseori ducînd la moarte.

Miocardita acută interstițială nesupurativă este mult mai frecventă decît cea supurată și intervine în bolile infecțioase: scarlatină, difterie, pneumonie ș.a. Inima este flască, iar sub epicard apar uneori puncte brune-hemoragice. Predomină modificările *microscopice,* constînd din infiltrate leucocitare limfo-poliblastice în interstițiul dintre fibrele miocardice. Celulele sînt așezate difuz sau predominant perivascular, ori sub endocard sau pericard. În bolile virotice, infiltratul celular interstițial este format din celule histiocitare.

Există o **miocardită interstițială numită miocardită Fiedler,** cu tablou morfologic particular care apare la copii și la adulții tineri. Se crede că are etiologie virotică. Modificările macroscopice lipsesc sau sînt foarte reduse. În stadiul final

Scanned with OKEN Scanner

se instalează o fibroză interstițială. Modificările *microscopice* sînt evidente de la început, deoarece interstițiul miocardului este intens infiltrat cu celule eozinofile. Pe lîngă aceste celule se pot întîlni și limfocite și plasmocite. Ocazional, se poate asocia și cu necroza fibrelor miocardice, fiind modificări proprii patogeniei alergice.

9.1.2.3.2 MIOCARDITELE CRONICE

Inflamațiile cronice ale miocardului sînt specifice și nespecifice. Cele *nespecifice* pot apare primar, dar mai des sînt secundare celor acute incomplet vindecate. Prin cicatrizare se produce o cardioscleroză difuză, care macroscopic apare sub forma unor firișoare de ață albă. Această scleroză scade puterea de contracție a inimii. Ele trebuie deosebite de cele produse prin micronecroze. Deosebirea se face prin persistența în cele inflamatorii a unor mici infiltrate nodulare limfoidale interstițiale în structura țesutului fibrocicatriceal care lărgește spațiile dintre fibrele musculare. *Miocarditele specifice* apar mai ales în cursul reumatismului, a sifilisului și tuberculozei. În aceste cazuri, miocardul prezintă modificări granulomatoase caracteristice bolii.

9.1.2.4. CARDIOSCLEROZA

Cardioscleroza este modificarea fibrocicatriceală a leziunilor parenchimatoase sau interstițiale ale miocardului. Este foarte frecventă în patologie, mai ales la adulții vîrstnici, constituind substratul morfologic al multor insuficiențe circulatorii. Cardioscleroza poate apare ca o modalitate cicatriceală după o miocardită, după un infarct miocardic sau după micronecroze difuze, instalate pe parcursul anilor în cursul hipoxiilor miocardice sau a crizelor repetate de cardiopatie ischemică. Macroscopic, cardioscleroza se poate prezenta sub două aspecte: circumscrisă sau difuză. Cardioscleroza *circumscrisă* constituie o cicatrice fibroasă instalată după infarct, iar cea *difuză*, după o miocardită ori după micronecroze. Zonele de scleroză difuză au o culoare albă-sidefie, asemănîndu-se cu firișoarele de ață albă așezate pe fondul brun al miocardului. Cînd apare sub forma unor pete albe, dure și retractate constituie cardioscleroza localizată postinfarctică. *Microscopic*, în forma difuză se constată un țesut conjunctiv sărac în celule care lărgește spațiile dintre fibre sau le strangulează (fig. 336, 337). În formele circumscrise postinfarctice, zona de țesut conjunctiv este largă, iar la periferia cicatricelor se pot găsi plăji de fibre miocardice înglobate în țesutul conjunctiv sub forma unor insule. În unele cazuri cu amiloidoză secundară, amiloidul se poate depune și în miocard, chiar în zonele cu cardioscleroză (fig. 338).

9.1.2.5. PERICARDITELE

Inflamațiile foițelor pericardice sînt acute și cronice. Etiologia lor este foarte variată: iritativă, după un infarct miocardic, în autointoxicațiile uremice și, apoi, microbiană. Tipul morfopatologic al acestor inflamații este predominant exudativ.

9.1.2.5.1. PERICARDITELE ACUTE

Pericardita seroasă apare mai ales în cursul evoluției reumatismului și a tuberculozei. Forma pur seroasă este mai rară decît cea asociată cu forma fibrinoasă. Constă dintr-o acumulare de exsudat lichid sero-citrin în sacul pericardic, ce poate ajunge pînă la 1.000 cc. În lichid se găsesc celule mezoteliale descuamate și rare leucocite. Pericardul este ușor edematiat, conges-

Scanned with OKEN Scanner

tionat şi uşor infiltrat cu leucocite inflamatorii.

Pericardita fibrinoasă apare tot în cursul reumatismului, a tuberculozei, dar şi în autointoxicaţii, cum ar fi uremia, corespunzător zonei de infarct ş.a. Exsudatul este format din depozite de fibrină aderentă de foiţele pericardului. Ele au o culoare cenuşie-gălbuie şi aspect fuliginos, fiind aşezate pe suprafaţa epicardului. Din cauza mişcărilor inimii. fibrina se răvăşeşte şi inima pare îmbrăcată într-o blană, asemănîndu-se cu o limbă de pisică; „cor villosum" (fig. 339, 340). *Microscopic,* aceste depozite sînt formate dintr-o reţea de fibrină în ochiurile căreia se află rare leucocite şi foarte rare hematii. Sub reţeaua de fibrină, pericardul este congestionat şi infiltrat cu polinucleare sau chiar cu noduli reumatici ori tuberculoşi, după natura procesului.

Pericardita sero-fibrinoasă este mai frecventă decît primele două forme şi apare tot în cursul aceloraşi boli. Poate debuta ca formă seroasă ori ca una fibrinoasă, asociindu-se ulterior. În acest caz, în lichidul serocitrin plutesc fillamente de fibrină care tind să se aşeze mai des în părţile declive ale sacului pericardic.

Pericardita purulentă este forma cea mai gravă de pericardită, adeseori fiind mortală. De obicei apare în cursul unei septicemii sau septicopiemii ori este secundară unui focar purulent din vecinătate: empiem pleural, abces subdiafragmatic stîng, mediastinită purulentă ş.a. În sacul pericardic se află puroi cu caracteristici date de natura agentului etiologic. Cînd puroiul este mai vîscos şi aderă de epicard, sub puroi se află ulceraţii şi congestie, iar sub epicard, de asemenea se află infiltrate leucocitare polinucleare.

În **pericardita hemoragică,** exsudatul este roşietic din cauza hematiilor care ies în conţinutul sacului pericardic, în cursul tuberculozei, cancerului, diatezelor hemoragipare, hipovitaminozelor ş.a. Este asociată des cu o pericardită seroasă sau serofibrinoasă.

9.1.2.5.2. PERICARDITELE CRONICE

Sînt *pericardite specifice şi nespecifice.*

Pericardite cronice nespecifice sînt, de fapt, forme fibrocicatriceale ale celor acute nevindecate. Dacă exsudatul fibrinos, serofibrinos ş.a. nu se resoarbe complet, se organizează conjunctiv, iar foiţele pericardului se îngroaşă sau se sudează între ele, parţial ori pe toată suprafaţa pericardului. Îngroşările circumscrise apar ca pete albe-sidefii pe suprafaţa epicardului, iar cele extinse, simfizele pericardice, unesc pericardul fibros de epicard. Aderenţele se pot produce şi excentric, adică înspre organele din vecinătatea inimii, împiedicînd funcţia acestora.

Microscopic, în cicatricele vechi, pericardul este sclerohialinizat, iar în cele mai recente, ţesutul este granulativ. Sub epicardul acestora se găsesc infiltrate celulare rotundo-nucleare aşezate în focare. Alteori, în aceste foiţe se depune o mare cantitate de calciu, îmbrăcînd inima cu o carapace dură, numită „inimă în platoşă". Atît în formele calcificate, cît şi în cele necalcificate se produc strangulări ale emergenţei vaselor mari cu tulburări hemodinamice.

Pericardite cronice specifice, obişnuit sînt de natură reumatică şi tuberculoasă. Spre deosebire de formele acute, pericarditele cronice sînt lipsite de exsudat lichid, manifestîndu-se prin cicatrice fibro-conjunctive în care se află granuloame reumatice sau tuberculoase. În cea tuberculoasă, în sacul pericardic, se poate acumula o mare cantitate de cazeum sau conţinut fibrino-cazeos aşezat spre vîrful inimii. Alteori, tu-

Scanned with OKEN Scanner

berculoza se poate manifesta sub forma nodulilor proliferativi aşezaţi pe suprafaţa seroasei pericardice.

9.1.2.6. INFARCTUL MIOCARDIC

Infarctul miocardic este o necroză circumscrisă a peretelui inimii, produsă prin mecanism ischemic. În cazuri rare, mortificarea circumscrisă a miocardului se poate face şi prin mecanism chimic, dar atunci poartă numele de necroză miocardică. Ischemia coronariană se realizează prin spasme coronariene pe fond de ateroscleroză, prin obliterare coronariană cu trombi sau emboli, prin compresiunea externă a vasului şi prin micşorarea lumenului vascular în cursul coronaritelor şi aterosclerozei. Mecanismul chimic se poate instala în hiperaldosteronism primar sau secundar ori în blocarea mitocondriilor prin depozite de calciu, în cursul unor boli hipoxice (fig. 341, 342).

Hipoxia ischemică produce mortificarea miocardului dacă se instalează brusc şi intens, deoarece fibrele miocardice sînt relativ rezistente la hipoxie, pînă la cîteva zeci de minute, chiar peste o oră. Se localizează mai des în peretele anterior al ventriculului stîng, la vîrful inimii şi în septul interventricular. Mai rar se întîlneşte pe pereţii posteriori ai ventriculilor sau în pereţii atriilor.

Macroscopic, are înfăţişarea unui infarct alb cu nuanţe gălbui şi cu un halou hiperemic în jurul zonei infarctate (fig. 343). Marginile au conturul neregulat, ca o hartă geografică. La început, zona bombează uşor, apoi se retractă. Epicardul, corespunzător zonei infarctate, este fuliginos-gălbui, în urma unei reacţii fibrinoase. La început, zona necrozată este brună cu marginile neregulate. Cu timpul, în mijlocul infarctului roşu apare o zonă alb-gălbuie de infarct alb, realizîndu-se un aspect general pestriţ al zonei miocardului. Zona infarctată este friabilă, existînd pericolul ruperii peretelui miocardic.

Modificările *microscopice* ale infactului miocardic constau din necroza fibrelor miocardice sub forma unor mase eozinofile şi omogene lipsite de nuclei. În jurul zonei de necroză şi chiar în zona infarctată se găsesc leucocite extravazate. La periferia procesului se găsesc fibre parţial necrozate şi capilare interstiţiale dilatate (fig. 344).

Boala apare frecvent la bărbaţi vîrstnici, la care arteriopatia coronariană este frecvent de natură aterosclerotică. Uneori, această arteriopatie determină crize ischemice de scurtă durată, cunoscute în clinică sub denumirea de angină pectorală sau boală coronariană. Dacă aceste crize se prelungesc, pot duce la infarctarea miocardului. Infarctul poate apare şi la femei sau la adulţi tineri în cursul coronaropatiilor trombotice, reumatice, embolice, în rickettsioze ş.a.

Gravitatea infarctului miocardic este dată de localizarea şi de extinderea lui. Un infarct mic poate duce la moarte dacă se localizează pe fasciculul lui Hiss, din cauza întreruperii conductibilităţii stimulilor atriali. Dimpotrivă, un infarct mare de pe peretele posterior al ventriculilor poate să nu ducă la moarte. Infarctele mari prezintă însă pericolul ruperii inimii, cu ţîşnirea sîngelui în sacul pericardic, oprind contracţiile prin tasare. Dacă bolnavul cu infarct miocardic nu moare, zona infarctată se poate organiza conjunctivo-fibros. Această cicatrice nu are elasticitate şi în timpul sistolelor se poate dilata fără a reveni la poziţia iniţială, luînd naştere dilatările sacciforme numite anevrisme cardiace. Aceste anevrisme cardiace pot favoriza formarea trom-

Scanned with OKEN Scanner

bilor sau se pot rupe ducînd la moarte.

Adeseori, într-o inimă se pot găsi cicatricile conjunctive de culoare albă-sidefie a 2—3 infarcte prealabile și cicatrizate, realizînd cardioscreloza postinfarctică.

9.1.2.7. TUMORILE INIMII ȘI PERICARDULUI

Tumorile primare ale inimii sînt rare.

Tumorile benigne au structură mezenchimatoasă: rabdomiom, mixom, fibrom ș.a.

Tumorile maligne. Mai des apare rabdomiosarcomul inimii și fibrosarcomul (fig. 345).

Tumorile secundare sînt mai frecvente decît cele primitive, mai des apar metastazele melanoblastoamelor (fig. 346) și apoi ale limfo- și reticulosarcoamelor și foarte rar cele carcinomatoase.

9.2. PATOLOGIA ARTERIALĂ

9.2.1. ATEROSCLEROZA

Ateroscleroza constă din depunerea substanțelor lipoidoprotidice în intima și media arterelor mari și mijlocii. Depozitele sînt circumscrise sau confluente și au o culoare gălbuie, proeminînd ușor pe suprafața intimei (fig. 347). Dacă sînt secționate, se constată o substanță gălbuie, compusă din cristale de colesterol și necroză asemănătoare cu terciul, de unde îi vine și numele (în limba greacă terciul este denumit athere).

Microscopic, morfogeneza bolii poate fi urmărită în patru stadii. În stadiul întîi se produce o îngroșare nelipoidică circumscrisă a intimei, prin distrofie mucoidă, fibroză cicatriceală, infiltrație seroasă ș.a. (fig. 348, 349). Această distrofie nu este caracteristică ateromatozei, deoarece apare și în arteritele specifice, nespecifice ș.a. În stadiul al doilea se constată celule subendoteliale încărcate cu lipoizi (fig. 350), numite celule xantomatoase sau mioxantomatoase care apoi pun în libertate colesterolul (fig. 351). Acest stadiu este văzut macroscopic sub forma unor linii galbene subțiri, numite strii lipoidice (fig. 352). În stadiul al treilea, cel al ateromatozei, apar zonele de ateroame constituite, care sînt formate din cristale de colesterol și din zone de necroză cu distrugerea fibrelor musculare și elastice din intima și media vasului (fig. 353, 354). În jurul acestor zone apare o reacție granulativă cicatriceală. În ultimul stadiu, unele ateroame sau periferia lor iau o culoare albicioasă-sidefie din cauza proliferării țesutului conjunctiv fibros cicatriceal. În această fază, se poate vorbi de o ateroscleroză.

Există și o fază a complicațiilor ateroamelor, cînd în zona de necroză se depune calciu, luînd aspectul unor solzi de pește, sau cînd se produc ulcerații care favorizează formarea de trombi și despicarea straturilor peretelui prin hemoragii interstițiale arteriale ș.a. (fig. 355).

Localizarea aterosclerozei este mai intensă în crosa aortei și pe aorta abdominală, în coronarele inimii, în arterele cerebrale, renale, iliace, ale trunchiului celiac ș.a. Complicațiile aterosclerozei sînt foarte frecvente, constituind substratul accidentelor cardiace și vasculare ca: infarctele miocardice, ramolismentele cerebrale, hemoragiile cerebrale, nefroangioscleroza ș.a., realizate prin spasme

Scanned with OKEN Scanner

Fig. 321. Persistența orificiului Botal la un adult.

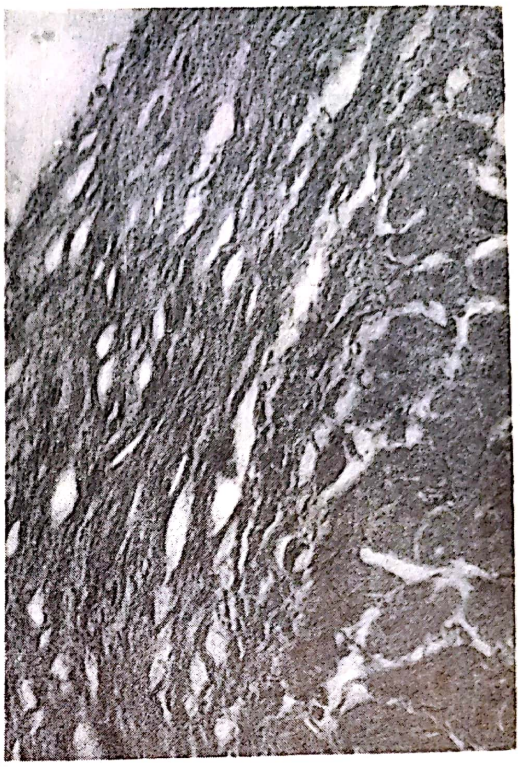

Fig. 322. Fibroelastoza endocardului. 400×

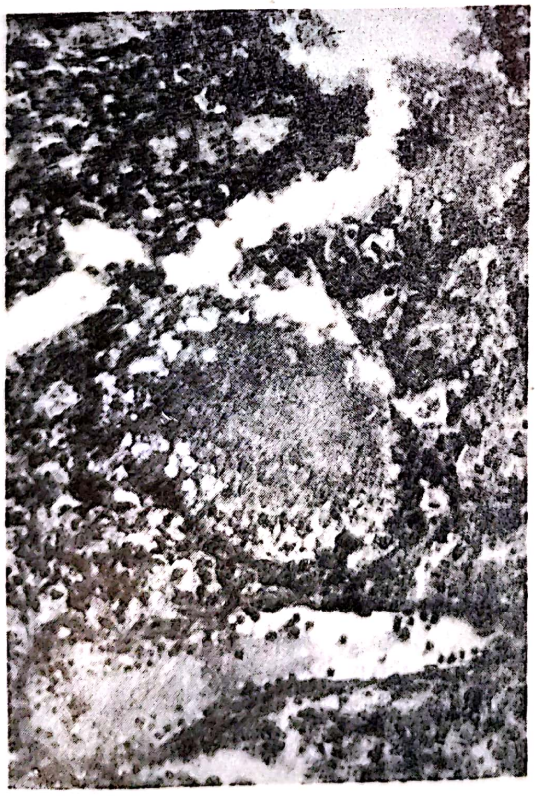

Fig. 323. Hemangiom cerebral tip Hippel-Lindau. 400×

Fig. 324. Hemangiom tip Osler-Rendu-Weber. 280×

Scanned with OKEN Scanner

Fig. 325. Nodul reumatic miocardic : proliferare granulomatoasă perivasculară. 400×

Fig. 326. Nodul reumatic miocardic : faza granulomatoasă cu celule Aschoff. 400×

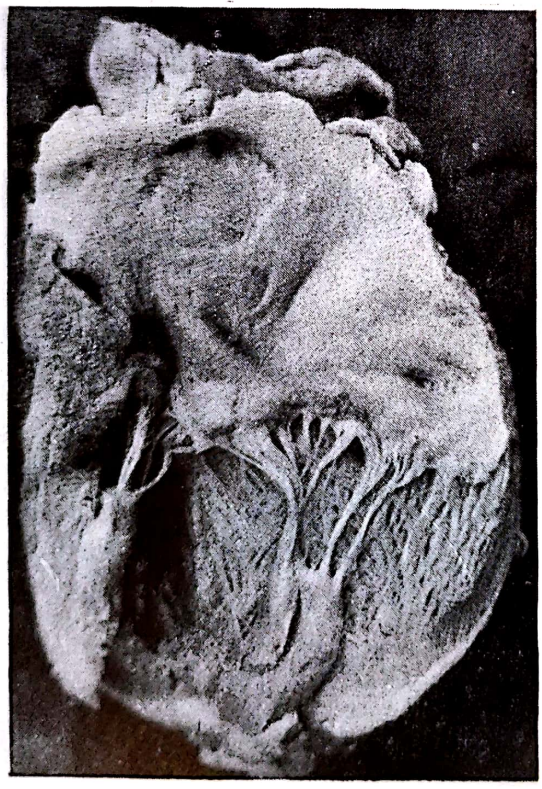

Fig. 327. Endocardită verucoasă pe valvulele mitrale.



Fig. 328. Endocardită vegetantă : — dreapta — pe valvulele sigmoide ale aortei.

Scanned with OKEN Scanner

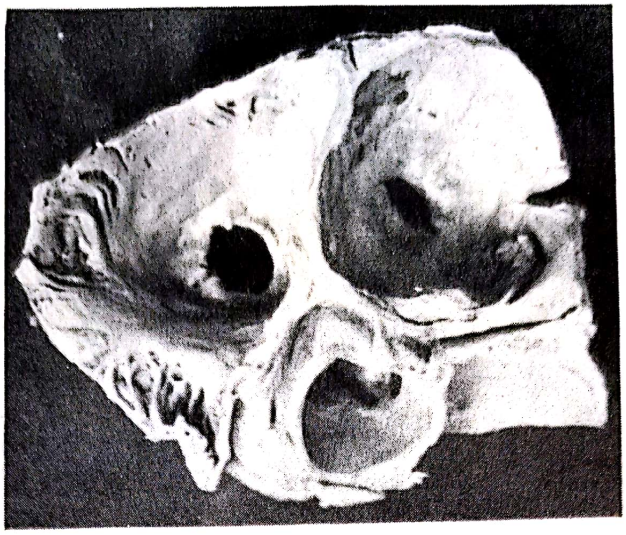

Fig. 329. Endocardită fibroblastică mitrală și tricuspidă.

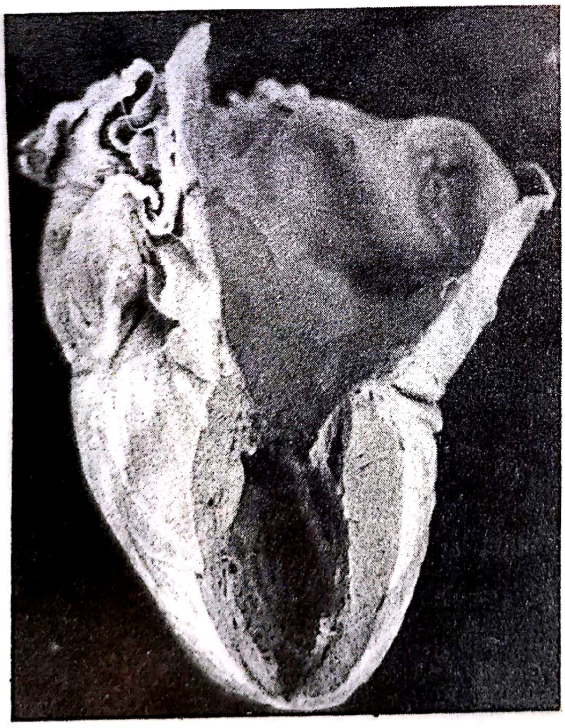

Fig. 330. Inimă în stenoză mitrală : atriul stîng mult dilatat și ventriculul stîng mult atrofiat.

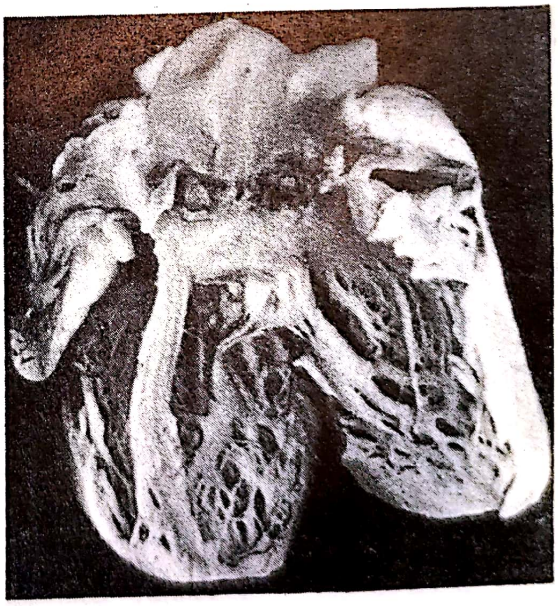

Fig. 331. Endocardită ulcerativă acută.

Scanned with OKEN Scanner

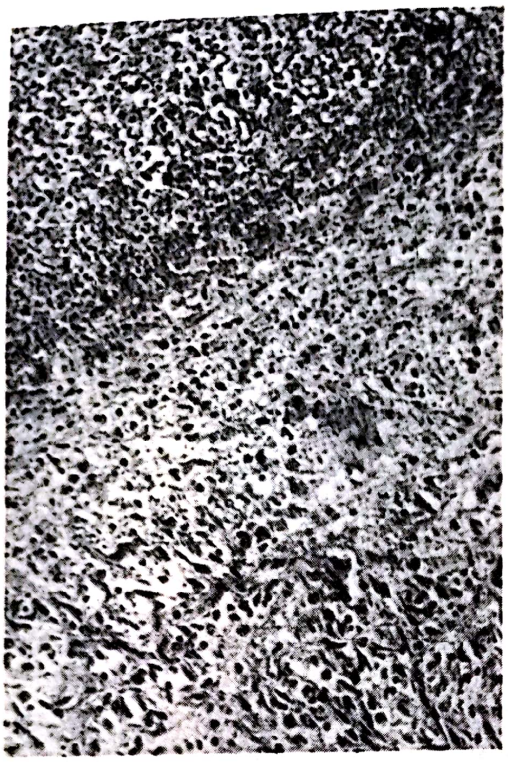

Fig. 332. Inflamația purulentă a valvulelor inimii. 280×

Fig. 333. Endocardită ulcero-vegetantă acută.

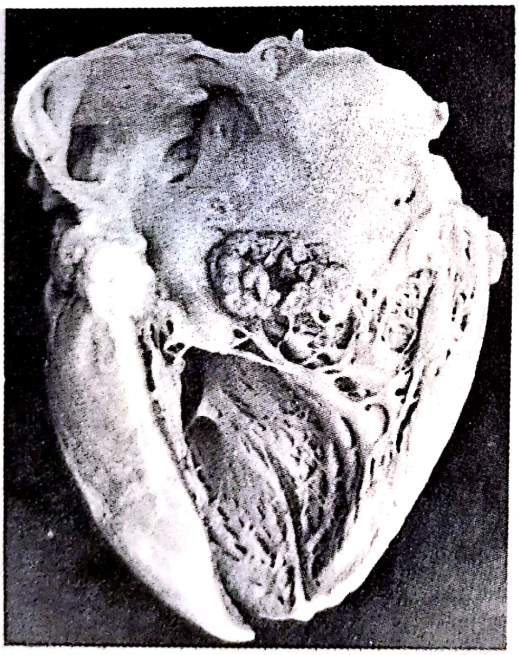

Fig. 334. Endocardită ulcero-vegetantă subacută în endocardita lentă.

Fig. 335. Miocardită acută parenchimatoasă și interstițială-. 400×

Scanned with OKEN Scanner

Fig. 336. Cardioscleroză : insule restante de miocard. 400×

Fig. 337. Cardioscleroză cu depozite de calciu. 280×

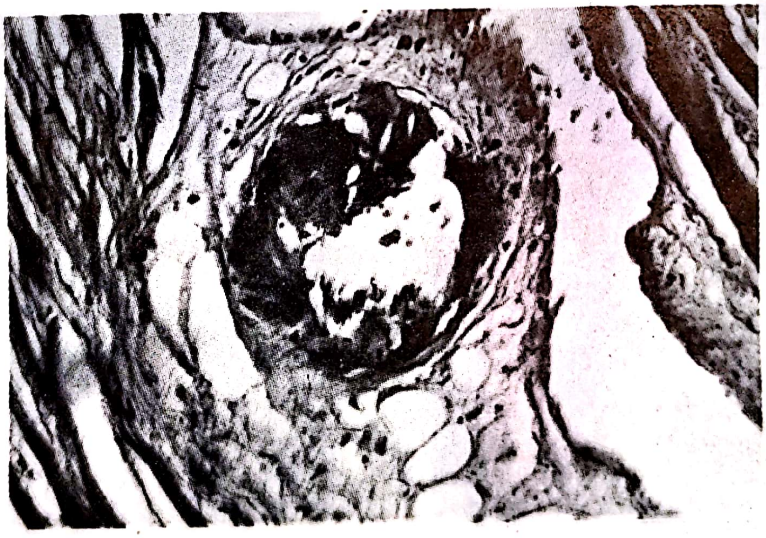

Fig. 338. **Amiloid depus în pereții coronarelor intramiocardice. Color. Roșu de Congo. 280×**

Scanned with OKEN Scanner

Fig. 339. Pericardită fibrinoasă — inimă păroasă.

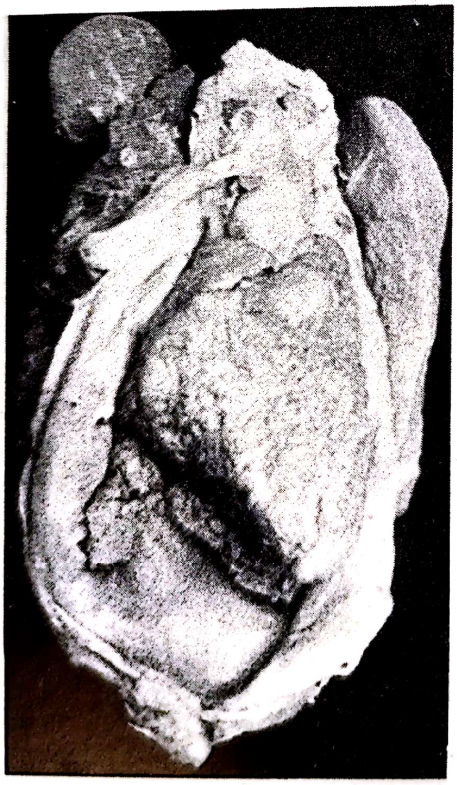

Fig. 340. Pericardită fibrinoasă.



Fig. 341. Necroză miocardică prin mecanism chimic-calcic — zona hipercromă de jos. 280×

Scanned with OKEN Scanner

Fig. 342. Detaliu din fig. 341. 400×

Fig. 343. Infarct miocardic în peretele anterior al ventriculului stîng.

Fig. 344. Infarct miocardic : zona infarctată conține și leucocite. 280×

Fig. 345. Rabdomiosarcom primar al miocardului.

Scanned with OKEN Scanner

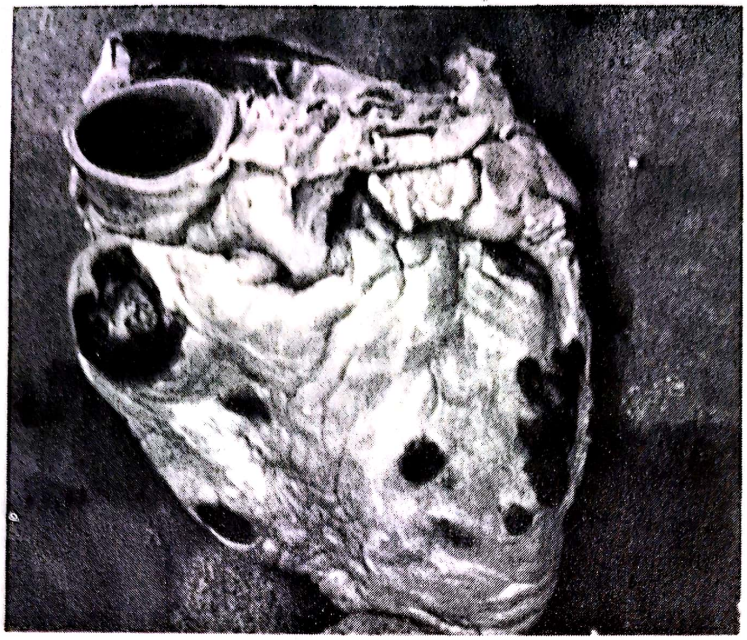

Fig. 346. Metastaze de melanoblastom în inimă.

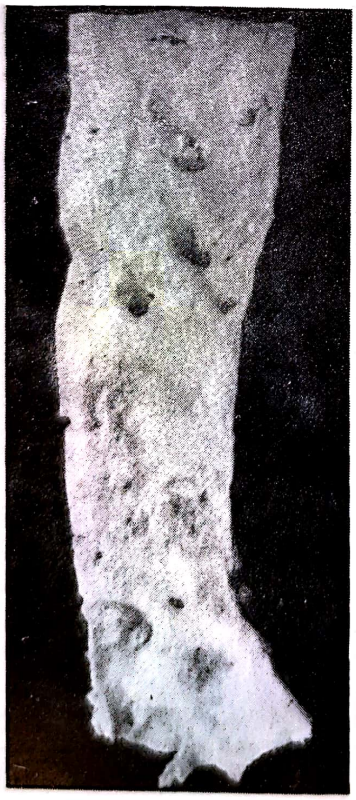

Fig. 347. Ateroscleroza aortei cu calcifieri și ulcerații.

Fig. 348. Distrofie mucoidă în intima aortei. 400×

Scanned with OKEN Scanner

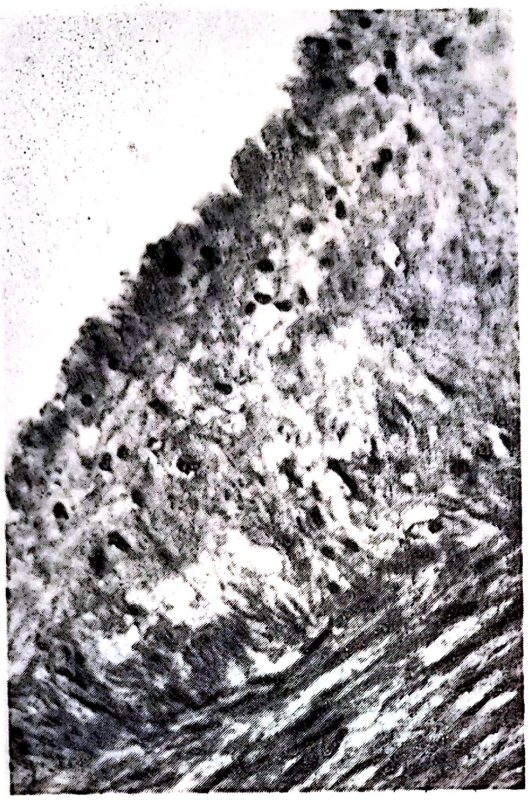

Fig. 349. Infiltrația seroasă din intima aortei — fetiță de 6 săptămîni. 400×

Fig. 350. Intima aortei îngroșată și celule solitare încărcate cu lipoizi. Color. Sudan III. 400×

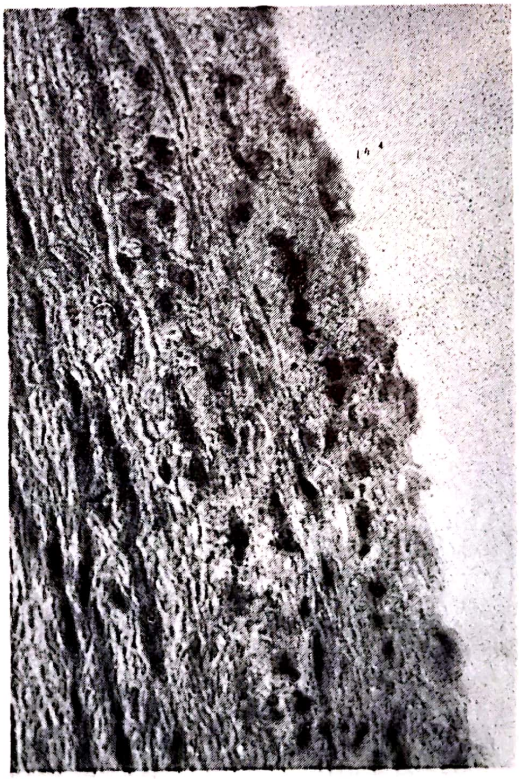

Fig. 351. Intima aortei : celule încărcate cu lipoizi, alături de lipoizi extracelulari — strii lipoidice. Colqr. Sudan III. 400×

Scanned with OKEN Scanner

Fig. 352. Strii lipoidice pe aorta unui copil de 4 ani, decedat cu boală reumatismală.

Fig. 353. Aterom constituit. 280×



Fig. 354. Aterom aortic cu zone de fisurare şi fragmentare a limitantei elastice interne. 280×

Fig. 355. Aterom aortic cu depozite de calciu şi fibroză în jurul ateromului : ateroscleroză. 280×

Scanned with OKEN Scanner

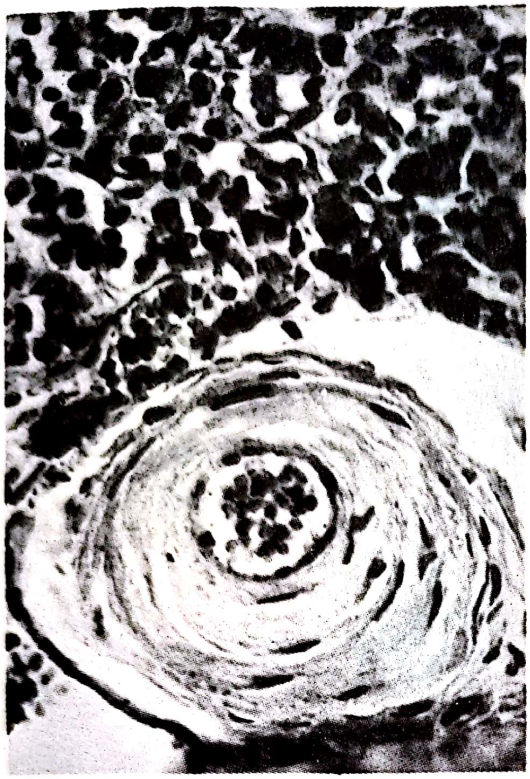

Fig. 356. Îngroşarea parietală fibroasă a unei arteriole din pancreas în hiperaldosteronism. 400×

Fig. 357. Arterită granulativă Horton a arterei temporale. 280×

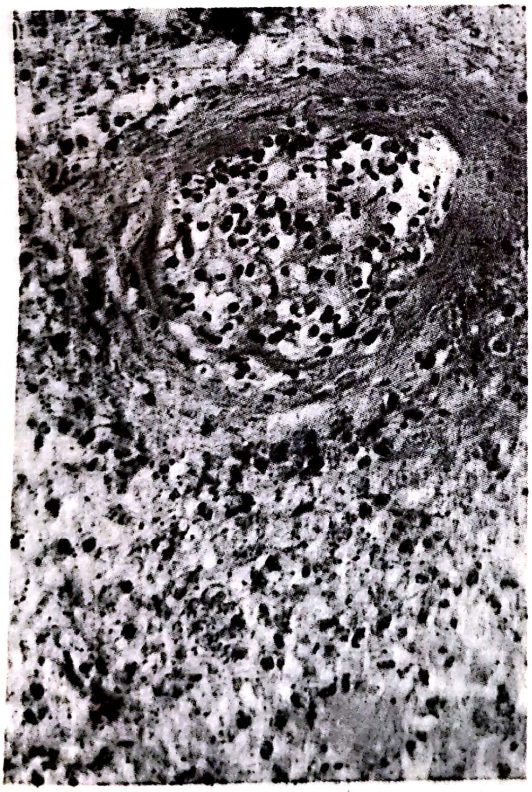

Fig. 358. Trombarterită. 400×

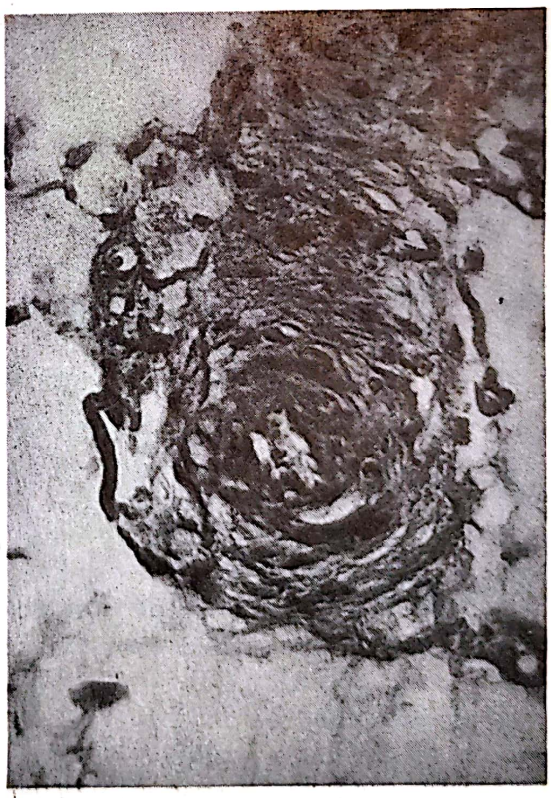

Fig. 359. Periarterită nodoasă : îngroşarea fibroconjuctivă şi infiltrare leucocitară difuză de tip panarteritic. 400×

Scanned with OKEN Scanner

Fig. 360. Depozite calcare în peretele aortic. 400×

Fig. 361. Depozite calcare difuze în peretele aortic în hiperparatiroidism. 280×

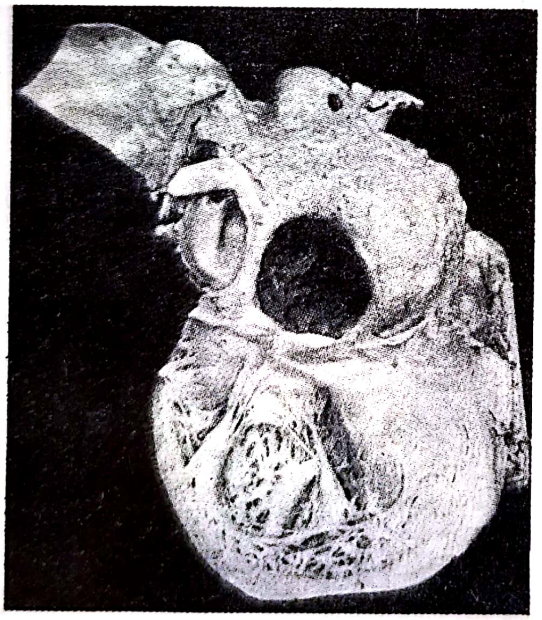

Fig. 362. Anevrism sacciform al aortei.

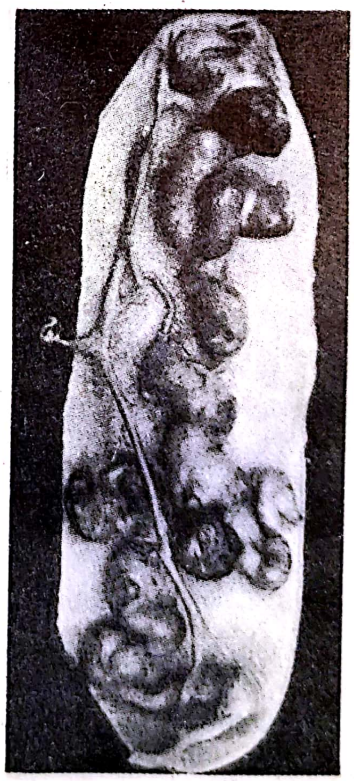

Fig. 363. Varice ale membrelor inferioare.

Scanned with OKEN Scanner

instalate pe vasul aterosclerotic, prin trombi sau prin ruptură vasculară.

Ateroscleroza este cea mai frecventă leziune a patologiei umane, deoarece se întîlnește manifest la toți indivizii după vîrsta de 30—40 ani, iar ca formă incipientă de distrofie lipoidică, după vîrsta de un an. Cu toate acestea, ea este o boală și nu o modalitate de evoluție a arterelor, deoarece la unii indivizi este mai accentuată decît la alții, din care cauză se crede că intervin agenți patogeni particulari în producerea ei.

Etiopatogenia nu este elucidată nici azi, dar se crede că boala ar fi consecința unei hipercolesterolemii cu depunerea lipoizilor în pereții vasculari. Această părere domină opinia asupra aterogenezei, mai ales după experimentele lui Anicikov din 1913, care a obținut ateromatoză la iepurii hrăniți cu lipoizi. Această teorie însă, nu poate da răspuns tuturor cazurilor de ateroscleroză, deoarece ea poate apare și la copii și la indivizii cu colesterolemia normală, însă cu leziuni vasculare neateromatoase instalate înaintea producerii ateromatozei. În prezent, boala este considerată plurifactorială.

În producerea aterosclerozei concură atît factori umorali, cît și factori parieto-vasculari. În primul rînd se instalează modificări parietale nelipoidice, de tipul distrofiei mucoide ș.a., care duc la îngroșarea intimei. Intima îngroșată favorizează depunerea lipoizilor, chiar dacă lipemia este normală. Leziunile nelipoidice se pot produce prin cele mai variate mecanisme, în care factorii etiologici acționează direct asupra intimei, cum ar fi colesterolul, stările de hiperreactivitate vasculară în procesele imune, hormonii de tip suprarenalian ș.a., sau leziunile intimei se produc din cauza suferinței vaselor nutritive din adventicea și media arterei, ducînd la îngroșarea intimei. Mai des, mecanismul intimal se sumează cu cel adventicial. În felul acesta se explică numărul mare de factori care favorizează aterogeneza și care intervin fie prin creșterea colesterolului în sînge, fie prin leziunile pereților arteriali care favorizează depozitarea lipoizilor, chiar dacă lipemia este normală.

De aceea, se consideră că la producerea aterosclerozei participă majoritatea mecanismelor patogenetice din patologia umană, dar leziunile nelipoidice sau cele lipoidice din pereții arterelor, dependente de bolile cauzatoare, pot avea caracter reversibil. Leziunile devin ireversibile în pereții arterelor și se pot înmulți, dacă bolile care le favorizează persistă.

În felul acesta, poate fi explicată atît frecvența mare a bolii, cît și particularitățile individuale morfoevolutive ale ei. Din această cauză, profilaxia acestei frecvente boli va fi eficientă numai cînd în societate vor exista condiții socio-economice în care medicul să se ocupe de îngrijirea sănătății omului, mai mult decît de vindecarea bolilor declanșate (medicina viitorului).

Trebuie făcută distincție între arterioscleroză și termenii aterosclerozei. Arterioscleroza este o fibroză a pereților arteriali care poate fi dată de depozitări de hialin, colesterol, calciu, sau după o cicatrizare postinflamatorie.

Ateroscleroza este o arterioscleroză de natură ateromatoasă. Ateromatoza constă dintr-o fază mai incipientă a aterosclerozei, cînd în artere se găsesc ateroame fără fibroză cicatriceală. Este adevărat că cea mai frecventă arterioscleroză este cea ateromatoasă, deci ateroscleroza.

Scanned with OKEN Scanner

9.2.2. BOALA HIPERTENSIVĂ

Această boală constă din creșterea tensiunii sîngelui în arborele arterial și în inimă. Cauzele bolii sînt complexe, dar se crede că intervine o rigiditate parietovasculară produsă printr-un joc neuroendocrin, în hipertensiunea esențială, sau o rigiditate structurală a pereților în hipertensiunea secundară din inflamația rinichilor, boala Basedow, ateroscleroză, tumorile suprarenaliene ș.a.

Hipertensiunea esențială evoluează în trei stadii. *Stadiul funcțional* poate fi reversibil și nu produce leziuni morfologice evidente. În *faza de stare* se produc leziuni vasculare de tip scleros sau ateromatos, precum și proliferări ale fibrelor musculare din arteriole. În această fază, ventriculul stîng, care trebuie să învingă presiunea crescută din aortă, se va hipertrofia. În rinichi, se poate produce o sclerohialinoză glomerulară, iar dacă leziunile necrotice de tip fibrinoid sînt bogate, boala va avea o evoluție gravă, numită și forma malignă a hipertensiunii arteriale. În vasele cerebrale mici pot apare modificări hialinotice, iar în cele mai mari, ateroame.

În *stadiul complicațiilor viscerale* se instalează hemoragii cerebrale, infarcte miocardice, pe un fond de ateroscleroză secundară favorizată de însăși boala hipertensivă ș.a.

9.2.3. LEZIUNILE VASCULARE ÎN HIPERALDOSTERONISM

În tumorile benigne corticosuprarenale cu aldosteronii crescuți se produc leziuni arteriolare generalizate: în spațiile porte, în pancreas, în arterele arcuate din rinichi, cerebrale ș.a. de calibru asemănător. Leziunile constau dintr-o îngroșare fibroasă, slab celularizată a pereților arteriolari, ajungînd pînă la dublul sau triplul grosimii lor, în paralel cu micșorarea lumenului vascular (fig. 356). Țesutul conjunctiv din vase este dens și se colorează în roșu, în colorația van Gieson. Îngroșări arteriale granulomatoase nelipoidice se produc în artera temporală descrisă de Horton (fig. 357).

9.2.4. ARTERITELE

Inflamațiile arterelor au *evoluție acută* și *cronică* și sînt *nespecifice* și *specifice*. Procesul inflamator poate interesa toate cele trei tunici vasculare deodată, luînd denumirea de panarterită, sau poate leza numai una din tunicile arterei, cum ar fi: endarterita, mezarterita și periarterita.

În *endarterită* se îngroașă intima și dacă are evoluție acută supurată este infiltrată cu leucocite, iar în cele nesupurative, acestea lipsesc. În formele trenante, în intimă apare fibroza cicatriceală, limitanta elastică internă se poate fragmenta, iar endoteliul se poate descuama. În *mezarterită* este îngroșată media vasului, din cauza infiltrării cu leucocite inflamatorii sau a necrozei fibrinoide. În formele cronice se poate depune hialin, sau îngroșarea este dată de fizroba cicatriceală. În *periarterita* acută se hiperemiază vasa-vasorum și apar infiltrate leucocitare în adventice.

9.2.4.1. ARTERITELE ACUTE

Sînt *supurate* și *nesupurate*.

Forma supurată apare în cursul bolilor septice, cum este endocardita

lentă, septicemiile, în intoxicațiile cu sublimat, arsen, fosfor etc. Artera are pereții îmbibați cu puroi ducînd la erodări masive cu hemoragii letale. În formele *nesupurate*, leucocitele infiltrează adventicea vasului, iar endartera este îngroșată. Se poate asocia cu un tromb dînd o trombarterită (fig. 358).

9.2.4.1.1. FORME PARTICULARE DE ARTERITE

Aortita în plăci apare sub forma unor zone roșietice de forme variate și ușor proeminente, care *microscopic* apar sub formă de edem, leucocite și proliferare fibroblastică. Se întîlnește frecvent în febra tifoidă.

Aortita ulcero-vegetantă apare în cursul septicemiilor și în erizipel. Se localizează mai des pe arcul aortic sub forma unor ulcerații cu axul longitudinal în lungul aortei. Ulcerațiile pot fi acoperite cu vegetații fibrino-purulente.

Aortita supurată apare în septicemii sau în supurațiile de vecinătate. Prin erodarea aortei se pot produce hemoragii letale fulgerătoare.

9.2.4.2. ARTERITELE CRONICE

Arteritele cronice sînt *primare* sau pot fi *secundare* celor acute.

9.2.4.2.1. ENDARTERITA OBLITERANTĂ

Se întîlnește la arterele de calibru submediu, în cadrul proceselor inflamatorii: în aria ulcerului gastroduodenal, în ulcerele atone ale pielii ș.a. Endartera se îngroașă, putînd oblitera lumenul vasului. *Macroscopic* artera este mai dură și lumenul este îngustat. *Microscopic*, se validează o proliferare de fibre conjunctive și elastice în intima subendotelială, fără infiltrate leucocitare.

9.2.4.2.2. TROMBANGEITA OBLITERANTĂ SAU BOALA LUI BUERGER-WINIWARTER

Apare la adulți, mai ales la bărbați, și se localizează cu predilecție la membrele inferioare. Etiopatogenia bolii nu este elucidată. Modificările interesează arterele și venele. *Macroscopic*, vasele au peretele îngroșat, dur, albicios și cu lumenul obliterat de un tromb recent sau organizat. *Microscopic*, leziunea este dominată de prezența trombului parțial organizat, cu vase de neoformație și țesut granulativ mononuclear și chiar cu celule gigante. Se găsesc și depozite de hemosiderină. În peretele vaselor, apar zone de irigare evidentă a mediei, infiltrare cu celule inflamatorii mononucleare, de fibrozare cicatricială a acesteia și de îngroșare a intimei. Boala produce ischemia regiunii sau a organului tributar vaselor interesate, cu consecințe necrotice: gangrena piciorului. În această boală, sînt descrise modificări microvasculare generalizate în întreg organismul.

9.2.4.2.3. PERIARTERITA NODOASĂ SAU BOALA LUI KUSSMAUL-MAIER

Este denumită și panarterită, deoarece interesează toate straturile vasului. Se produce prin mecanism de hipersensibilizare, fiind considerată o colagenoză cu etiologie necunoscută. Se localizează pe arteriolele din orice parte a organismului, producînd tulburări circulatorii ischemice și hemoragice. Din cauza generalizării ei în organism, determină o simptomatologie clinică polimorfă, legată de suferința pluriorganică, unde pot exista leziuni cu sechele concomitente.

Macroscopic, leziunile se observă mai des pe traiectul arteriolelor viscerale sub forma unor nodozități cu mărimea a 2—4 mm, așezate mono-

Scanned with OKEN Scanner

liform, ca mărgelele într-un șirag. Se pot întîlni pe coronarele inimii sau stomacului, pe arteriolele intestinale, renale, musculare ș.a. *Microscopic*, leziunile debutează în adventicea vasului, dar cu timpul este cuprinsă toată grosimea lui. La început, apar în adventice celule limfoidale și plasmocitare, alături de polimorfonucleare, care pot sau nu să infiltreze și media arteriolei. În faza a doua, procesul cuprinde toată grosimea vasului. În adventice se instalează un proces de fibroză circulară cu puține leucocite mononucleate, iar în medie apar infiltrate celulare leucocitare, zone de necroză fibrinoidă, alături de altele fibrocicatriciale (fig. 359). Aceste leziuni disociază sau fragmentează fibrele musculare din medie și înlesnesc depunerea de hialin. Lumenul vasului este foarte mult strîmtat, pînă la obliterare completă. Se pot găsi și microtrombi. Aceste modificări se reduc la o fibroză parietală accentuată cu puține leucocite în cazurile mai puțin avansate. Din cauza răspîndirii difuze în organism a acestor arteriole modificate, complicațiile, survenite pe regiuni vitale, cum sînt infarctele miocardice sau ramolismentele cerebrale, pot duce la o simptomatologie bizară și chiar la moarte.

9.2.4.2.4. ARTERITA TUBERCULOASĂ

Este secundară unui alt proces tuberculos din organism. În cursul tuberculozei miliare se pot localiza foliculi pe endarteră care pot exulcera. De cele mai multe ori, inflamația tuberculoasă a arterelor începe la nivelul adventicei, prin propagarea infecției din vecinătatea unui focar tuberculos. În tuberculoza pulmonară, vasele precapilare inflamate se ectaziază microanevrismatic putîndu-se rupe, producînd hemoptizii.

9.2.4.2.5. ARTERITA SIFILITICĂ

Sifilisul poate afecta vase foarte mari, cum este aorta, sau artere de calibru mediu. Aortita sifilitică apare mai des la adulții tineri și produce modificări *macroscopice* care, în faza fibroblastică, constau din strii albicioase pe intima vasului.

Leziunile *microscopice* se localizează în adventice și în medie. Leziunile adventiciale afectează vasa-vasorum, sub forma unor infiltrate celulare limfo-plasmocitare perivasculare și endotelită. Printre aceste celule se găsesc și epitelioide și celule gigante de tip Langhans. În media aortei, sifilisul produce mezaortită cu liza fibrelor elastice și infiltrarea zonei cu limfocite și plasmocite. Ulterior, apar vase de neoformație, necroză și, apoi, fibroza cicatricială. Mai frecvent este afectată crosa aortei și porțiunea ascendentă. În primul caz, peretele aortei se poate dilata anevrismatic, iar, în al doilea, coafectează și valvulele sigmoide ale aortei producînd modificări de insuficiență aortică. Arterele medii ale creierului, cum sînt cele din poligonul lui Willis, au peretele îngroșat sau chiar obliterat prin infiltratele limfoplasmocitare și epitelioide din pereți, ori prin endarterita sifilitică. Consecințele cerebrale sînt ischemice, cu microramolismente.

9.2.4.2.6. ARTERITA REUMATICĂ

Se localizează mai des în arteriole și mai rar în vasele mari. Se deosebește de celelalte etiologii prin instalarea în pereții vaselor a unor zone de necroză fibrinoidă și de țesut granulativ reumatic cu noduli tip Aschoff formați din histiocite bazofile, poliblastice și hiperplazie de fibre elastice.

Scanned with OKEN Scanner

9.2.5. MODIFICĂRI ARTERIALE PARTICULARE

9.2.5.1. MEDIONECROZA AORTEI

Este o afecțiune rară și apare mai des la persoane cu sindrom Marfan. La început, apare o vacuolizare a mediei aortei, iar mai tîrziu, pe un fond necrotic, se depune calciu. Prin necroza instalată se distruge armătura fibroelastică a vasului și așa precară ereditar, putîndu-se dilata anevrismatice, fiind o boală ereditară. De cele mai multe ori, prin fisurile intimei se produce o hemoragie infiltrativă disecantă a aortei, cu evoluție fatală.

9.2.5.2. CALCIFIERILE ARTERIALE DIFUZE

Sînt, de asemenea, destul de rare și se întîlnesc mai des la copiii nounăscuți. Cauzele bolii nu se cunosc. Sînt afectate arterele de toate dimensiunile. Calciul se depune în pereții arterelor sub formă de plăci sau circular. Arterele își pierd elasticitatea. Se pot urmări cu ușurință în vasele precapilare cerebrale, în aortă ș.a. (fig. 360, 361).

9.2.6. ANEVRISMELE

Anevrismele sînt dilatări circumscrise ale pereților arteriali, cu lărgirea lumenului (fig. 362). Ele pot fi *congenitale* și *cîștigate*. Cele congenitale se întîlnesc mai des la vasele cerebrale, iar prin rupere pot produce hemoragii cerebrale la indivizi tineri. Mai frecvente sînt anevrismele cîștigate în timpul vieții. Ele apar în arterele cu armătura elastică slăbită în urma înlocuirii ei cu fibre conjunctive cicatriciale, cum se întîmplă după mezaortita sifilitică, în ateroscleroză sau în alte forme de arterioscleroze. În timpul undei pulsatile, peretele supus presiunii se destinde și nu-și mai revine la poziția inițială în lipsa fibrelor elastice, producîndu-se o dilatare, adică anevrismul. Apare mai frecvent la aortă și în arterele de calibru mediu. În aortă, se localizează mai des în segmentul crosei și în regiunea abdominală.

Forma anevrismelor este sacciformă sau fuziformă. Cînd endartera se rupe și sîngele infiltrează difuz peretele arterei se numește anevrism disecant, iar cînd dilatația se produce la nivelul unor ramificații arterio-venoase ne găsim în fața unui anevrism racemos.

În sacul anevrismului se pot forma trombi cu posibilitatea de a se organiza conjunctiv, îngroșînd peretele vasului și evitînd ruperea peretelui. Alteori, peretele se rupe prin erodare, dacă se freacă de un plan osos: coaste, stern. Între anevrism și organele din jur se pot produce aderențe inflamatorii.

9.3. PATOLOGIA VENELOR

Din cauza rețelei dense a venelor, tulburările de dezvoltare atrezice sau stenozante sînt compensate prin preluarea circulației de către venele învecinate.

Dintre procesele distrofice venoase, mai dese sînt depunerile calcare în pereții marilor vene.

Scanned with OKEN Scanner

9.3.1. FLEBITELE

Inflamațiile numite flebite, sînt cele mai frecvente procese patologice ale venelor. Ele sînt *septice* și *aseptice*.

Flebitele aseptice se numesc și *venite* și apar după injectarea în vene a substanțelor hipertonice sterile. Într-o venă inflamată se poate forma un tromb, luînd denumirea de *tromboflebită*, sau inflamația se poate răspîndi în țesuturile din jurul venei, constituind o *periflebită*. Cicatricile postinflamatorii din pereții venelor sînt fibroase și procesul se numește *flebosclerozâ*. Cînd se inflamează exclusiv intima venei, îngroșîndu-se, se numește *endoflebită*, caracterizată prin lipsa din intimă a elementelor inflamatorii leucocitare.

Flebitele pot avea *evoluție acută* și *cronică* și sînt *specifice* și *nespecifice*.

9.3.1.1. FLEBITELE ACUTE

Obișnuit sînt **supurative**, infecția ajunge pe cale sanguină, de la un focar îndepărtat, sau se poate propaga de la un focar din vecinătate. Pereții venelor sînt scăldați în puroi, cu „topirea" unor structuri parietale. Cînd se asociază cu un tromb, poate fi împiedicată extinderea supurației, dar dacă se suprainfectează și trombul, el poate constitui o sursă de întreținere a supurației.

Phlegmatia alba dolens este o tromboflebită cu infecție atenuată ce survine după intervenții chirurgicale, postpartum, sau postabortum. În aceasta din urmă sînt interesate venele femurale și safena internă. Din vecinătate, infecția poate proveni de la o apendicită flegmonoasă, colecistită flegmonoasă sau din sfera genitală, cum ar fi un avort septic ș.a. În această boală, leziunea se localizează în endovenă, care se îngroașă foarte mult și se poate asocia cu tromboza. Întreg membrul inferior este edematiat, alb, cu un cordon roșietic dureros, dacă este mai superficial.

Flebitele acute nesupurate se întîlnesc și în bolile cu profil medical, ca o manifestare reactivă în evoluția febrei tifoide, pneumoniei, endocarditei lente ș.a.

9.3.1.2. FLEBITELE CRONICE

Sînt de două feluri: **proliferativo-obliterante** și **atrofo-ectaziante**. În cele proliferative se produce o intensă îngroșare conjunctivă și endotelială a endovenei cu strîmtarea lumenului și împiedicarea circulației de reîntoarcere a sîngelui. În flebitele cronice atrofice ectaziante, peretele venei se subțiază și se fibrozează, ceea ce permite dilatarea pereților și lărgirea lumenului cu încetinirea scurgerii sîngelui.

Tromboflebita migratoare este rară și constă din pusee inflamatorii a unor teritorii venoase, întotdeauna fiind altele. Apare mai des în tumorile pancreatice și puseele se instalează cu intermitențe de luni sau ani de zile.

Flebitele specifice *tuberculoase* au leziunile așezate predominant perivenos, iar cele *sifilitice* se pot manifesta ca microgome, sau ca o fibroză cicatricială postluetică.

9.3.2. VARICELE

Dilatarea circumscrisă cu aspect fuziform sau sacciform a unor vene, poartă denumirea de varice (fig. 363). Cauzele acestor dilatări sînt variate: ortostatismul prelungit la frizeri, chelneri, stomatologi; îngreu-

Scanned with OKEN Scanner

narea reîntoarcerii sîngelui venos din cauza compresiunii vaselor la gravide, prin tumori ș.a.; lezarea valvulelor de pe vene în senilitate, inflamații ș.a. Varicele favorizează formarea trombilor, ruperea pereților cu hemoragii, a infecțiilor și, mai ales, tulburările de nutriție a țesuturilor locale. Consecutiv tulburărilor de nutriție locală apar ulcerațiile atone ale gambelor. *Varicele* de la baza *esofagului* apar în circulația colaterală derivată în cadrul cirozei hepatice; *varicocelul* este o dilatare a venelor spermatice, iar *hemoroizii* sînt dilatări varicoase a venelor hemoroidale.

9.4. PATOLOGIA VASELOR LIMFATICE

Tulburările circulației limfatice sînt: *staza*, *limforagia*, *embolia* și *tromboza*, descrise la capitolul tulburărilor de circulație din partea generală.

Inflamația vaselor limfatice poartă denumirea de **limfangită**. Ele pot avea evoluție acută și cronică și sînt specifice și nespecifice.

În **limfangitele acute** sînt interesate capilarele limfatice. Inflamația se propagă din vecinătatea unui focar inflamator. Leziunea debutează pericapilar și apoi endoteliul devine turgescent, putîndu-se descuama. Uneori se asociază și trombi albi formînd trombolimfangita acută. În cursul proceselor supurative, flegmoane, abcese, empieme, peritonite purulente ș.a., se produce o limfangită supurată, în care vasul se îngroașă și ia o culoare cenușiu-gălbuie iar microscopic are peretele infiltrat cu polinucleare sau cu zone d. liză parietală. Prin aceste vase, infecția este transmisă ganglionilor limfatici.

Limfangitele cronice sînt *nespecifice* și *specifice*. În cele nespecifice se produce o îngroșare fibroasă, dură și albicioasă a vaselor limfatice avînd adeseori lumenul obliterat. Dintre limfangitele specifice amintim pe cea tuberculoasă, care poate avea caracter proliferativ, cazeos sau fibro-cicatricial cu posibilitatea ectaziei vasului. Limfangita sifilitică însoțește șancrul dur, peretele vasului fiind infiltrat cu celule limfoplasmocitare și endoteliul tumefiat. Și această formă se poate croniciza, ducînd la fibrozarea obliterativă a vasului.

Limfangiopatiile neoplazice apar în carcinoame, deoarece vasele limfatice constituie cea mai frecventă cale de metastazare a acestor tumori. În lumenul vaselor limfatice se pot surprinde mici placarde de celule tumorale care se opresc și se dezvoltă ca metastaze în limfoganglionii tributari vasului limfatic.

Scanned with OKEN Scanner

10. PATOLOGIA APARATULUI DIGESTIV

I. Căluşer; P. Florescu

Aparatul digestiv, fiind format din tractul digestiv şi din glandele anexe, poate prezenta boli localizate predilect pe un segment sau pe mai multe, prin prelungirea bolii de pe o porţiune pe alta: gastroenterite, enterocolite, duodenocolecistite ş.a. Din această cauză, tipurile morfolezionale ale unor segmente se vor asemăna între ele, în special în cadrul inflamaţiilor.

10.1. PATOLOGIA STOMATOLOGICĂ

P. Florescu

10.1.1. PATOLOGIA CAVITĂŢII BUCALE

10.1.1.1. MALFORMAŢIILE CAVITĂŢII BUCALE

Macrostomia este situaţia în care orificiul bucal este neobişnuit de mare. Ea este foarte rară şi se datoreşte fuziunii incomplete a mugurelui maxilar cu cel mandibular, fie unilateral, fie bilateral. Aproximativ 30% din pacienţii cu agenezia ramurei mandibulei au o macrostomie asociată.

Microstomia este starea inversă, în care orificiul bucal este prea mic. Ea este excepţional de rară, putînd apare în cursul unor stenoze cicatriciale, mai ales după arsuri grave.

Macrocheilia este malformaţia în care buzele sînt neobişnuit de mari. De obicei, macrocheilia are ca substrat un angiom al buzei. Macrocheilia buzei superioare poate determina un repliu al buzei, cînd pacientul zîmbeşte, situaţie denumită uneori impropriu „buză dublă".

Microcheilia prevede buze prea mici sau hipoplazice.

Depresiunile şi fistulele. Uneori la nivelul buzelor, în special la cea inferioară, pe porţiunea roşie, se pot găsi mici depresiuni, din care, la exprimare sau spontan, se scurge o secreţie mucoasă. Pe fundul depresiunii se deschide canalul excretor al unei glande mucoase, circumstanţă ce favorizează apariţia unor procese inflamatorii la acest nivel. Aceste anomalii se pot asocia cu despicături ale buzelor sau cu fistule preauriculare şi velopalatine. Rareori, aspecte similare se pot găsi la nivelul comisurilor bucale.

Disrafiile sau despicăturile. Faţa se formează prin unirea mai multor muguri: mugurele nazal median, mugurele nazal lateral, mugurele maxilar şi mugurele mandibular. În anumite cazuri, unirea unora dintre aceşti muguri nu are loc sau se face incomplet, cînd rezultă disrafiile sau despicăturile. Se pare că despicătura se datoreşte nu atît lipsei de fuziune a doi muguri, cît lipsei de penetraţie a ţesutului conjunctiv sub epiteliul ce acoperă cei doi muguri, fapt ce împiedică formarea unei structuri continui. Despicăturile pot fi localizate la nivelul feţei, buzelor sau la nivelul palatului.

Despicăturile faciale sînt foarte rare, asociindu-se adesea altor anomalii congenitale. Prin lipsa de uni-

Scanned with OKEN Scanner

re a mugurelui nazal lateral cu mugurele maxilar apar despicăturile faciale oblice, care merg de la buza superioară și aripioara nazală spre orbită — *meloschizis*. Prin lipsa de unire a mugurelui maxilar cu cel mandibular, apar despicăturile faciale transversale, care merg de la comisura bucală, spre ureche — *macrostomie*.

Cele mai frecvente despicături sînt *despicăturile labiale* care pot interesa, fie buza superioară, fie pe cea inferioară. Mai des afectată este buza superioară, de obicei lateral sau, mai rar, median.

Despicarea laterală a buzei superioare apare datorită lipsei de fuziune dintre porțiunea globulară a mugurelui nazal median cu mugurele nazal lateral și cu mugurele maxilar, putînd fi unilaterală sau bilaterală. Ea survine mai frecvent la sexul masculin și este de aproximativ 3 ori mai frecventă în partea stîngă. În 10—40% din cazuri, unul dintre părinți prezintă o anomalie similară. Despicătura poate fi simplă, *cheiloschizis*, sau *buza de iepure* (fig. 364) cînd interesează exclusiv buza, sau poate fi totală, cînd este interesat și rebordul alveolar, eventual cu despicarea concomitentă a maxilarului, luînd denumirea de cheilognatoschizis, și a palatului în *cheilognatopalatoschizis*, sau *gura de lup*.

Despicătura mediană a buzei superioare este rară și se datorește absenței congenitale a porțiunii inferioare a mugurelui nazal median.

Despicătura buzei inferioare este foarte rară și se localizează median. Ea poate apare izolat, sau concomitent cu despicătura mediană a mandibulei și a limbii.

Despicăturile palatului pot fi localizate numai la nivelul palatului moale, *stafiloschizis*, sau pot interesa concomitent palatul moale și palatul dur, *uranoschizis*, în care caz, cavitatea bucală comunică cu cavitatea nazală. O formă ușoară de despicătură a palatului moale este *lueta bifidă*. Despicăturile palatului sînt localizate median, dar ajungînd în porțiunea anterioară a maxilarului deviază lateral, urmînd linia normală de fuziune. Astfel, despicătura apare la rebordul alveolar între incisivul median și cel lateral, sau între incisivul lateral și canin. Dinții din această zonă sînt adeseori deformați, deplasați, pot lipsi sau pot apărea dinți supranumerari prin diviziune. Despicăturile palatului se pot asocia cu despicătura buzei superioare, gura de lup. Adeseori apar concomitent alte anomalii ca: polidactilie, sindactilie, cardiopatii congenitale, hidrocefalie, spina bifidă etc.

La nivelul mucoasei bucale pot apare, de asemenea, leziuni de tip malformativ. Astfel, pînă la 80% din persoane, prezintă pe mucoasa obrajilor, în dreptul molarilor, sau pe porțiunea internă a buzelor, mici pete gălbui, care unindu-se iau aspectul unor plăci ce proemină ușor spre cavitate. Sînt așa-numitele *granule Fordyce* și reprezintă incluzii eterotopice de glande sebacee în mucoasa cavității bucale. Se crede că granulele Fordyce provin din incluzia unor insule ectodermice, în cursul fuzionării mugurelui maxilar cu cel mandibular.

De-a lungul crestelor alveolare și pe palatul moale, de obicei pe linia mediană, apar uneori mici noduli albi consistenți. *Microscopic* au aspectul unor chiste epidermoide, tapetate de epiteliu pavimentos pluristratificat și conținînd cheratină. Sînt *perlele Epstein* sau *nodulii Bohn* și reprezintă incluzii epiteliale în țesutul conjunctiv subjacent.

10.1.1.2. MALFORMAȚIILE LIMBII

Aglosia este lipsa de dezvoltare congenitală a limbii. Limba lipsește în această afecțiune, în timp ce papilele linguale se găsesc dispuse di-

Scanned with OKEN Scanner

rect pe planșeul cavității bucale. Anomalia este incompatibilă cu viața, căci nou-născutul nu se poate alimenta.

Microglosia este o anomalie congenitală rară, în care apare o limbă mică, rudimentară. Uneori poate lipsi porțiunea anterioară a limbii, situație ce se asociază și cu lipsa mandibulei, cu agnatia.

Macroglosia este situația inversă, cînd limba apare mărită de volum, hiperdezvoltată. Mărirea poate fi globală, sau numai jumătate din limbă cînd se asociază de obicei cu hemihipertrofia facială. Datorită măririi de volum, limba presează dinții ducînd la deplasarea acestora cu apariția malocluziei, în timp ce pe marginile ei apar urmele lăsate de presiunea dinților. Macroglosia se poate instala și secundar, în caz de limfangiom al limbii, în tulburări endocrine ca mixedem și acromegalie, în amiloidoza lingual ă.

Ankiloglosia este fuziunea completă sau parțială a limbii cu planșeul bucal. Ankiloglosia parțială se manifestă printr-un fren lingual prea scurt sau inserat prea aproape de vîrful limbii. Mișcările limbii sînt stînjenite apărînd tulburări în pronunția unor sunete. Tratamentul este chirurgical.

Limba bifidă este o anomalie congenitală, rezultată din lipsa de fuziune, sau fuziunea incompletă a celor două jumătăți ale limbii, în cursul dezvoltării sale embriologice. O formă ușoară a acestei anomalii apare sub aspectul unei depresiuni adînci, mediolingual dorsal, a cărei importanță constă în acumularea la acest nivel a detritusurilor alimentare și a microorganismelor, cu producerea unei inflamații.

Tiroida lingual ă. Uneori, în baza limbii se găsește un nodul, care histologic are structură de glandă tiroidă. Anomalia se explică prin faptul că atît limba, cît și tiroida se formează embriologic din aceeași regiune; planșeul faringelui, fiind chiar legate între ele prin tractul tireoglos, din care persistă în viața adultă — foramen caecum. Din această poziție inițială, tiroida migrează spre poziția ei definitivă la nivelul gîtului. Lipsa de migrare, sau migrarea greșită, poate duce la includerea de țesut tiroidian în baza limbii. Tiroida lingual ă are o patologie asemănătoare cu glanda tiroidă însăși: crește în caz de gușă, poate da naștere la adenoame și adenocarcinoame.

Chistul tractului tireoglos. De obicei, după migrarea tiroidei, insulele celulare rămase pe traiectul de descindere, degenerează și dispar. Uneori, probabil, datorită unor procese inflamatorii în zonă, ele persistă, se dilată chistic, dînd naștere chistului tractului tireoglos. Acesta se prezintă *macroscopic* ca o formațiune nodulară, fermă, de cîțiva mm pînă la cîțiva cm, așezată pe linia mediană, deseori mai aproape de foramen caecum. Uneori poate fistuliza la piele. *Microscopic*, chistul poate fi tapetat cu epiteliu pavimentos stratificat, sau cu epiteliu cilindric de tip respirator, în timp ce în perete se pot găsi structuri limfoide și resturi de țesut tiroidian. Rareori, s-a descris transformarea carcinomatoasă a unui asemenea chist.

Limba fisurată, sau limba scrotală. Aspectul feței dorsale a limbii din această anomalie, pare presărat cu depresiuni liniare, ce pleacă radiar de la o depresiune mediană. Aspectul poate apare și dobîndit în cursul vieții, datorită unor traumatisme cronice sau în avitaminoze. În depresiunile linguale se pot acumula detritusuri, care prin iritație sau suprainfecție favorizează apariția glositei.

Glosita romboidă mediană se caracterizează prin apariția unei pete, sau plăci, netedă sau mamelonată, de culoare roșie și de formă ovoidă sau romboidă, pe fața dorsală a limbii, în fața papilelor circumvalate. Deși denumită glosită, afecțiunea nu este de natură inflamatorie, ci re-

Scanned with OKEN Scanner

prezintă o tulburare de dezvoltare, datorită lipsei de retracție a tuberculului impar, la unirea celor doi muguri, din care se formează limba. Importanța afecțiunii constă în faptul că uneori este confundată cu carcinomul limbii.

10.1.1.3. INFLAMAȚIILE MUCOASEI BUCALE

Inflamațiile mucoasei bucale se numesc *stomatite*. Acestea pot interesa mucoasa bucală în întregime sau se pot localiza numai în anumite regiuni: la nivelul buzelor se numesc cheilite; la al limbii, glosite; la nivelul palatului moale, uranite; la al mucoasei obrajilor pareite; la nivelul mucoasei gingivale, gingivite. Etiologia stomatitelor se confundă cu cea a inflamațiilor în general. Stomatitele pot fi clasificate în nespecifice și specifice.

10.1.1.3.1. STOMATITELE NESPECIFICE

Stomatita catarală este o formă anatomo-clinică frecventă de stomatită. Poate apare în cursul unor boli generale: boli infecțioase, boli gastrointestinale, scleroză renală cu uremie, în special la nivelul limbii, așa-zisa limbă saburală sau încărcată. Stomatita catarală se poate instala și ca urmare a unor iritații produse de lucrări protetice sau sub acțiunea unor aplicații cosmetice sau medicamentoase. Poate evolua acut sau cronic.

Stomatita catarală acută are mucoasa roșie-eritematoasă, tumefiată, datorită edemului, pe suprafața ei apare un exudat seros, mucos, sau mucopurulent. *Microscopic*, la nivelul corionului mucoasei se găsește congestie vasculară, edem și infiltrate cu polimorfonucleare, în timp ce celulele mucoasei prezintă o hiperproducție de mucus și se descuamează frecvent. Datorită acestor modificări se realizează cîteva tablouri clinice caracteristice: *limba saburală*, care pe fondul roșu aprins al mucoasei, prezintă depozite albicioase datorită hipersecreției de mucus și descuamărilor celulare; *stomatita eritematopultacee*, în care mucoasa este roșie și pe suprafața ei apar puncte gălbui de exudat mucopurulent; *cheilita exfoliativă*, caracterizată în special prin fenomenele descuamative.

Stomatita catarală cronică se poate prezenta sub formă atrofică sau hipertrofică. În forma *atrofică*, mucoasa este subțiată, palidă. *Microscopic*, epiteliul este subțire, papilele sînt de dimensiuni reduse, uneori putînd lipsi. La nivelul corionului există vasodilatație, infiltrate limfoplasmocitare și arii de scleroză. În forma hipertrofică, mucoasa este îngroșată, *microscopic* observîndu-se modificări de hipercheratoză, alungirea papilelor și uneori arii de leucoplazie. Stomatita cronică apare de obicei la nivelul gingiilor sub formă de gingivită cronică.

Stomatita seroasă este o formă anatomo-clinică de inflamație a mucoasei bucale, în cursul căreia se realizează vezicule, stomatita veziculoasă, bule, în stomatita buloasă, sau afte, în stomatita aftoasă. *Etiologia* este adeseori virotică în herpes, zona zoster, varicelă, sau *microbiană*, cu stafilococi, streptococi, fiind incriminați și unii factori endogeni hormonali, psihici, hipersensibilitate etc.

Procesul debutează sub forma unei pete de culoare roșie aprinsă numită maculă, care se ridică rapid în planul mucoasei devenind papulă. Ulterior, apare în zonă vezicula, care este o formațiune intra- sau subepitelială, cu perete subțire și conținut seros. Vezicula intraepitelială se formează prin acantoliza sau degenerescența celulelor din stratul granular al mucoasei, în timp ce vezicula subepitelială rezultă dintr-un proces de clivaj între epiteliu și submucoa-

Scanned with OKEN Scanner

să. În spațiul astfel format, se acumulează exudat seros, celule degenerate descuamate, cîteva leucocite etc. Vezicula are dimensiuni cuprinse între 2—5 mm, cînd dimensiunile formațiunii ating 1—2 cm. se formează bula. În evoluție, vezicula sau bula se sparge dînd naștere unor mici eroziuni. Pe pielea buzelor, datorită mediului uscat, acestea se acoperă cu cruste: formațiuni fibrino-hematice, uscate consistente, aderente, de culoare brună, în timp ce la nivelul mucoasei bucale, datorită mediului umed, se acoperă cu false membrane de fibrină, de culoare alb-gălbuie, aderente; stomatita serofibrinoasă. Alteori, prin spargerea veziculei, rezultă o ulcerație mai adîncă, cu margini anfractuoase, denumită aftă. Procesul de vindecare se realizează prin regenerarea epiteliului cutanat, la buze, sau mucos, la mucoasa bucală și, în cazul eroziunilor superficiale, nu rămîn urme. În cazul aftelor profunde, după vindecare pot rămîne mici cicatrici. Leziunile pot fi localizate peribucal, labial, lingual sau pe mucoasa obrajilor.

Cea mai frecventă stomatită veziculoasă se produce în infecția herpetică. La copil, apare infecția herpetică primară ca boală de sine stătătoare, în timp ce la adult apare în boli febrile ca pneumonie, gripă, malarie sau în anumite stări fiziologice, cum este herpesul premenstrual. Caracteristic este faptul că în herpes apare pe fondul eritematos al mucoasei, un buchet de vezicule mici, egale, cu conținut seros, care apoi se tulbură și se sparg. La examenul *microscopic,* în nucleii celulelor epiteliale se găsesc niște incluzii ovalare, omogene, eozinofile, cu un halou clar în jurul lor, numite corpusculi Lipschütz.

Stomatita veziculoasă apare și în varicelă.

Stomatitele buloase apar în unele boli dermatologice.

Aftele apar în cadrul unor tablouri clinice variate. Cele habituale sau simple, apar, de obicei, la femei în cursul menstruației, în unele tulburări digestive sau în urma consumului de alimente alergene: ouă, fragi, conserve etc. Stomatita aftoasă este o boală de etiologie necunoscută, în care terenul (ereditatea, statusul endocrin, factorii psihici) pare a juca un rol important, alături de unii factori exogeni, ca traumatisme mecanice, infecții bacteriene, virotice etc. Se produc mai multe leziuni ulcerative, care confluează între ele; Are caracter recidivant.

Boala Behcet este o aftoză bipolară bucală și genitală, la care se asociază tulburări oculare, sub formă de irită cu hipopion și alte manifestări organice cu caracter recidivant.

Stomatita fibrinoasă sau pseudomembranoasă este o inflamație, în cursul căreia pe mucoasa bucală apar false membrane de fibrină. Poate apare în evoluția unei stomatite seroase, după spargerea veziculelor (stomatita serofibrinoasă); în infecții strepto-stafilococice și caracterizează afectarea cavității bucale în unele boli infecto-contagioase ca difteria și rujeola.

Stomatita purulentă este o inflamație a mucoasei bucale, ce apare, de obicei, prin infecție microbiană. Poarta de intrare a microbilor este la nivelul unor leziuni ale mucoasei produse de corpi străini, arsuri, proteze, coroane dentare etc. Alteori, sursa infecției o reprezintă o inflamație parodontală, o amigdalită, o sialadenită sau o osteomielită. Rareori, microbii ajung la mucoasa bucală pe cale hematogenă, în cadrul unei septicemii. Stomatita purulentă se poate prezenta sub formă de abces sau de flegmon.

Stomatita ulceronecrotică este o formă anatomoclinică foarte gravă de stomatită. Evoluția gravă a inflamației se datorește în parte virulenței florei microbiene, între care se remarcă asocierea fuzospirilară, ca-

Scanned with OKEN Scanner

re produce o formă gravă de stomatită ulceronecrotică, numită *angina Plaut-Vincent*, dar și reactivității scăzute a terenului pe care evoluează boala. Stomatita ulceronecrotică apare în cursul unor boli infecțioase grave, cum sînt formele septice de scarlatină etc., în intoxicațiile cu metale grele: mercur, plumb, bismut, aur, argint etc., precum și în unele boli hematologice, ca panmieloftizia, agranulocitoza, leucemii. Boala debutează, de obicei, la nivelul gingiilor, uneori la nivelul amigdalelor, cu o inflamație serohemoragică, la care se adaugă rapid necroze tisulare extinse. Gingiile apar de culoare roșie-violacee, apoi prin necroză apar ulcerații cu tendință la progresiune în suprafață și adîncime. În funcție de gravitatea procesului, necrozele și ulcerațiile pot cuprinde și mucoasa obrajilor sau a palatului, iar în profunzime, distrug parodonțiul, dezgolind colerii dentari, cuprinzînd, uneori, și osul maxilar, la nivelul căruia se produc sechestre. În formele constituite, la nivelul mucoasei bucale, ulcerațiile iau o culoare cenușie-verzuie, murdară, sînt foarte fetide și se acoperă cu depozite necrotice și fibrinopurulente. Microscopic, impresionează necroza tisulară extinsă și reacția inflamatorie leucocitară, comparativ mult mai slabă, fapt ce reflectă scăderea reactivității generale a organismului. Evoluția stomatitei ulceronecrotice este gravă, adeseori letală, singurele măsuri terapeutice cu oarecare eficiență fiind cele ce vizează ridicarea capacității de apărare a organismului.

Stomatita gangrenoasă sau noma este o formă extrem de gravă de stomatită necrotică. Ea se întîlnește cu predilecție la sugari și copii între 2—10 ani, malnutriți și anergizați în cursul unor boli infecto-contagioase grave ca difteria, dizenteria, rujeola, scarlatina ș.a. Poate apare și la adulți, în situații de malnutriție extremă sau în unele boli hematologice, ca agranulocitoză și leucemii. Dintre germenii microbieni izolați în cazurile de nomă, amintim asociațiile fuzospirilare, streptococii, stafilococii etc. Boala debutează prin mici flictene la nivelul colțului gurii, pe gingie ori la orificiul canalului Stenon, care se sparg dînd niște ulcerații negricioase. Procesul se extinde în suprafață și profunzime, ducînd la perforația obrazului și afectarea osului maxilar, cu formare de sechestre. Dinții se dezgolesc și se mobilizează. Procesul se poate întinde la planșeul bucal și rareori și la limbă. Halena este fetidă, existînd o hipersalivație caracteristică. Boala este adeseori mortală.

10.1.1.3.2. STOMATITELE SPECIFICE

Stomatita tuberculoasă. *Tuberculoza primară* este foarte rară și apare de obicei la copilul mic, neimunizat, care ingerează lapte de la o vacă cu mastită tuberculoasă. La nivelul mucoasei bucale, apare afectul primar tuberculos cu localizare gingivală sau linguală. El se prezintă sub forma unui mic nodul, care, în evoluție se cazeifică și se ulcerează, transformîndu-se, după eliminarea cazeumului, într-o ulcerație mică, cu margini neregulate, care mai tîrziu se cicatrizează. Concomitent apare limfangita tuberculoasă și limfadenita tuberculoasă la nivelul ganglionilor locoregionali, constituindu-se astfel complexul primar tuberculos. Leziunile microscopice sînt cele ale tuberculozei, indiferent de localizare. Uneori, din leziunile primare se pot produce diseminări hematogene.

Tuberculoza secundară apare prin reinfecție, la un organism ce a avut tuberculoză primară. Infectarea cavității bucale se poate face prin spută de la o leziune pulmonară deschisă, pe cale hematogenă sau prin progresiunea unor leziuni tuberculoase localizate pe pielea feței în lupusul vulgar. Leziunile tuberculoa-

Scanned with OKEN Scanner

se secundare pot îmbrăca variate forme anatomo-clinice: ulcere, fisuri, abcese reci periapicale sau alveolare, gingivite hipertrofice, tuberculoame, diseminări miliare etc. Mai frecvent apar: tuberculoza ulcerativă, tuberculomul și afectarea mucoasei bucale în lupusul vulgar.

În *tuberculoza ulcerativă*, infectarea mucoasei se face prin spută, de la o leziune pulmonară deschisă, situație ce apare în aproximativ 20% din cazuri. *Macroscopic*, leziunile au aspectul unor noduli gălbui, confluenți, situați pe marginile și vîrful limbii. În evoluție, se produce necroză cazeoasă, exulcerare și formarea unor ulcerații cu contur policiclic, destul de adînci, pe fundul cărora se găsește cazeum albicios-gălbui. În jur se pot observa mici noduli miliari. Vindecarea se face prin cicatrizare.

Tuberculomul se localizează de obicei la limbă, prezentîndu-se, *macroscopic*, sub forma unui nodul unic cu diametrul de 2—4 cm. Cînd tuberculomul este situat superficial, prin cazeificare și exulcerare rezultă un ulcer mare cu margini neregulate. Cînd tuberculomul este situat mai profund, cazeumul se elimină printr-un traiect fistulos sinuos. Vindecarea ambelor forme se face prin cicatrici retractile.

Lupusul vulgar este o tuberculoză cutanată ce apare frecvent la nivelul feței, determinînd leziuni de tip ulcerativ ce prind mijlocul feței și nasul, simulînd astfel mușcătura de lup. De la nivelul nasului, leziunile tuberculoase se pot extinde la buza superioară și, în aproximativ 30% din cazuri, prind și mucoasa bucală, în special gingiile și palatul. Aspectul este al unor mici noduli subepiteliali, de culoare roșie-violacee, numiți noduli lupici, care în evoluție se cazeifică și se exulcerează, rezultînd ulcerații ce se vindecă prin cicatrici retractile. În acest fel, pot apare deformări ale orificiului bucal cu microstomie la nivelul buzei superioare, prin stînjenirea circulației limfatice apărînd elefantiaza, o macrocheilie.

Sifilisul bucal. Manifestările bucale pot apare atît în sifilisul cîștigat primar, secundar sau terțiar, cît și în sifilisul congenital precoce și tardiv.

Șancrul dur, caracteristic sifilisului primar, apare la aproximativ 3 săptămîni de la contactul infectant și se poate localiza, la nivelul buzelor, limbii, obrajilor și mai rar la gingie și amigdale.

Sifilisul secundar apare la aproximativ 2 luni de la contactul infectant și este în esență o septicemie cu treponeme. La nivelul buzelor apar rozeolele sifilitice, macule sau papule eritematoase, iar la mucoasa bucală apar plăcile mucoase, ulcerații acoperite cu pseudomembrane de fibrină.

Leziunile *sifilisului terțiar* apar după 2—10 ani de la contactul infectant și se pot prezenta sub formă de infiltrate difuze limfoplasmocitare, la nivelul limbii, glosita sifilitică, sau la nivelul buzelor, cheilita sifilitică, din care cauză, organele apar indurate și mărite de volum, sau sub formă de gome sifilitice, în special la nivelul limbii și palatului.

În cadrul *sifilisului congenital* precoce, care apare la copii pînă la vîrsta de 2 ani, la nivelul comisurilor bucale apar niște fisuri liniare caracteristice, numite ragade sifilitice. Leziunile bucale din *sifilisul congenital tardiv*, care se instalează după 2 ani de viață, sînt identice cu cele din sifilisul cîștigat terțiar. Uneori apare triada Hutchinson, alcătuită din dinții Hutchinson, surditate labirintică, prin labirintita sifilitică, și keratita interstițială sifilitică, prin afectarea corneii.

Candidoza bucală. Se produce la sugari și adulții debilitați, în urma unor tratamente intempestive cu antibiotice, care distrug echilibrul între flora microbiană și ciupercile saprofite. Diabetul, avitaminozele și

Scanned with OKEN Scanner

limfoamele maligne favorizează, de asemenea, apariția candidozei. Leziunile bucale au aspectul unor plăci albicioase, moi, elevate, dispuse pe mucoasa jugală, pe limbă, uneori și pe planșeul bucal, gingii și palat. Plăcile seamănă cu laptele coagulat, sînt alcătuite din hifele ciupercilor și se pot ridica de pe mucoasa bucală, care rămîne roșie, tumefiată și sîngerîndă. Reacția inflamatorie este foarte redusă, fiind prezente cîteva polinucleare neutrofile, fapt ce traduce reactivitatea scăzută a organismului. De la nivelul cavității bucale, în cazurile netratate, ciuperca poate afecta întreg tractul digestiv, tractul respirator și pe cale hematogenă poate produce abcese la distanță.

Actinomicoza bucală. Agentul se poate cantona în țesuturile moi bucale, dar de obicei afectează și glandele salivare, mandibula și pielea feței și gîtului dînd naștere așa-numitului flegmon lemnos. Țesuturile moi cervicofaciale sînt de culoare roșie, indurate și pe piele se deschid numeroase orificii fistuloase, prin care se elimină un puroi ce conține niște granule galbene ca sulful, care sînt alcătuite din colonii de actinomyces. În profunzime, fistulele corespund la numeroase microabcese. Rareori, fistulele se deschid spre mucoasa bucală. După o perioadă de evoluție, fistulele se închid, dar în profunzime se formează noi abcese, ce fistulizează la rîndul lor. Afectarea osului, mai frecventă la nivelul unghiului mandibulei, poate duce la osteomielită actinomicotică, cu formarea de sechestre.

10.1.1.3.3. FORME PARTICULARE DE STOMATITE

Cheilita glandulară apostematoasă sau boala Volkmann. Este o boală de etiologie necunoscută, atribuindu-se un rol expunerii la soare, la vînt și fumatului. Ea survine mai frecvent la bărbați, localizîndu-se la buza inferioară. *Macroscopic,* buza este tumefiată, fermă la palpare, răsfrîntă în afară, lăsînd să se vadă, la limita dintre piele și mucoasă, orificii de glande salivare dilatate și inflamate, precum și ulcerații, care se acoperă cu cruste. În profunzime, se pot palpa mici noduli, ce corespund glandelor salivare labiale hiperplaziate și inflamate. Boala este nedureroasă, iar microscopic, în jurul glandelor salivare apar infiltrate cu limfocite, plasmocite și polinucleare neutrofile. Importanța bolii constă în faptul că, în aproximativ 15% din cazuri, se malignizează, ducînd la un carcinom al buzei.

Cheilita granulomatoasă sau boala Miescher este o boală cronică tot de etiologie necunoscută, ce poate afecta atît copiii, cît și adulții, localizîndu-se în special la buza inferioară. *Macroscopic,* aceasta este tumefiată, moale, uneori cu fisuri, vezicule sau pustule, care după spargere se acoperă cu cruste. Boala este nedureroasă, iar *microscopic,* corionul mucoasei poate prezenta un infiltrat difuz limfoplasmocitar și, din loc în loc, leziuni granulomatoase, alcătuite din celule epitelioide și rare celule gigante multinucleate Langhans. Lipsa necrozei cazeoase și a bacililor Koch face aceste granuloame, asemănătoare cu cele din sarcoidoză, dar relația dintre cele două boli nu a putut fi demonstrată convingător. Uneori, leziunile labiale se extind la nivelul mucoasei jugale, limbii și gingiilor. Cheilita granulomatoasă se poate asocia cu limba scrotală și paralizia facială, în așa-numitul sindrom Melkerson-Rosenthal.

Limba geografică sau glosita migratorie benignă este o boală inflamatorie de origine necunoscută ce apare la 1—3% din populație, fiind mai frecventă la femei. Leziunile se localizează pe fața dorsală a limbii, alteori pe marginile acesteia, sau chiar la vîrf. Ele debutează ca mici pete, de cîțiva milimetrii, de culoa-

Scanned with OKEN Scanner

re roşie strălucitoare, bine delimitate, netede şi uşor depresionate, care, în decurs de cîteva zile, cresc, se unesc cu cele vecine, dînd un aspect policiclic. La margine, aceste zone sînt delimitate de un cadru subţire de culoare alb-gălbuie. După o evoluţie de cîteva săptămîni, leziunile se vindecă, dar apar altele, dînd impresia de „migrare", limba semănînd, în general, cu o hartă geografică. *Microscopic*, se constată o descuamare a papilelor filiforme şi a straturilor superficiale ale epiteliului lingual, care însă nu se ulcerează decît rareori. Papilele fungiforme apar alungite, ele observîndu-se şi macroscopic sub forma unor mici arii elevate, de culoare roşie. Corionul mucoasei este infiltrat cu limfocite şi plasmocite. Boala evoluează cu recidive.

Granulomul piogenic este o afecţiune cu aspect pseudotumoral, care apare în zonele supuse unor microtraumatisme repetate, datorită unor infecţii atenuate cu stafilococi, streptococi etc. Se poate localiza oriunde pe piele şi mucoasele superficiale, deci şi la nivelul cavităţii bucale, unde apare mai frecvent la nivelul gingiilor, buzelor, limbii, palatului şi mucoasei jugale. *Macroscopic*, se prezintă ca o formaţiunie elevată, pedunculată sau sesilă, netedă sau lobulată, de consistenţă moale şi de culoare roşie. Uneori, suprafaţa ei prezintă ulceraţii, acoperite cu exudat purulent sau cu cruste, leziunea sîngerînd uşor la traumatisme minime sau spontan. De obicei, creşte rapid, dar după ce atinge o anumită dimensiune, rămîne staţionară. *Microscopic*, granulomul piogenic este alcătuit dintr-un ţesut de granulaţie exuberant, format din numeroase capilare de neoformaţie, între care există infiltrate limfoplasmocitare, histiocite şi fibrocite. Din loc în loc, există colecţii circumscrise de leucocite polimorfonucleare neutrofile, cu aspectul unor microabcese. Epiteliul de înveliş poate fi atrofic sau hipertrofic, uneori cu zone de ulceraţie. Dacă nu este tratat prin excizie, granulomul piogenic are tendinţa de a se transforma treptat în ţesut conjunctiv cicatricial, prin obliterarea capilarelor şi înmulţirea fibrocitelor, cu formarea de fibre conjunctive, luînd aspectul macroscopic şi microscopic al unui fibrom al mucoasei bucale. Sub denumirea de „tumoare de sarcină" se înţelege un granulom piogenic ce se instalează la gravide, după luna a 3-a de sarcină, putînd să retrocedeze sau nu după naştere. În producerea lui, se atribuie un rol modificărilor hormonale din sarcină.

Granulomul letal mediofacial este o boală rară, de cauză necunoscută, caracterizată prin necroza şi distrugerea treptată a nasului, feţei şi faringelui. Leziunile debutează sub forma unor ulceraţii la nivelul nasului sau palatului, ce se pot menţine ca atare luni sau ani de zile, apoi, palatul, nasul şi osul maxilar suferă procese de necroză, cu formare de sechestre, leziunile interesînd treptat şi nazofaringele. De la nivelul nasului, ochilor sau prin fistule, se elimină puroi şi mase necrotice, ajungîndu-se la mutilări importante, urmate de deces. Deşi clinic, boala ridică suspiciunea unei tumori maligne, prin caracterul său distructiv şi evoluţia progresivă spre deces, *microscopic*, se găsesc numai arii de necroză extinsă, iar în jur un infiltrat inflamator moderat, cu formare, în unele cazuri, de ţesut de granulaţie. În mecanismul de producere, intervin cu siguranţă fenomene de hipersensibilitate, ce favorizează dezvoltarea de necroze extinse. Uneori, procesul trece la căile respiratorii şi plămîni, pacienţii putînd prezenta concomitent leziuni de glomerulonefrită, situaţie denumită granulomatoza Wegener.

Scanned with OKEN Scanner

10.1.1.4. MODIFICĂRI HIPERPLAZICE, PSEUDOTUMORALE ȘI PRETUMORALE ALE MUCOASEI BUCALE

Limba neagră păroasă este o boală de etiologie neprecizată, care se caracterizează prin hipertrofia și pigmentarea papilelor filiforme ale limbii, fapt ce-i conferă acesteia un aspect „păros". Între factorii favorizanți se discută igiena bucală deficitară — detritusurile alimentare determină fenomene de glosită, care favorizează apariția hipertrofiei papilelor; fumatul; administrarea de antibiotice orale; iradieri pe regiunea capului și gîtului.

Hiperplazia palatală este tot o boală cu etiologie neprecizată, dar pusă în legătură cu o proteză incorect executată, cu proeminențe etc. și întreținută defectuos din punct de vedere igienic. Uneori, este prezentă o stomatită cronică micotică. *Macroscopic,* pe suprafața mucoasei palatale, în special la locurile de presiune ale protezei, alteori generalizat, apar mici papile de 2—3 mm lungime și 3—4 mm diametru, ce se unesc între ele, dînd suprafeței un aspect neregulat, nodular sau papilifer. Pe modificările descrise se pot suprapune fenomene inflamatorii, cu producere de ulcerații secundare. *Microscopic,* se constată mici proiecții papilare, acoperite de un epiteliu pavimentos stratificat care prezintă, pe alocuri, acantoză, spongioză și hipercheratoză. Uneori, se pot observa fenomene de discheratoză, care pun problema transformării posibile într-un carcinom. Corionul papilar este infiltrat cu limfocite.

Epulidele sînt mase pseudotumorale, localizate la nivelul sau în relație cu gingia. Termenul este în întregime nespecific și în literatura modernă există tendința de a se renunța la el.

Epulisul fisurat sau hiperplazia inflamatorie fibroasă este o leziune indusă de o iritație mecanică de durată. Cel mai adesea este vorba despre o proteză mobilă, dar uneori epulisul fisurat apare pe creasta osului alveolar, după resorbții osoase. Localizarea obișnuită este la fornixul vestibular, pe crestele alveolare sau în zonele de iritație cronică ale unei proteze. *Macroscopic,* se observă benzi sau șiruri de țesut conjunctiv, așezate paralel cu marginea protezei. Leziunea se dezvoltă încet dar continuu, fiind, la început, roșie, moale, hemoragică, iar în evoluție, pe măsură ce țesutul conjunctiv înlocuiește elementele vasculare, aspectul devine palid și ferm la palpare. Pe acest fond, pot apare infecții secundare, cu producere de ulcerații, moment în care leziunea devine dureroasă, deranjînd bolnavul. Rareori, pe o asemenea zonă se dezvoltă în timp, un carcinom. *Microscopic,* epiteliul de acoperire poate prezenta acantoză, spongioză, hipercheratoză sau paracheratoză, în cazurile complicate apărînd și ulcerații. Corionul subiacent este sediul modificărilor definitorii pentru proces: hiperplazie fibroasă, (fig. 365) proliferare vasculară (fig. 366) și un infiltrat inflamator moderat cu limfocite și plasmocite. În evoluție, componenta vasculară scade treptat, în timp ce hiperplazia fibroasă continuă, cu formarea pe alocuri de mici cicatrici. Boala poate fi tratată cu succes prin intervenție chirurgicală, urmată de o protezare corespunzătoare.

Epulisul granulomatos poate apare la nivelul unor plăgi locale iritate sau infectate. Este, în esență, un țesut de granulație care se dezvoltă în exces, fără a avea tendința spre transformare fibrocicatricială. Ca elemente iritante, pot acționa fragmente dentare rămase accidental după extracție, mici spiculi osoși necrozați în cursul unor intervenții pe maxilare sau particule de amalgam. *Macroscopic,* este vorba despre o mică formațiune nodulară, ce apare la locul plăgii, de culoare roșie, moa-

Scanned with OKEN Scanner

le, uşor sîngerîndă şi puţin dureroasă. Aceste caractere se pot modifica parţial, dacă se produc fenomene de suprainfecţie urmate de supuraţie şi ulcerare. *Microscopic*, apare un ţesut de granulaţie foarte bogat, format din numeroase capilare de neoformaţie, infiltrate limfoplasmocitare şi polinucleare, uneori celule gigante de corp străin, a cărui principală caracteristică este lipsa histiocitelor, fibroblastelor şi fibrocitelor, adică a elementelor de transformare fibrocicatriceală. Epulisul granulomatos se vindecă după tratament chirurgical corect şi îndepărtarea corpului străin iritant.

Granulomul reparator periferic cu celule gigante sau epulisul cu mieloplaxe este o leziune a cărei natură a fost foarte controversată în literatură. Majoritatea autorilor moderni înclină să-l considere un răspuns proliferativ neobişnuit al ţesuturilor la o injurie. Aceasta este reprezentată cel mai frecvent de o extracţie dentară, dar acelaşi rol îl pot juca: fracturile dentare, tratamentele periodontale, iritaţiile datorită protezelor, infecţiile cronice etc. Denumirea de granulom periferic este folosită pentru a deosebi această leziune, care apare întotdeauna pe gingie sau pe procesul alveolar, deci periferic, de o alta, similară ca morfologie, dar situată central, mai profund, în oasele maxilare. *Macroscopic*, granulomul reparator periferic cu celule gigante se prezintă ca o formaţiune pseudotumorală, de culoare roşie închisă, care sîngerează uşor, cu aspect sesil sau pedunculat, de dimensiuni de pînă la 1,5—2 cm diametru, care lasă impresia, la examenul clinic, că vine din profunzime, de la nivelul mucoperiostului sau membranei periodontale. Frecvent, suprafaţa sa este ulcerată. Poate apare la orice vîrstă, începînd din copilărie şi terminînd cu bolnavii edentaţi, dar este mai frecvent în jurul vîrstei de 30 de ani. *Microscopic*, este alcătuit dintr-o stromă conjunctivă fibrilară sau reticulară, conţinînd numeroase fibroblaste. Elementul caracteristic îl reprezintă apariţia unor celule gigante multinucleate (fig. 367) situate uneori în plină stromă, dar adeseori în peretele capilarelor, care sînt foarte numeroase, mai ales spre periferia leziunii (fig. 368). Din loc în loc, apar zone de hemoragie recentă sau veche, cu depozite de hemosiderină, infiltrate inflamatorii rotundonucleare şi uneori polinucleare, spiculi osoşi sau ţesut osteoid. Epiteliul care acoperă leziunea este adeseori ulcerat, apărînd fenomene de suprainfecţie. Evoluţia procesului este lentă, spre transformare conjunctivă cicatricială. Natura celulelor gigante este foarte discutată, dar n-a fost rezolvată pînă în prezent. Pentru unii, reprezintă nişte osteoclaste modificate, dar rareori pot fi observate imagini ale unei activităţi osteoresorbtive datorite acestor celule; alţii le consideră celule gigante de corp străin, în timp ce părerea cea mai larg acceptată este, că reprezintă nişte celule endoteliale fuzionate, deoarece apar cel mai frecvent în pereţii capilarelor. Boala se vindecă prin tratament chirurgical.

Leucoplazia sau leucoplakia. Leucoplazia este un termen descriptiv morfoclinic, care se referă la apariţia pe mucoase a unor pete sau plăci de culoare albicioasă. Această definiţie, este însă prea largă din punct de vedere morfopatologic, permiţînd includerea unor boli foarte variate, în cadrul leucoplaziei. Astfel, un aspect macroscopic, similar pot lua lichenul plan, plăcile mucoase sifilitice, nevul alb spongios, stomatita candidozică, lupusul eritematos, stomatitele chimice aspirinice etc. După excluderea tuturor acestor entităţi, rămîne totuşi un grup de cazuri clinice, care corespund definiţiei şi la care etiologia este neelucidată. Se incriminează fumatul, consumul de alcool, infecţiile cronice, iritaţiile locale cronice, in-

Scanned with OKEN Scanner

suficiențele vitaminice, în special A și B, unele tulburări endocrine ș.a.

Leucoplazia apare mai frecvent la bărbat, după vîrsta de 40 de ani, în 80—90% din cazuri. Aspectul macroscopic este variat și a determinat clasificarea în două forme: leucoplazia plană sau simplă și leucoplazia verucoasă sau vegetantă, papilomatoasă. Leucoplazia plană, se caracterizează prin apariția pe mucoasa bucală, frecvent retrocomisural, la nivelul limbii, buzelor și, mai rar, în alte localizări, a unor pete albicioase-albăstrui, de formă neregulată, cu contururi nete sau nu, suple, netede sau ușor rugoase la palpare, care nu deranjează pe bolnav și sînt descoperite accidental. Leucoplazia verucoasă se caracterizează prin apariția de plăci groase, indurate la palpare, cu suprafața neregulată, uneori papilomatoasă, alteori fisurată, ce nu pot fi îndepărtate prin grataj, de culoare albicioasă sau brun-gălbuie cînd s-au impregnat cu pigmenți. Spre deosebire de forma plană, leucoplazia vegetantă dă o oarecare jenă locală bolnavului. Se consideră că, după o evoluție, care uneori poate dura foarte mult, multe din cazurile de leucoplazie plană se transformă în forma verucoasă. Aceasta din urmă ar reprezenta aproximativ 10% din cazurile de leucoplazie. Importanța leucoplaziei constă în faptul că uneori această boală evoluează spre un carcinom al mucoasei bucale. Fenomenul este diferit apreciat în literatură oscilînd între 2,5% și 100%, majoritatea autorilor considerînd că procentul de 30—40% ar fi cel mai apropiat de realitatea clinică. Studiile apărute arată că nu se poate stabili o corelație între aspectul macroscopic al leucoplaziei și evoluția malignă, deși leucoplazia verucoasă se transformă în carcinom mai frecvent decît cea plană. De fapt, aproximativ 20% din cazurile de leucoplazie vegetantă sînt deja carcinoame în momentul cînd se face diagnosticul. Singurul criteriu îl reprezintă *examenul microscopic*. Acesta poate evidenția aspecte de acantoză, hipercheratoză și paracheratoză, în formele simple, discheratoză și chiar carcinom „in situ", în cazurile cu tendință spre malignizare. Alături de aceste modificări, ale epiteliului de acoperire coexistă, de obicei, un infiltrat inflamator cronic la nivelul corionului. În stabilirea corectă a naturii unei leucoplazii, cît și a evoluției sale potențiale, biopsia, uneori efectuată repetat, este cea mai oportună.

Eritroplazia Queirat este o boală în care apar pe mucoasa bucală pete sau plăci de culoare roșie, cu aspect catifelat, bine delimitate. Ele se localizează pe limbă, buze, mucoasa obrajilor și pot fi confundate cu arii de inflamație localizată ale mucoasei bucale. Importanța bolii constă în faptul că reprezintă o veritabilă stare precanceroasă, asemănătoare bolii Bowen cu localizare tegumentară. Într-adevăr, majoritatea cazurilor de eritroplazie se dovedesc a fi *microscopic* carcinoame „in situ" sau modificările de acantoză și discheratoză găsite evoluează rapid spre un carcinom „in situ" și apoi, invaziv.

10.1.1.5. TUMORILE CAVITĂȚII BUCALE

La nivelul mucoasei bucale, pot apare, ca la orice organ, tumori primitive și tumori metastatice, cele primitive fiind benigne și maligne. Urmînd criteriul clasificării histogenetice, tumorile cavității bucale pot fi împărțite în tumori epiteliale, mezenchimatoase, ale sistemului melanogen și tumori cu histogeneza controversată sau nesigură. Tumorile epiteliale, la rîndul lor, pot lua naștere din epiteliul pavimentos de înveliș al mucoasei bucale sau din epiteliul glandelor salivare și sebacee, prezente în mucoasa bucală.

Scanned with OKEN Scanner

10.1.1.5.1. TUMORILE EPITELIALE BENIGNE ŞI MALIGNE

Papilomul verucos este cea mai răspîndită tumoare epitelială benignă de la nivelul cavităţii bucale. Se prezintă ca o formaţiune tumorală de dimensiuni variabile, de la cîţiva milimetri, la cîţiva centimetri, sesilă sau pedunculată, uneori cu aspect conopidiform. Se localizează mai frecvent la limbă, buze, mucoasa jugală şi pe palatul moale, lîngă luetă. Rar apare şi ca papilomatoză, iar structura *microscopică* este cea obişnuită papilomului.

Adenoamele sînt mai rare şi iau naştere din glandele sebacee şi din glandele salivare minore ale mucoasei bucale.

Carcinoamele pavimentoase reprezintă peste 95% dintre tumorile maligne ale cavităţii bucale. În aproximativ o treime din cazuri, tumoarea se dezvoltă pe o leziune preexistentă, considerată precanceroasă, cum ar fi: leucoplazia, eritroplazia, lichenul plan şi fibroza submucoasă. Mai rar, se constată apariţia carcinoamelor pe leziuni anterioare de cheilită glandulară apostematoasă, xeroderma pigmentară, sindrom Plummer-Vinson etc. Studierea cazurilor de leucoplazie şi în special de eritroplazie, care au evoluat spre un carcinom, a permis definirea conceptului de carcinom intraepitelial sau „in situ".

Macroscopic, carcinoamele cavităţii bucale se pot prezenta sub forme vegetante, ulcerative şi infiltrative (fig. 369).

Microscopic, sînt carcinoame pavimentoase bazocelulare, spinocelulare, mixte spino-bazocelulare şi intermediare nediferenţiate. Gradul de malignitate variază cu forma microscopică. Diseminarea carcinoamelor bucale se poate face din aproape în aproape, în special spre căile aeriene superioare şi vasele mari ale gîtului, fapt ce pune în pericol viaţa bolnavului, sau prin metastazare pe cale limfatică, de obicei la nivelul ganglionilor cervicali. Metastazarea pe cale sanguină este foarte rară. Metastazează mai des carcinoamele infiltrative şi cele care microscopic sînt mai puţin diferenţiate ori situate mai posterior, în vălul palatin, baza limbii etc. Precizăm faptul că dintre carcinoamele cavităţii bucale, carcinomul bazo-celular apare mai des la buze, în celelalte localizări, apare carcinomul pavimentos spinocelular sau nediferenţiat.

Carcinomul buzei apare mai frecvent la bărbat, între vîrsta de 50—70 de ani, fiind situat de obicei la nivelul buzei inferioare. În rarele cazuri cînd se dezvoltă la femei, se localizează mai frecvent la nivelul buzei superioare. În peste 90% din cazuri apare pe o leziune preexistentă. Varianta bazocelulară îmbracă, de obicei, un aspect ulcerativ, fiind pusă în relaţie cu expunerea de durată la soare, vînt etc. Varianta spinocelulară are obişnuit un aspect vegetant, fiind pusă în relaţie cu fumatul, în special cu pipă, consumul de alcool şi igiena bucală deficitară. Evoluţia este în general lentă, cu distrucţie şi infiltraţie locală, metastazele ganglionare apărînd tîrziu. Rareori, în formele nediferenţiate, se produc metastaze precoce loco-regionale.

Carcinomul limbii reprezintă 25—50% din carcinoamele cavităţii bucale. Este relativ rar la femei, cu excepţia ţărilor nordice, unde incidenţa generală a carcinoamelor bucale este mare la sexul feminin, datorită frecvenţei ridicate a sindromului Plummer-Vinson. Între factorii incriminaţi în producerea carcinomului limbii sînt leucoplazia, glosita sifilitică, în special pentru carcinomul feţei dorsale a limbii tabagismul, igiena bucală deficitară, traumatismele şi iritaţiile cronice, datorite unor dinţi cariaţi sau unor proteze rău aplicate. Frecvent este localizat pe marginile limbii şi pe faţa ventrală, mai rar pe faţa dor-

Scanned with OKEN Scanner

sală. La început, leziunea are aspect ulcerativ, pentru ca apoi să devină vegetantă și infiltrativă. Formele cele mai maligne se dezvoltă la baza limbii, de unde metastazează precoce. *Microscopic* este tot un carcinom pavimentos.

Carcinomul planșeului bucal reprezintă 15% dintre carcinoamele cavității bucale. Este mai frecvent la bărbați, între 60—70 de ani. *Macroscopic*, are un aspect ulcerativ, avînd tendința de a invada mandibula, limba și glandele salivare submandibulare și sublinguale. Dă metastaze ganglionare în aproximativ jumătate din cazuri.

Carcinomul mucoasei jugale apare în 10% din cazuri, de obicei la bărbații peste 60 de ani. Dintre factorii favorizanți se citează leucoplazia și obiceiul de a mesteca tutun. Localizarea este cel mai frecvent de-a lungul sau sub linia de ocluzie, adesea în regiunea molarilor. *Macroscopic*, leziunea este de tip ulcerativ, metastazele apărînd în 45—50% din cazuri. Alteori, tumoarea îmbracă aspectul carcinomului verucos superficial. Acesta apare mai frecvent la mucoasa jugală, dar poate fi întîlnit și la gingii, palat și planșeul bucal. Aspectul *macroscopic* este al unei mase tumorale papilomatoase sau verucoase, care se întinde în suprafață, fără a infiltra în profunzime. Diagnosticul microscopic este dificil, fiind vorba despre un carcinom pavimentos spinocelular, foarte bine diferențiat, cu dispoziție papilomatoasă. Tumoarea metastazează rareori.

Carcinomul gingival apare în 10% din cazuri la bărbații în vîrstă, edentați, mai frecvent la gingia mandibulară. La început, leziunea este de tip eroziv-ulcerativ, fiind deseori confundată cu o gingivită ulcerativă, fapt ce întîrzie diagnosticul și înrăutățește prognosticul. Mai tîrziu, aspectul poate deveni verucos sau vegetant. Invadează în evoluție osul subiacent, ducînd la fracturi patologice. În 50% din cazuri, metastazează în ganglionii regionali.

Carcinomul palatului este o tumoare rară, ce îmbracă de obicei un aspect ulcerativ. Poate invada osul subiacent sau se poate întinde posterior spre vălul palatin și amigdale, iar anterior spre gingii.

Adenocarcinoamele cavității bucale sînt rare și iau naștere din glandele salivare minore ale mucoasei sau din glandele sebacee.

10.1.1.5.2. TUMORILE MEZENCHIMATOASE BENIGNE ȘI MALIGNE

Din această categorie pot apare la mucoasa bucală: *fibromul, lipomul, leiomiomul, rabdomiomul, condromul, osteocondromul, hemangiomul* capilar și cavernos, *hemangioendoteliomul* benign, *hemangiopericitomul* benign, *limfangiomul* capilar, cavernos și chistic, *neurofibromul, schwannomul* și corespondentele lor maligne: *fibrosarcomul, liposarcomul, leiomiosarcomul, rabdomiosarcomul, condrosarcomul, hemangioendoteliomul malign, hemangiopericitomul malign, limfangioendoteliomul malign, schwannomul malign.* Macroscopic, microscopic și evolutiv, aceste tipuri de tumori, nu diferă de tumorile similare cu alte localizări, așa cum au fost ele studiate la morfopatologia generală.

10.1.1.5.3. TUMORILE SISTEMULUI MELANOGEN

Se pot găsi la nivelul mucoasei bucale: *nevul pigmentar* și *nevul nepigmentar — acrom*, ca variante benigne, precum și *melanoame maligne*. Aceste tumori se prezintă similar altor localizări din organism, fiind de remarcat un grad de malignitate relativ mai ridicat, în cazul localizării la mucoasa bucală.

Scanned with OKEN Scanner

10.1.1.5.4. TUMORILE CU HISTOGENEZĂ CONTROVERSATĂ SAU NESIGURĂ

Din această categorie fac parte *tumoarea cu celule granulare* și *mioblastomul congenital.*

Tumoarea cu celule granulare sau mioblastomul cu celule granulare, miomul mioblastic, tumoarea Abrikosov este o tumoare ce apare cu predilecție, 75% din cazuri, la nivelul cavității bucale în special la nivelul limbii, mai rar la nivelul buzelor și planșeului bucal. Restul cazurilor au localizări variate în organism: piele, glanda mamară, tub digestiv și chiar sistem nervos central. Morfologic a fost studiată în partea generală.

Mioblastomul congenital sau *epulisul congenital* este o tumoare, similară în multe privințe tumorii cu celule granulare. Ea apare la noul născut sub aspectul unei formațiuni tumorale pediculate, la nivelul gingiei, în regiunea incisivilor, mai frecvent la maxilarul superior. *Microscopic,* aspectul este asemănător sau chiar identic tumorii cu celule granulare. Ocazional, apar trabecule și insule de epiteliu odontogen, motiv pentru care este considerată de unii ca fiind de natură malformativă. Epiteliul de acoperire prezintă rareori hiperplazie pseudocarcinomatoasă.

10.1.2. PATOLOGIA DINȚILOR

10.1.2.1. TULBURĂRILE DE DEZVOLTARE ALE DINȚILOR

Pentru a înțelege mai bine morfogeneza malformațiilor dentare sînt necesare cunoașterea unor noțiuni de embriologie, după care odontogeneza parcurge trei etape importante: faza inițială proliferativă; faza histodiferențierii; faza morfodiferențierii și a apoziției de calciu.

Tulburările apărute în cursul odontogenezei se repercută asupra numărului, mărimii, formei, structurii și poziției dinților. Factorii ce pot determina apariția acestor anomalii sînt endogeni sau genetici și exogeni, cum sînt traumatismele, factorii fizici, chimici, infecțioși, tulburările hormonale, insuficiențele nutriționale ș.a. Ei pot acționa izolat sau combinat în una sau mai multe faze ale odontogenezei. Cea mai frecvent afectată este dentația permanentă, cu predilecție unii dinți numiți dinți variabili, cum sînt incisivii laterali superiori, incisivii centrali inferiori, premolarul al doilea, molarul al doilea și al treilea superior și inferior.

10.1.2.1.1. ANOMALIILE DE NUMĂR

Anodonția reprezintă absența congenitală a unor dinți din cauza unor tulburări în faza inițială proliferativă a odontogenezei și deseori are caracter ereditar. Ea poate fi totală sau parțială, putînd afecta ambele dentații, sau numai pe cea permanentă.

Anodonția totală survine în cadrul sindromului displaziei ectodermale ereditare, afecțiune rară, transmisă de obicei de mame sănătoase, băieților și în care sînt antrenate toate elementele de derivație ectodermală și mezodermală.

Anodonția parțială se referă la lipsa unui dinte sau a unui grup de dinți și poate face parte din tabloul displaziei ectodermale ereditare, dar poate surveni și independent. Afectează mai des dinții variabili și poate apărea unilateral sau bilateral.

Pleiodonția reprezintă apariția de dinți supranumerari. Aceștia pot lua naștere dintr-un mugure dentar supranumerar, sau prin clivarea celui de al doilea mugure. Des afectează dentația permanentă și dinții pot fi

Scanned with OKEN Scanner

de formă și mărime normală, sau pot fi anormal conformați putînd erupe sau nu, ducînd la dinți incluși. Aceștia din urmă duc la tulburări de poziție și de erupție și la dinții vecini.

Cînd dintele supranumerar unic sau pereche apare între incisivii centrali superiori poartă denumirea de *meziodens*, iar cînd apare în apropierea dinților posteriori se numește *peridens*. Meziodensul are o formă conică și rădăcină scurtă și poate erupe vestibular sau palatinal. Uneori nu erupe și rămîne dinte inclus, determinînd apariția unui spațiu între incisivii centrali superiori, numit diastemă. În această situație prezența dintelui inclus se diagnostichează radiografic.

Peridensul, de asemenea, poate determina anomalii de poziție și erupție. Un asemenea dinte situat distal de molarul al treilea se numește distomolar, fiind cel mai frecvent dinte supranumerar, după meziodens. Prin dinți paramolari se înțeleg dinți supranumerari localizați bucal, lingual sau între molarii normali.

Dinții supranumerari fac parte din tabloul clinic al sindromului Gardner, în care bolnavii mai prezintă polipoză intestinală, tumori desmoide, chiste epidermoide sau sebacee, localizate pe pielea capului sau a spatelui.

10.1.2.1.2. ANOMALII DE MĂRIME

Microdonția constă din apariția unor dinți mai mici decît cei normali și apare ca urmare a unei hipodezvoltări a mugurilor dentari. Poate fi generalizată cînd afectează toată dentația, cum se întîmplă în nanismul hipofizar, sau poate fi localizată, cînd afectează dinții variabili, sau pe cei supranumerari. Dintre cei variabili este afectat des incisivul lateral superior și molarul al treilea. În microdonția localizată pot apare și anomalii de formă și de structură dentară.

O formă particulară a microdonției o reprezintă *hipoplazia radiculară*. Apărută prin tulburări ce au loc exclusiv în perioada formării rădăcinii, aceasta este hipodezvoltată, în timp ce coroana este de aspect normal.

Macrodonția reprezintă apariția unor dinți mai mari decît cei normali, ca urmare a hiperdezvoltării mugurelui dentar. Ea poate fi generalizată la întreaga dentație în cursul gigantismului și poate fi localizată la un singur dinte sau la un grup dentar, în hemihipertrofia facială. În cazul macrodonției localizate se pune problema diagnosticului diferențial cu fuziunea dentară și pune probleme speciale la extracție, deoarece rădăcinile mari și puternice pot produce fracturi ale osului maxilar sau deschiderea sinusului maxilar în timpul extracției. De aceea, este necesar să se facă un examen radiologic prealabil extracției.

10.1.2.1.3. ANOMALII DE FORMĂ

Se întîlnesc în acele situații în care forma coroanei, rădăcinii sau a întregului dinte diferă de aspectul normal. Anomaliile de formă numite și *dismorfii*, se produc în faza a treia a odontogenezei — morfodiferențierea și apoziția de calciu.

Dismorfiile coronare se referă la modificarea formei coroanei în întregime, luînd aspectul unei spatule, de cruce etc., sau la apariția de cuspizi supranumerari ori de odontoane. Cuspizii supranumerari se localizează, mai frecvent, pe suprafața linguală a incisivilor superiori și mai rar pe suprafața ocluzală a premolarilor inferiori. La nivelul primului molar superior apare des un cuspid supranumerar numit tuberculul lui Carabelli, în timp ce la nivelul molarului al doilea sau al treilea superior, apare așa-numitul tubercul Bolk.

Scanned with OKEN Scanner

Dismorfiile radiculare se referă la variația în plus sau în minus a numărului de rădăcini.

Dilacerarea este situația în care coroana și rădăcina dintelui nu se găsesc în același ax, ci formează între ele un unghi. Angulări pot apare și exclusiv la nivelul rădăcinii, considerîndu-se că au adesea o cauză traumatică ce a acționat într-un moment cînd dintele parțial format avea rădăcina incomplet calcificată. Diagnosticul dismorfiilor se face radiologic fiind indicat, pentru a evita complicațiile la extracție.

Dismorfiile corono-radiculare sau dinții multipli, se referă la geminație, fuziune și concrescența dinților.

Geminația apare ca urmare a clivării parțiale la nivelul coroanei a unui mugure dentar. Rezultatul este apariția a două coroane dentare cu o singură rădăcină, cu un canal radicular comun și cu o cameră pulpară comună, incomplet divizată. Cele două coroane pot fi egale, simulînd prezența a doi dinți „gemeni", sau una poate fi normală, iar cealaltă amintește de un dinte supranumerar rău conformat. Geminația poate apare atît în dentația temporară, la incisivii inferiori, cît și la cea permanentă.

Fuziunea apare prin unirea a doi sau mai mulți muguri dentari, de obicei datorită unor cauze traumatice. Dacă procesul are loc înainte de începutul calcificării, unirea este completă, rezultînd un singur dinte mare. Dacă procesul are loc mai tîrziu, dinții fuzionați își păstrează individualitatea, fiind acoperiți de smalț și dentină comună. Fuziunea poate interesa dintele în întregime sau numai coroana ori rădăcina. Procesul este mai frecvent la dentația temporară și în special la incisivii inferiori. Uneori fuziunea se poate produce între un dinte normal și unul supranumerar.

Concrescența este o formă particulară de fuziune, care se produce după ce rădăcinile s-au dezvoltat complet. Din cauze traumatice rădăcinile a doi sau mai mulți dinți sînt aduse în contact, în timp ce osul interdentar se resoarbe. Procesul este urmat de depunere de cement ce înglobează rădăcinile în contact, dînd impresia că mai mulți dinți au crescut pe aceeași rădăcină. Concrescența poate apare înainte sau după erupția dinților, fiind mai frecventă la molarii superiori. Uneori, concrescența poate apare între un molar și un dinte supranumerar.

Dismorfiile intradentare se produc ca urmare a invaginării mugurelui dentar la nivelul coroanei sau al rădăcinii, invaginare care fiind incompletă nu duce la separarea a doi dinți, ca în cazul geminației, ci la apariția unei pungi intradentare permanente. Importanța anomaliei constă în faptul că în punga dentară se pot acumula detritusuri alimentare, care favorizează dezvoltarea cariilor, cu pierderea precoce a acestor dinți. Anomalia survine mai frecvent la nivelul incisivilor laterali superiori și poate fi diagnosticată radiologic, chiar înainte de erupția dintelui.

10.1.2.1.4. ANOMALIILE DE STRUCTURĂ

Apar ca defecte în structura smaltului, a dentinei sau concomitent a smaltului și dentinei. Anomaliile de structură se numesc și displazii și se produc tot în faza a treia a odontogenezei.

Anomaliile de structură ale smaltului numite și displazii ale smaltului pot fi întîlnite sub forma amelogenezei imperfecte sau a hipoplaziei smaltului.

Amelogeneza imperfectă este o boală rară, ereditară, care afectează ambele dentații și se datorește unei tulburări ectodermale ce antrenează o proastă funcționare a organului smaltului. Amelogeneza normală se desfășoară în două faze, în prima,

Scanned with OKEN Scanner

se produce matricea proteică a smalțului, iar în cea de a doua, această matrice se calcifică. Dacă disfuncția se produce în prima fază, va apare *hipoplazia ereditară* a smalțului, cu formarea unei cantități mici de smalț, sau, mai rar, *aplazia ereditară* a smalțului, cînd nu se formează smalț deloc. Dacă în continuare, faza calcificării se desfășoară normal, vor apare dinți acoperiți cu un strat subțire de smalț, care are structura și calitățile obișnuite.

Dacă este tulburată faza calcificării, smalțul format va fi de culoare brună, pigmentîndu-se rapid după erupție și este friabil. În această formă de amelogeneză imperfectă, coroanele dentare nu ating niciodată forma și mărimea normală.

O altă formă a amelogenezei imperfecte, numită *hipocalcificarea ereditară* a smalțului, se produce cînd tulburările vizează exclusiv faza calcificării matricei proteice a smalțului. Vor apare dinți cu coroane normale ca formă și mărime, dar smalțul care le acoperă este colorat brun și foarte friabil, încît se ajunge repede la dezgolirea dentinei. Aceasta are structură normală, dar, nefiind protejată de smalț, se distruge progresiv prin atriție, încît coroanele dentare scad uneori pînă la nivelul gingiei.

Hipoplazia smalțului apare sub acțiunea unor factori foarte diferiți, ce acționează, de obicei, în prima fază a amelogenezei, determinînd formarea unei cantități insuficiente de smalț, cu structură normală sau patologică. Hipoplazia poate fi întîlnită atît în dentația temporară, cît și în cea permanentă, dar este mai frecventă la dinții ce se formează în primul an de viață: incisivii centrali și laterali, caninii și primii molari. *Clinic,* dinții prezintă mici depresiuni sau fisuri pe suprafața smalțului, în formele ușoare, sau depresiuni adînci, așezate în șiruri orizontale, paralele cu marginea liberă a dinților, în formele grave. Dacă structura smalțului este modificată prin hipocalcificare, atunci dinții se pigmentează după erupție, luînd o culoare brună sau negricioasă. Modificările descrise pot apare în unele insuficiențe nutriționale cum este rahitismul, avitaminoza A sau C, în boli infecțioase generale, ca pojarul, varicela, scarlatina, în unele insuficiențe hormonale, cum este hipoparatiroidismul sau cînd în apa potabilă există un conținut ridicat de fluoruri. Alteori, hipoplazia smalțului apare consecutiv unui traumatism la naștere sau ca urmare a unor infecții sau traumatisme locale. Astfel, constituirea unui granulom apical la un dinte temporar poate tulbura amelogeneza în mugurele dintelui definitiv ce se află în imediata sa vecinătate, cu apariția hipoplaziei smalțului la acest dinte, și poartă denumirea de hipoplazie Turner.

Sifilisul congenital determină și el displazii ale smalțului, dar procesul este mai complex, fiind tulburată întreaga fază a morfodiferențierii și apoziției de calciu. Spirochetele pătrund în circulația fetală după săptămîna a 16-a de viață, deci prea tîrziu pentru a mai influența morfodiferențierea ameloblastelor dentației temporare. Modificările apar la cei 12 dinți anteriori, mai frecvent la incisivii centrali superiori și la primii molari ai dentației permanente. Astfel, incisivii centrali superiori sînt mai mici, așezați oblic, rotați spre interior, cu marginea inferioară scobită numiți dinți Hutchinson. La nivelul primilor molari, în locul cuspizilor obișnuiți, apare un aspect granulat, nodular, asemănător cu o mură. Pot coexista uneori cu o cheratită sifilitică și o labirintită sifilitică, ce determină surditate. Împreună cu modificările dentare, aceste manifestări constituie triada simptomatică a lui Hutchinson.

Anomaliile de structură ale dentinei pot fi întîlnite sub forma den-

Scanned with OKEN Scanner

tinogenezei imperfecte sau a displaziei dentinare.

Dentinogeneza imperfectă, numită uneori și dentină opalescentă ereditară, este o boală rară ereditară, care afectează ambele dentații și se datorește unei tulburări mezodermale ce antrenează o proastă funcționare a odontoblaștilor. Boala apare independent sau într-o disfuncție mezodermală mai generală, osteogeneza imperfectă, în care este tulburată formarea întregului schelet.

Macroscopic, dinții apar de culoare brună-albăstruie, cu aspect opalescent. Smalțul este normal structurat, dar se pierde repede din cauza unei joncțiuni anormale dintre smalț și dentină care este neobișnuit de netedă, lipsindu-i interdigitațiile normale ce oferă sprijin smalțului pe dentină. Dentina este defectuos conformată deoarece conține o cantitate prea mare de apă și substanțe organice, fiind insuficient calcificată. De asemenea, tubii dentinari sînt largi, mai rari și neregulat dispuși, fiind separați între ei de mase de matrice necalcificată, ce include în ea odontoblaști degenerați. Tubii dentinari lipsesc spre camera pulpară, care are tendință la închidere, datorită producerii continue de dentină. Radiologic, se poate observa închiderea camerei pulpare precum și fracturi ale rădăcinilor. Această dentină patologică se distruge rapid prin atriție.

Displazia dentinară este o boală rară ereditară, ce afectează ambele dentații, în care se produce degenerescența focală a papilelor dentare urmată de calcificări și depunere sporadică de dentină. *Macroscopic*, dinții apar normali ca formă, culoare și erupție. Ei se exfoliază însă prematur, datorită faptului că au rădăcini foarte scurte și dezvoltă frecvent, din cauze necunoscute, granuloame periapicale și chiste. Smalțul este normal conformat, ca și dentina primară de la nivelul coroanei. Există însă tendința de obliterare a camerei pulpare printr-o dentină anormal constituită, cu tubi dezorganizați și formațiuni sferice, numită și dentină globulară. Această dentină globulară se găsește uneori și în dentinogeneza imperfectă, fapt ce ar sugera înrudirea proceselor.

Uneori displaziile smalțului și ale dentinei se asociază putînd găsi morfologic aplazia smalțului și dentinei, hipocalcificarea smalțului și dentinei și odontogeneza imperfectă.

10.1.2.1.5. ANOMALIILE DE POZIȚIE

Anomaliile de poziție sînt situațiile în care poziția dinților este anormală, fie datorită unei tulburări de dezvoltare a mugurelui dentar, fie datorită unei tulburări în procesul de erupție. Anomaliile de poziție sau distopiile, trebuie deosebite de malpoziții, care reprezintă poziții anormale ale dinților, dar cîștigate în cursul vieții.

Incluzia este situația în care un dinte nu erupe. Cea mai frecventă cauză este poziția anormală a mugurelui dentar, al cărui ax lung nu coincide cu cel al erupției normale. Pierderea prematură a dinților temporari cu închiderea parțială a ariei ocupate, fibromatoza gingivală, prezența unor tumori sau formațiuni chistice pe traseul de erupție, pot favoriza apariția incluziei.

Cel mai adesea rămîn incluși al treilea molar, în special cel inferior, caninii superiori, premolarii și dinții supranumerari.

Incluzia poate fi osoasă sau osteofibromucoasă, regiunea pericoronară putînd comunica sau nu cu cavitatea bucală, printr-un canal îngust. În funcție de poziția dintelui, incluzia mai poate fi oblică, verticală sau orizontală. Incluzia trebuie diferențiată de anodonția parțială. Dinții incluși pot duce la resorbția rădăcinilor dinților vecini, pot favoriza dezvoltarea proceselor inflamatorii

Scanned with OKEN Scanner

în regiune, după cum, în regiunea pericoronară se poate dezvolta un chist dentiger, în peretele căruia poate apare un ameloblastom. De aceea, dinții incluși sînt adeseori îndepărtați chirurgical.

Transpoziția este situația în care pe arcada dentară se dezvoltă un dinte în locul celuilalt și invers (primul molar se dezvoltă în locul premolarului doi și invers).

Ectopia este malformația în care dinții se dezvoltă în afara arcadelor dentare. Uneori sînt situați în osul maxilar, cum ar fi incisivul în fosele nazale, caninul suborbitar etc., alteori se pot dezvolta la distanță de maxilare (în orbită, în cutia craniană, sau în unele tumori malformative din ovar, sacrate etc.).

10.1.2.2. MODIFICĂRI REGRESIVE DENTARE

Abraziunea fiziologică sau atritia este pierderea fiziologică de substanță dentară în contactul dinte-dinte din cursul masticației. Procesul este mai intens la persoanele în vîrstă, sau la cei cu malocluzii, disarmonii dentomaxilare sau dentodentare. Bărbații fac o atriție mai pronunțată, datorită forței mai mari a mușchilor masticatori. Dieta poate influența și ea, în sensul că predilecția pentru o hrană uscată, formată din alimente mai dure, favorizează atriția. Procesul este de asemenea mai rapid la cei ce lucrează în medii cu pulberi abrazive, cum ar fi industria cimentului. Pierderea de substanță dentară survine pe suprafețele ocluzale, incizale și proximale ale dinților prin apariția unor mici suprafețe tocite, netede sau depresionate. Cu timpul, smaltul se pierde complet, iar dentina astfel expusă se pigmentează galben-brun. Camera pulpară nu ajunge să se deschidă în cursul atriției, deoarece se depune dentină secundară.

Abraziunea patologică este pierderea de substanță dentară în cadrul unui proces mecanic. Cauza cea mai frecventă este folosirea unor paste de dinți abrazive, în cazul unor porțiuni de rădăcini expuse prin retracție gingivală. La început apare o depresiune de forma literei V sub joncțiunea smalț-cement, care progresează rapid după ce ajunge la dentină. Obiceiul de a ține obiecte tari între dinți, ca pipă, ace, cuie sau anumite ocupații (muzicanți suflători) favorizează abraziunea.

Eroziunea este pierderea de substanță dentară în cadrul unui proces chimic. Astfel, la pacienții cu achilie gastrică, se administrează acid clorhidric înaintea fiecărei mese, pentru a suplini lipsa de secreție la nivelul stomacului. Acidul clorhidric erodează substanța dentară, motiv pentru care este recomandată consumarea lui cu paiul.

10.1.2.3. CARIA DENTARĂ

Caria dentară este o boală a smaltului, dentinei și cementului, care produce demineralizarea progresivă a componentei calcificate cu distrugerea componentei organice ce se elimină și duce la formarea unei cavități permanente la nivelul dintelui. Caria dentară este cea mai frecventă boală cronică a speciei umane și în ciuda intenselor cercetări din ultimul secol, o serie de aspecte etiopatogenetice nu sînt nici azi elucidate.

Studiile antropologice ale lui Lenhossek demonstrează apariția cariilor dentare în perioada neolitică. La populațiile primitive, care se hrănesc exclusiv cu produse naturale, caria dentară apare foarte rar, sub 2% din indivizi. Caria dentară este mai frecventă la rasa albă.

Factorii favorizanți exogeni au rol sigur în producerea cariei dentare. Astfel, placa dentară bacteriană al-

Scanned with OKEN Scanner

cătuită din resturi alimentare, microorganisme diverse, celule epiteliale descuamate, proteine salivare etc., precede formarea cariilor. Plăcile sînt mai frecvente în regiunile unde se formează mai uşor: pe fisurile suprafeţelor ocluzale, pe suprafeţele interdentare, pe porţiunile cervicale dentare. Suprafeţele lipsite de plăci dentare, datorită acţiunii fiziologice de curăţire a dinţilor prin bolul alimentar, mişcările de masticaţie, mişcările limbii etc. nu fac carii dentare. Situaţiile patologice ca prezenţa protezelor, xerostomia sau lipsa de salivă etc., în care curăţirea fiziologică a plăcii dentare nu se face bine, favorizează dezvoltarea cariilor dentare.

O serie de cercetări arată că dietele în care există un procent ridicat de glucide, în special mono- şi dizaharide rafinate, sub forma produselor de cofetărie, sînt mai apte de a produce carii, decît dietele în care predomină carnea şi grăsimile.

Dintre numeroasele bacterii izolate din cavitatea bucală, lactobacilul, şi în ultima vreme unele tulpini de streptococ, sînt puse în relaţie cu incidenţa mai ridicată a cariilor dentare. Unii autori consideră că mucina, componentă a salivei, are un efect cariogen, în timp ce reacţia alcalină a salivei operează ca un factor anticariogen.

Factorii endogeni, de asemenea, par să favorizeze apariţia cariilor dentare. Astfel, cariile sînt mai frecvente în unele cazuri de hipoplazie dentară şi anomalii ale smaltului. Incidenţa simetrică a cariilor la tineri este interpretată ca rezultat al participării sistemului nervos în producerea bolii. Cariile dentare sînt mai frecvente în perioadele de creştere rapidă sau cînd organismul este suprasolicitat, la gravide şi în perioada de lactaţie.

Fiecare din factorii exogeni şi endogeni discutaţi mai sus participă, în unele cazuri sau în unele etape la realizarea procesului carios, dar nici unul nu poate explica singur producerea bolii.

Au fost formulate numeroase teorii care încearcă să îmbine intervenţia unor factori variaţi în producerea cariei dentare, dar nici una nu este pe deplin satisfăcătoare.

Teoria acidogenă Miller. Caria ar debuta printr-un proces de decalcificare a smaltului sub acţiunea unor acizi rezultaţi din descompunerea substanţelor glucidice sub acţiunea florei bacteriene din placa dentară. Odată produsă decalcificarea, matricea proteică este distrusă prin acţiunea enzimatică a bacteriilor proteolitice ce invadează caria. Această teorie corespunde în mare măsură realităţii, totuşi nu poate explica variaţiile de incidenţă ale cariei dentare, la diferiţi indivizi.

Teoria proteolitică susţine că în producerea cariei, prima etapă o constituie distrugerea matricei proteice de către bacteriile proteolitice şi numai apoi s-ar produce demineralizarea. Teoria este adevărată pentru evoluţia procesului carios la nivelul dentinei unde într-adevăr proteoliza precede demineralizarea. Toate argumentele morfopatologice infirmă însă această teorie, în explicarea cariei smaltului.

Teoria proteoliză-chelare. Sub acţiunea enzimelor bacteriene s-ar produce descompunerea matricei proteice, proteoliza, cu apariţia unor produşi chimici ce au proprietatea de a se combina cu calciul din ţesuturile dentare, rezultînd nişte compuşi solubili în mediul bucal, fenomen denumit chelare. În acest fel, descompunerea matricei proteice ar fi concomitentă cu decalcificarea dintelui.

Localizarea cariilor se face pe suprafeţele ocluzale, interdentare sau cervicale ale dinţilor. Molarii sînt afectaţi în 70—90% din cazuri, urmaţi de premolari (10—35% din cazuri). La copii şi tineri, cariile sur-

Scanned with OKEN Scanner

vin de obicei simetric, la adulți izolat, în timp ce la bătrîni ele sînt de obicei localizate la nivelul coletului.

10.1.2.3.1. MORFOGENEZA CARIEI DENTARE

Caria smalțului. Procesul carios începe sub placa bacteriană, prin distrugerea cuticulei cornoase Nasmith, cînd mai este prezentă la dinte, și afectează smalțul superficial. Văzută cu ochiul liber, o astfel de carie incipientă apare ca o pată albicioasă, opacă, pe suprafața smalțului numită și „pata cretoasă". Traseul urmat în dezvoltarea cariei este de-a lungul prismelor și tecilor interprismatice. Din această cauză, dacă dezvoltarea cariei se face pe o suprafață netedă, pe măsură ce se adîncește, cavitatea va lua o formă conică cu vîrful spre joncțiunea smalț-dentină și cu baza spre suprafață. Dacă caria se dezvoltă pe o fisură a smalțului, forma cariei este inversă, avînd tot o formă conică, dar cu vîrful spre suprafață și baza spre joncțiunea smalț-dentină, datorită orientării radiare, divergente a prismelor de smalț la nivelul fisurilor.

Odată ajunsă la joncțiunea smalț-dentină, caria, numită și carie primară, înaintează atît spre dentină, cît și lateral și spre suprafața dintelui, producînd astfel o subminare a smalțului supraiacent, care se prăbușește la un moment dat, determinînd creșterea bruscă în dimensiuni a cavității, carie secundară a smalțului.

Microscopic, o carie completă dezvoltată prezintă trei zone care, începînd din profunzime spre suprafață, sînt următoarele:

Zona de decalcificare inițială, în care prismele de smalț apar clivate, cu spațiile dintre ele lărgite. Deși mineralizate, aceste prisme se deosebesc de cele normale, prezentînd, la microscopul optic, niște striații transversale, în timp ce striurile Retzius se accentuează la trecerea prin zonă. Cu microscopul electronic s-au depistat, în această zonă, niște cristale mari, romboedrice, denumite cristale de carie, care sînt rezultatul solubilizării și recristalizării cristalelor normale de hidroxiapatită, în mediul acid al cariei.

Zona de decalcificare avansată, sau zona mijlocie a cariei, conține detritusuri necrotice amestecate cu fragmente de prisme, mai mult sau mai puțin demineralizate și o bogată floră microbiană.

Zona de decalcificare completă este cea mai superficială și conține detritusuri necrotice, microbi, ciuperci, resturi alimentare etc.

Caria cementului survine mai rar, de obicei la persoane în vîrstă, la care coletul este dezvelit datorită unui proces de parodontoliză. Traseul urmat la dezvoltarea cariei este de-a lungul fibrelor Sharpey, a fibrelor conjunctive și a prelungirilor cementoblaștilor. Structura lamelară concentrică a cementului face ca procesul carios să se extindă lateral, de fiecare dată cînd caria ajunge la o nouă lamelă. Caria se dezvoltă oblic, îndreptîndu-se spre apex și atinge relativ rapid dentina.

Caria dentinei este secundară cariei smalțului sau cementului. Cînd procesul carios se apropie de joncțiunea smalț-dentină, la nivelul dentinei apare o modificare reacțională, caracterizată prin distrofia grasă a fibrelor Tomes, urmată de obliterarea canaliculilor dentari prin depozite de calciu. Fenomenul reprezintă o barieră în calea evoluției cariei în dentină și poartă numele de scleroză dentinară. Sub acțiunea florei bacteriene, această barieră este învinsă, se produc fenomene de demineralizare și repermeabilizare a canaliculilor dentinari de-a lungul cărora se face invazia bacteriană. Microorganismele pătrunse în dentină produc decalcificarea acesteia, rezultînd numeroase dilatări neregu-

Scanned with OKEN Scanner

late ale canaliculilor ca niște ampule sau spații mai mari, rezultate din prăbușirea și unirea mai multor canaliculi dezintegrați cînd iau aspect de caverne. În interiorul acestor spații se găsesc detritusuri necrotice și floră bacteriană, care în coloratia hematoxilină-eozină au aspectul unor mase amorfe albastre. În profunzime, dentina este normală sau cu modificări incipiente de decalcificare, dar în canaliculi se găsesc deja bacterii, așa-zisele bacterii pioniere.

Examinînd microscopic o carie a dentinei complet dezvoltată se pot găsi, din profunzime spre suprafață, următoarele zone: zona de distrofie grasă a fibrelor Tomes, zona de scleroză dentinară, zona de demineralizare incipientă, în care se găsesc bacteriile pioniere, zona de demineralizare avansată, cu formare de ampule și caverne, zona de dezintegrare, în care se găsesc detritusuri necrotice, resturi alimentare, floră bacteriană.

Cînd caria ajunge în apropierea camerei pulpare, la nivelul acesteia se produce așa-numita dentină secundară de reacție, ultima barieră împotriva deschiderii camerei pulpare. Această dentină este atipică, avînd canale fine neregulate și se dispune în straturi suprapuse, deformînd cavitatea pulpară fiind și mai slab mineralizată.

Caria progresează mai rapid în dentină decît în smalț, deoarece gradul de mineralizare al dentinei este mai redus, iar cantitatea de substanțe organice mai mare, 30% față de numai 1,5%. Anomaliile de structură ale dentinei, cum ar fi hipocalcificarea dentinei sau dentina globulară favorizează, de asemenea, evoluția mai rapidă a cariei dentinei.

În privința evoluției, odată produsă caria dentinei evoluează mai rapid sau mai lent, în funcție de caz, spre camera pulpară, pe care sfîrșește prin a o deschide, producînd o serie de procese patologice la nivelul pulpei dentare. Numai excepțional de rar se produce oprirea în evoluție a unei carii, constituind o carie cronică staționară.

Cariile pot fi clasificate după diferite criterii clinice: localizare, extindere, evoluție etc.

10.1.2.4. PULPITELE

Cauzele pulpitelor se confundă cu etiologia generală a inflamațiilor. Mai des, cauza pulpitelor este microbiană. Microbii pot ajunge la pulpa dentară, printr-o carie sau direct din cavitatea bucală în cursul unor fracturi dentare ce deschid camera pulpară, ori, mai rar, pe cale sanguină, în cursul unor procese septicemice. Substanțele chimice încă pot produce o pulpită. Ele ajung în camera pulpară deschisă din cavitatea bucală sau din materiale de obturație, ce pot difuza de-a lungul canalelor dentinare pînă la pulpa dentară. Injuriile termice de asemenea pot favoriza producerea unei pulpite. Astfel, obturarea unei cavități cu materiale de obturație metalice, bune conducătoare de căldură și frig, mai ales cînd stratul de dentină ce separă obturația de camera pulpară este foarte subțire, poate favoriza apariția pulpitei. În același sens pot acționa temperaturile înalte degajate de freză, în cursul pregătirii unei cavități.

Clasificarea pulpitelor se face după mai multe criterii: a. dacă evoluează cu camera pulpară închisă: *pulpita închisă*, sau *deschisă*; b. dacă afectează pulpa în întregime, *pulpita totală*, sau numai o parte, *pulpita parțială* etc. După evoluție se împart în *pulpite acute* și *cronice*, iar după tipul morfolezional, în *exudative*, *proliferative* și *alterative*. Trebuie menționată lipsa de paralelism dintre intensitatea acțiunii agentului cauzal, a simptomatologiei clinice și a modificărilor morfopatologice. Uneori, pulpite cu tablou clinic bogat prezintă modificări morfopatolo-

Scanned with OKEN Scanner

gice reduse şi invers. Tipurile leziunale ce vor fi descrise nu sînt totdeauna stadii succesive în evoluţia unei pulpite. Procesul inflamator se poate extinde prin canalul radicular la parodonţiul apical, generînd diferitele forme de parodontite apicale.

Hiperemia pulpară. Considerată de unii autori ca forma de debut a pulpitei, hiperemia pulpară este în realitate o tulburare de circulaţie a pulpei dentare declanşată de unul dintre agenţii cauzali discutaţi mai sus. Clinic, un dinte cu hiperemie pulpară prezintă dureri la aplicaţii termice, în special la rece, pe timpul şi puţin după îndepărtarea agentului de iritaţie. Morfopatologic, se constată dilatarea vaselor pulpare, cu apariţia unui edem interstiţial, care, presînd vasele venoase, favorizează staza. În evoluţie, aceste modificări vasculare pot dispare, dacă acţiunea agentului cauzal se întrerupe, sau pot progresa, dezvoltîndu-se o pulpită. În acest caz, pot fi observate, la nivelul pulpei, microtromboze şi microhemoragii.

Pulpitele acute. Se pot dezvolta dintr-o hiperemie pulpară, sau printr-o acutizare a unei pulpite cronice. Din punct de vedere morfopatologic, pulpitele acute pot fi seroase sau purulente.

Pulpita acută seroasă se produce, de obicei, ca reacţie la difuziunea toxinelor microbiene prin canaliculii dentinari, atunci cînd o carie se apropie de camera pulpară. Alteori, reacţia poate fi indusă de unele substanţe chimice folosite în tratamentele dentare. *Macroscopic,* pulpa dentară este roşie, congestionată şi edematiată. *Microscopic,* procesul inflamator poate fi localizat în regiunea vecină cariei, pulpita seroasă parţială, sau poate cuprinde întreaga pulpă dentară, pulpita seroasă totală. Se observă vase dilatate, pline cu sînge: congestie, microhemoragii, structurile pulpei sînt dilacerate de acumularea unui lichid de edem. Pulpita acută seroasă, mai ales cea parţială, poate retroceda sau poate evolua spre o pulpită purulentă.

Pulpita acută purulentă poate apare după evoluţia unei pulpite seroase sau debutează direct şi, mai rar, reprezintă acutizarea unei pulpite cronice. Poate îmbrăca forma abcedată sau purulentă circumscrisă sau forma flegmonoasă, pulpita purulentă totală. *Macroscopic,* pulpa prezintă mici puncte albicioase-gălbui în forma abcedată sau puroiul zemuieşte difuz, în forma flegmonoasă. *Microscopic,* se observă microabcese alcătuite din detritusuri celulare şi infiltrat polimorfonuclear circumscris sau infiltratul polimorfonuclear se găseşte răspîndit difuz în toată pulpa dentară. Evoluţia obişnuită a unei pulpite purulente este spre necrozarea pulpei. Uneori, cînd cavitatea pulpară este deschisă, exsudatul purulent se poate evacua în cavitatea bucală sau în forma abcedată, microabcesele se pot incapsula, rezultînd diferite forme de pulpită cronică.

Pulpitele cronice. Uneori se produc în evoluţia unei pulpite acute, cînd intensitatea cu care acţionează agentul cauzal este redusă, reacţia de apărare a organismului este bună sau cînd puroiul se drenează din cavitatea pulpară deschisă. De obicei, pulpita cronică debutează direct ca o inflamaţie cronică, fără să mai treacă prin stadiul de pulpită acută. Simptomatologia clinică este mult mai redusă în comparaţie cu cea din pulpita acută, putînd apare uneori dureri intermitente, moderate. Din punct de vedere morfopatologic, pulpitele cronice se împart în pulpită cronică scleroatrofică, ulcerativă şi hiperplazică.

Pulpita cronică scleroatrofică se caracterizează prin infiltrate difuze limfoplasmocitare şi o proliferare de ţesut conjunctiv cicatricial, care determină o scleroatrofie a pulpei den-

Scanned with OKEN Scanner

tare. Uneori, această formă de pulpită cronică este secundară unei pulpite acute purulente abcedate și, la nivelul pulpei, se vor găsi microabcese, care prezintă în jurul lor o capsulă conjunctivă. De la nivelul acestor microabcese încapsulate se pot produce reactivări ale procesului inflamator, cu dezvoltarea unei pulpite acute secundare.

Pulpita cronică ulcerativă se dezvoltă dintr-o pulpită acută purulentă, dacă camera pulpară este deschisă, permițînd drenarea puroiului. În acest caz, fenomenele inflamatorii acute retrocedează și vom găsi, pe fundul cariei, ce a deschis camera pulpară, resturi de țesut necrotic ce adăpostesc în ele bacterii, separate de restul pulpei dentare printr-un țesut de granulație.

Pulpita cronică hiperplazică sau *polipul pulpar* este o formă rară de pulpită cronică. Ea apare la copii și tineri cu o bună reactivitate, la dinții cu foramene apicale largi (molari temporari, primul molar permanent), care au vascularizație bogată, în cazul unor carii mari ce deschid larg camera pulpară. Țesutul de granulație care se formează la nivelul pulpei dentare este foarte bogat, crește exuberant, ieșind uneori pînă la suprafața dintelui și constituind astfel polipul pulpar. *Macroscopic,* acesta se prezintă ca un nodul roșu, moale, nedureros, care sîngerează ușor. *Microscopic,* este un țesut de granulație cu numeroase vase de neoformație, între care se găsește un bogat infiltrat cu polimorfonucleare neutrofile, limfocite și plasmocite. Curînd, suprafața polipului pulpar care, la început, este ulcerată, conținînd detritusuri necrotice, se epitelizează pe seama unor celule epiteliale descuamate din epiteliul bucal și ajunse întîmplător pe suprafața polipului.

Necroza și gangrena pulpei dentare.

În evoluția lor, pulpitele acute și cronice netratate duc, în ultimă instanță, la necroza țesuturilor pulpare. Aceasta se poate produce fie prin mecanism ischemic, fără prin participare microbiană sub forma unei gangrene uscate, fie prin grefarea unei infecții microbiene cu germeni aerobi sau anaerobi producînd o gangrenă umedă și, respectiv, gangrena gazoasă.

În *gangrena uscată,* țesutul pulpar are o culoare negricioasă, este uscat, sfărîmicios și lipsit de miros.

În *gangrena umedă,* țesutul necrozat este de culoare verzuie, parțial lichefiat și are un miros fetid.

În *gangrena gazoasă,* germenii produc gaze care dilacerează țesuturile necrozate.

Dinții în gangrena pulpară se pigmentează treptat, avînd la început o culoare cenușie albăstruie, care devine cu timpul brun-negricioasă.

Necroza țesuturilor pulpare poate fi produsă și de unele substanțe chimice, cum ar fi unele materiale de obturație.

10.1.2.5. PATOLOGIA ȚESUTURILOR PERIAPICALE

Patologia acestei regiuni este dominată de procesele inflamatorii. Acestea se produc mai des prin evoluția apicală a unei pulpite. Alteori, inflamarea parodonțiului apical apare secundar unei parodontite acute marginale. Rareori, cauza este o diseminare microbiană, în cursul unei septicemii sau extinderea unui proces osteomielitic maxilar subiacent.

Cele mai importante procese morfopatologice, care pot apare la acest nivel, sînt, în ordinea frecvenței, granulomul apical, chistul periodontal apical și abcesul periapical.

Granulomul apical sau **parodontita apicală cronică.** Este forma cea mai frecventă de afectare a parodonțiului apical, producîndu-se, de obicei, prin evoluția apicală a unei pulpite și numai rareori secundar

Scanned with OKEN Scanner

unei pericoronarite de dezincluzie a molarului de minte. Procesul debutează ca o inflamație cronică, fără a mai trece printr-o fază acută. Membrana periodontală este hiperemiată, edemațiată și infiltrată difuz cu limfocite și plasmocite. Treptat se produce resorbția osului alveolar din vecinătate și chiar a apexului radicular. În spațiul rezultat, proliferează un țesut de granulație cu numeroase vase de neoformație și un infiltrat inflamator bogat, alcătuit din limfocite, plasmocite, macrofage etc. (fig. 370). Uneori, în acest țesut de granulație se găsesc celule xantomatoase, cristale de colesterol sau celule gigante de corp străin. Maturarea țesutului de granulație în țesut conjunctiv cicatricial are loc, în special, la marginea granulomului, producîndu-se treptat o capsulă conjunctivă care îl separă de osul înconjurător. O componentă obișnuită a granulomului apical o reprezintă cuiburile de celule epiteliale. Ele provin de obicei din resturile epiteliale Malassez. În evoluție, procesul inflamator stimulează creșterea acestor cuiburi epiteliale, ce pot străbate granulomul sub forma unor trabecule, avînd tendința de a forma și tapeta o cavitate centrală, moment în care granulomul apical se transformă în chist periodontal apical.

Chistul periodontal apical sau radicular reprezintă modalitatea obișnuită de evoluție a unui granulom radicular. Chistul complet dezvoltat este alcătuit dintr-un perete și o cavitate. Peretele este tapetat, la interior, de un epiteliu pavimentos pluristratificat, care prezintă fenomene de cheratinizare și chiar descuamare spre interior. Epiteliul poate tapeta întreg peretele chistului sau poate prezenta arii de discontinuitate, în special în zonele puternic inflamate. Sub stratul epitelial se găsește un țesut de granulație alcătuit din vase de neoformație și un infiltrat inflamator alcătuit din limfocite, plasmocite și, în funcție de intensitatea infecției, dintr-un număr variabil de leucocite polimorfonucleare neutrofile. Ocazional, se mai pot găsi celule xantomatoase, cristale de colesterol, celule gigante de corp străin sau macrofage încărcate cu hemosiderină. La margine, se găsește un strat de țesut conjunctiv cicatricial adult. Peretele chistului se fixează pe apexul radicular și se sprijină pe osul maxilar înconjurător, de care poate fi decolat cu ușurință. Cavitatea chistului radicular conține un lichid seros, în care se mai pot găsi: cristale de colesterol, celule epiteliale cheratinizate și descuamate, sînge etc. Evoluția chistului radicular se face în sensul creșterii sale, care se realizează prin atrofia de presiune asupra osului înconjurător. Uneori procesul inflamator se poate exacerba și chistul radicular se transformă într-un abces periapical.

Abcesul periapical este un proces inflamator purulent localizat în țesuturile periapicale, cu evoluție acută sau cronică. Abcesul periapical este de fapt o periodontită apicală acută, instituită în cursul evoluției unei pulpite purulente. Alteori, se produce consecutiv unei necroze pulpare posttraumatice sau prin iritarea țesuturilor periapicale, în caz de injurii mecanice sau chimice exercitate asupra dintelui. Cel mai adesea însă, abcesul periapical se produce într-un granulom radicular sau într-un chist radicular. În zona abcesului, se găsesc detritusuri necrotice și un bogat infiltrat polimorfonuclear neutrofil circumscris, care, în cazul abcesului cronic, este înconjurat de un țesut de granulație ce se transformă treptat într-o capsulă de țesut conjunctiv cicatriceal. Cînd abcesul se dezvoltă pe un granulom radicular, apar una sau mai multe colecții circumscrise de leucocite polimorfonucleare neutrofile, în masa granulomului, care suferă, în zonele respective, procese de ne-

Scanned with OKEN Scanner

croză. Chistul radicular se poate transforma și el în abces periapical, prin exacerbarea procesului inflamator cronic, cînd, în cavitatea chistului se va găsi o colecție purulentă. Abcesul acut poate evolua spre osul învecinat, determinînd o osteomielită purulentă, sau poate fistuliza, evacuîndu-și puroiul în cavitatea bucală. Abcesul cronic, fiind separat prin capsulă de țesuturile înconjurătoare, poate rămîne ca atare sau poate prezenta acutizări.

10.1.2.6. PATOLOGIA PARODONȚIULUI MARGINAL

Parodonțiul marginal reprezintă totalitatea structurilor ce fixează dintele în alveola dentară și este alcătuit din fibromucoasa gingivală, din ligamentul periodontal, din cementul radicular și din osul alveolar.

10.1.2.6.1. GINGIVITELE

Sînt procese inflamatorii ce afectează exclusiv gingia, lăsînd neafectat ligamentul periodontal. Gingivitele acute și subacute survin mai rar și în special la indivizii debilitați, în schimb gingivita cronică este frecventă la persoanele în vîrstă. Uneori, procesul inflamator difuzează și la mucoasa bucală, devenind o gingivostomatită.

Etiologia gingivitelor este foarte variată, în producerea lor intervenind factori locali și generali. Dintre factorii locali, cel mai important este reprezentat de microorganisme ce se pot găsi la nivelul plăcii bacteriene sau în șanțurile gingivale. Depunerea tartrului dentar produce iritația gingiei, atît mecanic, cît și prin substanțele rezultate din acțiunea microbilor pe care îi adăpostește. Impactul de alimente de la nivelul gingiilor și acumularea de detritusuri în cazurile de igienă bucală deficitară, obturațiile și lucrările protetice incorect executate, obiceiul de respirație bucală, care duce la uscarea mucoasei gingivale, malpoziția dinților, unele substanțe chimice administrate local, cum ar fi aspirina, sau general, ca difenilhidantoina, pot favoriza, de asemenea, apariția unei gingivite. Dintre cauzele generale amintim carențele alimentare, în special vitaminice; tulburările hormonale, sarcina, hipotiroidismul, diabetul zaharat; unele boli generale, ca tuberculoza, sifilisul etc.

În *gingivita acută*, mucoasa gingivală apare congestionată, edematiată, sîngerează ușor, putînd prezenta ulcerații. Procesul începe, de obicei, la nivelul papilei interdentare, extinzîndu-se spre marginea liberă a gingiei. *Microscopic*, se găsește vasodilatație, edem și infiltrat leucocitar neutrofil. Epiteliul de acoperire poate prezenta arii de ulcerație la nivelul inserției epiteliale.

În gingivita cronică, gingia este violacee, tumefiată, sîngerează ușor, iar la presiune se scurge puroi din șanțul gingival. *Macroscopic*, se găsește vasodilatație, edem, infiltrate cu limfocite și plasmocite, uneori cu polinucleare neutrofile, în special în perioadele de acutizare. Epiteliul de acoperire poate prezenta ulcerații.

Gingivita acută ulceronecrotică este o boală inflamatorie a gingiei, considerată multă vreme contagioasă, care apare mai frecvent între 15—35 de ani, la persoanele din anumite colectivități: soldați, internate. În etiologia sa este incriminată asociația fuzospirilară, alături de o rezistență scăzută la infecții. Boala poate evolua acut sau recurent și debutează la nivelul papilei interdentare, cuprinzînd apoi marginea liberă gingivală. Pentru cazurile rare în care leziunile se întind la mucoasa palatului și faringelui, se folosește denumirea de angină Vincent. *Macroscopic*, gingia este hiperemiată, dureroasă, fapt ce împiedică masticația, acoperită cu ulcerații, care în-

Scanned with OKEN Scanner

cep sub forma unor mici eroziuni la nivelul papilelor interdentare, extinzîndu-se apoi la toată gingia şi care sîngerează uşor la atingere. Pe suprafaţa acestor ulceraţii se găseşte o pseudomembrană fibrinoasă de culoare cenuşie. Bolnavul are o halenă fetidă şi un gust metalic particular cu hipersalivaţie. *Microscopic*, mucoasa gingivală prezintă ulceraţii ale epiteliului, acoperite de pseudomembrane de fibrină, în care se găsesc microbii şi leucocite neutrofile. Ţesutul conjunctiv subiacent are vasele dilatate şi un puternic infiltrat inflamator acut cu polinucleare neutrofile. Gingivita acută ulceronecrotică are tendinţă la recidivă, la cei la care a apărut odată. Uneori poate evolua grav spre o stomatită gangrenoasă sau se poate complica septicemic, ducînd la moarte.

10.1.2.6.2. HIPERPLAZIA GINGIVALĂ

Este un cadru nosologic ce cuprinde măririle de volum ale gingiilor, într-o serie de circumstanţe patologice. Gingia se măreşte de volum, umplînd spaţiile interdentare şi proemină în cavitatea bucală sau peste coroana dinţilor. Poate fi localizată la una sau la mai multe papile interdentare sau poate fi generalizată la toate papilele interdentare, de obicei pe faţa labială şi bucală.

Hiperplazia gingivală poate fi de natură *inflamatorie*, în cursul gingivitelor cronice, a avitaminozei C, în leucemie, sarcină etc., cînd, *macroscopic*, gingia este moale, edemaţiată, hiperemică sau cianotică şi sîngerează uşor, fiind dureroasă.

În hiperplazia gingivală *neinflamatorie*, denumită şi hiperplazie fibroasă, mărirea de volum a gingiei se face pe seama proliferării componentei sale conjunctive. Gingia este palidă, densă, fermă şi nedureroasă, modificarea apărînd de obicei la una sau cîteva papile interdentare. Hiperplazia fibroasă a gingiei poate apare idiopatic; fibromatoza gingivală, macrogingie congenitală, la unele persoane încă de la naştere. Gingiile sînt voluminoase, acoperind uneori dinţii şi dînd buzelor un aspect răsfrînt, iar dacă hiperplazia apare de la naştere, poate împiedica erupţia normală a dinţilor. Alteori, hiperplazia fibroasă se poate produce în cursul unor tratamente, cum ar fi administrarea de difenilhidantoină la epileptici. Uneori, clinic şi morfopatologic, o hiperplazie fibroasă a gingiei, poate prezenta semne inflamatorii, cînd se vorbeşte despre o hiperplazie gingivală combinată.

10.1.2.6.3. PARODONTITA MARGINALĂ ACUTĂ

Este o inflamaţie a ligamentului circular şi a fasciculelor alveolodentare superficiale, care apare, de obicei, în evoluţia unei gingivite. Evoluţia procesului este fie spre vindecare, fie spre cronicizare, fie spre constituirea unui abces parodontal.

10.1.2.6.4. ABCESUL PARODONTAL

Se formează, de obicei, la nivelul unei pungi parodontale care se închide, pierzînd comunicaţia cu cavitatea bucală. Alteori, abcesul parodontal ia naştere în evoluţia unei parodontite laterale acute sau, mai rar, în cursul unui proces septicemic. În evoluţia lui, dacă nu este drenat, abcesul parodontal poate fistuliza, fie spre cavitatea bucală, fie spre osul învecinat, antrenînd producerea unei osteomielite. Abcese parodontale repetate apar frecvent la bolnavii cu diabet zaharat.

10.1.2.6.5. PARODONTOPATIA CRONICĂ MARGINALĂ

Sub această denumire sînt reunite mai multe tablouri morfoclinice, care au în comun distrugerea pro-

Scanned with OKEN Scanner

gresivă a parodonțiului marginal, urmată de mobilizarea și căderea dinților. Modificările alterative ale parodonțiului marginal se datoresc intervenției concomitente sau succesive a unor fenomene inflamatorii și degenerative. În acest fel, ia naștere un spectru larg de situații morfoclinice, care are la un capăt cazuri în care procesul inflamator este inițial, domină tabloul morfoclinic și, în care, modificările degenerative sînt secundare și mai puțin exprimate, iar, la celălalt capăt, cazuri în care, boala debutează prin modificări generative parodontale, la care se adaugă sau nu, în timp, modificări de tip inflamator. Între aceste situații extreme, există nenumărate tablouri intermediare, în care componentele inflamatorii și degenerative participă în proporție variată și variabilă în timp.

Ele acționează în condițiile favorizante ale unor predispoziții ereditare la indivizi cu tulburări metabolice cu diabet, gută; carențe alimentare; hormonale, în pubertate, sarcină, hipotiroidism, sau psihice. În geneza leziunilor, se admite și rolul favorizant al unor factori locali ca placa bacteriană, tartrul dentar, caria dentară, traumatismele ocluzale, lucrări protetice defectuoase etc. Parodontopatia cronică marginală este foarte frecventă, încît după vîrsta de 45 de ani, aproape toți indivizii prezintă una din formele de îmbolnăvire, fie localizat, la un dinte, la un grup dentar, fie generalizat. După vîrsta de 50 de ani, peste 90% din indivizi prezintă pungi parodontale și aproximativ 50% prezintă mobilitate dentară și inflamație purulentă gingivală. Parodontita cronică marginală duce la extracție dentară de aproximativ 2—3 ori mai frecvent decît caria dentară. În jurul vîrstei de 60 de ani, pierderile dentare parțiale constituie 60% din cazuri, în timp ce 25% reprezintă indivizii complet edentați.

Parodontita cronică marginală, numită și periodontoclazie sau pioree alveolară, este forma cea mai frecventă de parodontopatie cronică marginală, răspunzînd de aproximativ 96% din cazurile de afectare parodontală. Boala debutează cu inflamația papilei dentare, o papilită, care se extinde treptat și la restul gingiei, constituind o gingivită marginală. *Macroscopic,* gingia este congestionată, edematiată prezentînd ulcerații superficiale. *Microscopic,* epiteliul de acoperire al gingiei este ulcerat, în special la nivelul inserției sale pe dinte, în timp ce în profunzime, corionul are vasele dilatate, pline cu sînge și un infiltrat inflamator bogat. Sub acțiunea iritativă a procesului inflamator din corion, epiteliul gingival proliferează și are tendința de a se atașa din nou la dinte dar într-o poziție joasă, mai apicală. În acest fel, treptat, între gingie și coletul dentar se formează un spațiu numit pungă gingivală. La acest nivel depunerile de tartru continuă și procesul inflamator se întreține, sub forma unei inflamații purulente; pioree alveolară. De la nivelul gingiei, inflamația difuzează la ligamentele alveolo-dentare care sînt treptat distruse și înlocuite printr-un țesut de granulație, precum și la nivelul osului alveolar, care face o osteomielită în care predomină procesele resorbtive osteoclastice. Leziunile gingivale, ligamentare și osoase alveolare evoluează în perioade active și perioade de remisiune, care au ca rezultat migrarea apicală a inserției epiteliale gingivale, adîncirea treptată a pungilor parodontale și atrofia osului alveolar. În acest fel, aparatul de fixat al dintelui este distrus încetul cu încetul, dintele devine mobil și în final se elimină. În evoluția lor, pungile parodontale, trec printr-o fază în care se găsesc deasupra nivelului alveolei dentare ca pungi supraalveolare, pentru ca apoi să devină tot mai profunde, ca pungi in-

Scanned with OKEN Scanner

traalveolare. Mai rar, atrofia osoasă evoluează paralel cu atrofia gingiei, care se retractă denudînd coletul și rădăcina dintelui, situație în care nu se formează pungi parodontale și care primește numele de atrofie orizontală.

Parodontoza cronică este o formă de parodontopatie cronică marginală, care apare la persoanele în vîrstă, de obicei după 50 de ani și în care pe primul plan sînt modificările degenerative parodontale. Ele iau aspectul atrofiei orizontale cu atrofie paralelă a osului alveolar, a ligamentului alveolodentar și a gingiei, urmată de retracție gingivală și dezgolirea coleților dentari, fapt ce creează impresia alungirii dinților. Boala afectează un grup dentar sau toată dantura modificările fiind mai exprimate pe fețele vestibulare ale incisivilor și pe fețele linguale ale molarilor. Dinții nu se mobilizează datorită faptului că parodonțiul profund nu este alterat. În timp, se adaugă fenomene inflamatorii, tabloul morfoclinic apropiindu-se treptat de cel al parodontitei cronice marginale.

Parodontoliza acută este o formă rară de parodontopatie marginală întîlnită la adolescenți, caracterizată prin leziuni degenerative ale ligamentului alveolodentar. Boala evoluează rapid și duce la edentare. *Microscopic,* fasciculele ligamentului alveolodentar se dilacerează și se necrozează, fiind înlocuite cu un țesut de granulație. În unele cazuri, se adaugă treptat fenomenele inflamatorii, cu formare de pungi parodontale, o atrofie verticală. În continuare, tabloul morfoclinic evoluează similar cu cel din parodontita cronică marginală. Uneori, la acești bolnavi apare o hipercheratoză palmoplantară, pigmentare cutanată, hipohidroză, împreună constituind sindromul Papillon-Lefévre.

10.1.3. PATOLOGIA MAXILARELOR

10.1.3.1. MALFORMAȚIILE MAXILARELOR

Agnatia este rară, cînd lipsește congenital maxilarul superior sau mandibula. Ceva mai frecvent, se întîlnește *agenezia* unor porțiuni ale oaselor maxilare. Astfel, poate lipsi unul dintre procesele maxilei, corpul mandibulei de o singură parte, unul sau ambii condili, una sau ambele ramuri ale mandibulei. Absența mandibulei se asociază cu agenezia porțiunii anterioare a limbii, în timp ce agenezia ramurei mandibulare se însoțește de deformarea sau lipsa urechii de aceeași parte.

Micrognatia este situația în care maxilarul superior sau mandibula sînt anormal de mici. Ea poate fi aparentă, în cazul unor malpoziții ale oaselor maxilare sau a unor relații anormale între ele sau cu baza craniului. Dimensiunile oaselor sînt normale, dar poziția vicioasă creează impresia că sînt mai mici. Micrognatia adevărată poate fi congenitală sau cîștigată. Forma congenitală se asociază și cu alte anomalii ale scheletului. Micrognatia maxilei determină retracția treimii mijlocii a feței, în timp ce micrognatia mandibulei, care apare de obicei în cazurile de agenezie condiliană bilaterală, determină retracția treimii inferioare a feței.

Macrognatia este situația în care oasele maxilare sînt anormal de mari. Ele pot crește proporțional cu creșterea întregului schelet în gigantism. Mandibula se poate dezvolta în exces în cazurile de acromegalie, maxila crește în displazia fibroasă în timp ce în boala Paget

Scanned with OKEN Scanner

osoasă cresc oasele craniului, maxila și ocazional mandibula. O mandibulă hiperdezvoltată proemină anterior, situație numită *prognatism mandibular*.

Hemihipertrofia facială determină o față asimetrică datorită creșterii mai rapide a uneia dintre cele două jumătăți. În jumătatea hipertrofică, oasele maxilare sînt mai lungi și mai groase. Se asociază, de aceeași parte, macrodonție, în special la nivelul caninilor, premolarilor și primilor molari din dentația permanentă, care dealtfel erup mai repede, ca urmare a unei exfolieri premature a dinților din dentația temporară. Macrodonția afectează atît coroana cît și rădăcina sau numai coroana dinților din jumătatea afectată. Limba este de asemenea hemihipertrofică, papilele din jumătatea afectată fiind mai mari și mai proeminente. Mucoasa bucală este hiperdezvoltată, luînd în jumătatea hipertrofiată un aspect cutat. Rareori boala afectează mai mulți membri din aceeași familie, este ceva mai frecventă la bărbați, iar cele două jumătăți, dreaptă și stîngă, sînt interesate cu frecvență egală.

10.1.3.2. TULBURĂRILE DISTROFICE ALE MAXILARELOR

Oasele maxilare pot fi afectate preferențial sau în contextul unor leziuni scheletice generalizate de toate bolile de tip distrofic ale oaselor, prezentate la capitolul de morfopatologie a aparatului locomotor.

10.1.3.3. INFLAMAȚIILE OASELOR MAXILARE

Osteomielita este un proces inflamator, care interesează măduva osoasă ducînd la modificări secundare ale țesutului osos calcificat. Ca și în alte localizări, osteomielita oaselor maxilare poate fi *acută* sau *cronică*, iar aceasta din urmă: *nespecifică* și *specifică*.

Osteomielita acută supurativă. Sursa infecției bacteriene o reprezintă, de cele mai multe ori, un proces inflamator periapical, fie de tipul unui abces periapical, fie de tipul unui granulom sau al unui chist, care au suferit un proces de acutizare. Ținînd seama de incidența ridicată a patologiei periapicale, complicația osteomielitică este rară. Alte modalități de infectare ale osului, pot fi reprezentate de extinderea unui proces pericoronaritic, a unei periodontite, de accesul direct al microbilor în cursul unor fracturi ale maxilarelor, sau pe cale hematogenă, în cazul unei septicemii. Localizarea osteomielitei este, de obicei, la nivelul mandibulei, întrucît maxilarul superior are o vascularizație mai bogată, deci se apără mai bine în cazul unei infecții, iar corticala sa este mai subțire, fapt ce favorizează evoluția unui proces inflamator, mai degrabă spre planurile moi, prin perforație, decît spre osul profund. Modificările *macroscopice* și *microscopice* nu au particularități în această localizare, ele fiind prezentate la capitolul de morfopatologie a aparatului locomotor.

Osteomielita cronică nespecifică este modalitatea obișnuită de evoluție a unui proces inflamator osteomedular netratat. Ea poate îmbrăca, cel mai adesea, aspectul osteomielitei cronice supurative. Rareori însă, procesul inflamator cronic duce nu la necroză și deci distrucție de os, ci la fenomenul invers — de proliferare, de osteogeneză, fie la nivelul osului propriu-zis, osteomielită cronică sclerozantă, fie la nivelul periostului, ca osteomielita cronică cu periostită proliferativă.

Osteomielita cronică sclerozantă pare a fi datorită unei infecții bac-

Scanned with OKEN Scanner

teriene puțin virulente, care evoluează pe un teren cu reactivitate bună și deci cu posibilități ridicate de apărare. Boala poate îmbrăca fie forma focală, de obicei la tineri, în regiunea periapicală a primului molar mandibular, fie forma difuză, de obicei la adulți, în ariile edentate ale maxilarelor. *Microscopic*, în zona afectată, se găsesc trabecule osoase neoformate, dispuse neregulat, dense, mărginite de osteoblaste. Spațiile medulare dintre ele sînt reduse, de obicei fibroase, ușor infiltrate cu limfocite și plasmocite, eventual cu polinucleare neutrofile, în perioadele de acutizare.

Osteomielita cronică cu periostită proliferativă sau *osteomielita Carré* este rară și se caracterizează printr-o îngroșare periostală localizată. Procesul inflamator, situat de obicei periapical și datorit unor germeni cu virulență scăzută, perforează lama osoasă corticală și, ajuns la nivelul periostului, în loc să genereze o periostită purulentă, stimulează formarea de țesut osos, pe fața externă a osului, probabil în relație și cu reactivitatea bună a pacientului. Această formă de osteomielită cronică apare mai frecvent la tineri, pe suprafața bucală, sau pe marginea inferioară a mandibulei. Se produce o proliferare osoasă, însoțită de durere și indurarea țesuturilor moi supraiacente, de obicei în vecinătatea unui dinte cariat. *Microscopic* se găsesc trabecule osoase neoformate, așezate oarecum paralel între ele și perpendicular pe suprafața osului, cu aspectul general al unui osteofit. Între ele, se găsește un țesut conjunctiv lax, infiltrat cu cîteva limfocite și plasmocite.

Osteomielite cronice specifice. Osteomielita tuberculoasă, sarcoidozică, sifilitică, actinomicotică etc., nu prezintă particularități în această localizare.

10.1.3.4. LEZIUNILE CHISTICE ALE MAXILARELOR

Se înțelege prin chist, o cavitate umplută cu conținut seros, mucos, purulent, hemoragic sau semisolid și delimitată de un perete alcătuit din țesut conjunctiv tapetat la interior de un țesut epitelial. La nivelul maxilarelor apar chiste, care se clasifică, în *odontogene și neodontogene*, după cum își au originea sau nu în epiteliul aparatului dentar. Alteori, chistele nu sînt tapetate de epitelii, motiv pentru care sînt numite pseudochiste, cum este chistul osos anevrismal și chistul osos esențial. Structura *microscopică* a diferitelor tipuri de chiste este destul de asemănătoare, încît diagnosticul corect se stabilește numai pe baza corelării aspectului morfopatologic cu datele clinice: localizare, mărime, aspect radiologic etc.

10.1.3.4.1. CHISTELE ODONTOGENE

Își au originea în epiteliul asociat cu dezvoltarea aparatului dentar, cum sînt: chistul primordial lateral, chistul gingival, chistul dentiger, chistul de erupție și chistul osos calcificat, dar sînt și chiste legate de un proces inflamator.

Chistul primordial sau *cheratochistul* este cel mai rar tip de chist odontogen format dintr-un folicul dentar abortiv și așezat în locul unui dinte normal sau supranumerar, la nivelul mandibulei, posterior de molarul al treilea, adeseori invadînd și ramura ascendentă. *Microscopic*, este alcătuit din fascicule conjunctive colagene, tapetate la interior de un epiteliu pavimentos stratificat cheratinizat, subțire. Se pot suprapune modificări inflamatorii sau pot apare chiste primordiale multiple, ce se pot asocia cu un carcinom bazocelular nevoid multiplu. Chistul primordial recidivează frecvent.

Scanned with OKEN Scanner

Chistul periodontal lateral sau de *evoluție* este tot o formă rară de chist odontogen, înrudit cu chistul primordial se localizează lîngă rădăcina unui dintre viu și nu trebuie confundat cu chistul dentar inflamator, care se formează la foramenul unei ramuri laterale a canalului radicular.

Chistul dentiger sau *folicular* este mult mai frecvent decît chistul primordial. Se formează din epiteliul smalțului, după ce coroana dintelui s-a format complet, împiedicînd erupția. De aceea, el se asociază aproape totdeauna la coroana unui dinte normal, de regulă permanent, sau supranumerar care nu a erupt. Localizarea cea mai frecventă este la cel de al treilea molar și la al doilea premolar inferior, putînd să apară, de asemenea, la caninul și molarul al treilea superior. *Microscopic,* peretele chistului este format din țesut conjunctiv, tapetat de un epiteliu pavimentos stratificat, uneori cheratinizat, alteori epiteliul conține celule mucoase chiar ciliate. Pot apare fenomene inflamatorii supraadăugate. Crescînd, chistul dentiger poate duce la asimetrie facială, deplasarea unor dinți sau la resorbția unor rădăcini dentare vecine. Uneori, în peretele său se poate dezvolta un ameloblastom.

Chistul de erupție este o formă de chist dentiger, care apare destul de frecvent la copii, în timpul erupției unui dinte temporar sau permanent. Se manifestă dintr-o dilatare a spațiului folicular normal de deasupra dintelui ce erupe, datorită acumulării de fluid tisular sau de sînge. *Macroscopic,* leziunea apare ca o tumefiere fluctuentă, pe creasta alveolară, deasupra locului unde va erupe un dinte. Cînd conține sînge, culoarea sa este roșie-albăstruie. *Microscopic,* chistul este tapetat de un epiteliu pavimentos stratificat.

Chistul gingival se formează în gingie, prin degenerarea chistică a unor resturi epiteliale ale lamei dentare. Este tapetat tot de un epiteliu pavimentos stratificat, adesea cheratinizat. Leziuni asemănătoare se observă uneori la sugar, sub forma unor noduli mici, în țesuturile moi ale palatului, denumiți „perle Epstein" sau „noduli Bohn".

Chistul odontogen calcificat se localizează în os sau în țesuturile moi ale patului dentar. Se poate asocia unui odontom complex sau unui fibroodontom ameloblastic. *Microscopic,* este tapetat de un epiteliu pluristratificat, în care se găsesc celule „fantomă", (fig. 371) în curs de cheratinizare care, ulterior, se pot calcifica.

Chistele odontogene legate de un proces inflamator au fost studiate sub denumirea de chiste periodontale aplicale, radiculare, la capitolul de morfopatologie a țesuturilor periapicale.

10.1.3.4.2. CHISTELE NEODONTOGENE

Apar la nivelul maxilarelor, la locul de unire al diferiților muguri embrionari, fiind denumite de aceea și chiste fisurale de incluzie sau de dezvoltare. Cele mai importante chiste din această categorie sînt chistul canalului nasopalatin, chistul globulo-maxilar și chistul nasolabial.

Chistul canalului nasopalatin sau *chistul canalului incisiv* este cel mai frecvent tip de chist fisural. El ia naștere pe seama resturilor epiteliale ale canalului nasopalatin. *Microscopic,* este tapetat de un epiteliu pavimentos stratificat, în cazul cînd este situat în porțiunea orală a canalului, de un epiteliu cilindric pseudostratificat ciliat de tip respirator, cînd este situat în porțiunea nazală, sau de ambele tipuri de epiteliu. Țesutul conjunctiv subiacent conține glande mucoase, vase, nervi, țesut adipos și este adeseori inflamat.

Scanned with OKEN Scanner

Chistul globulomaxilar este un chist fisural rar, localizat în grosimea maxilarului superior, între incisivul lateral și canin, unilateral sau bilateral. *Microscopic,* poate fi tapetat de un epiteliu stratificat pavimentos sau de un epiteliu cilindric ciliat. Țesutul conjunctiv subiacent este, de obicei, sediul unui infiltrat inflamator cronic.

Chistul nasolabial sau *nasoalveolar* este un chist fisural rar, situat în părțile moi, aproape de baza narinei. Secundar, el poate eroda osul maxilar. *Microscopic,* este tapetat de un epiteliu pavimentos pseudostratificat, de un epiteliu cilindric ciliat de tip respirator sau de ambele tipuri de epitelii. Foarte rar se întîlnesc chistul median al palatului și chistul median al mandibulei.

10.1.3.4.3. PSEUDOCHISTELE MAXILARELOR

Sînt niște leziuni chistice care nu au tapet epitelial. În această categorie intră chistul osos anevrismal și chistul osos esențial, discutate în capitolul de morfopatologie a aparatului locomotor.

10.1.3.5. TUMORILE MAXILARELOR

Ca și chistele, tumorile maxilarelor se împart în *odontogene* și *neodontogene, benigne* și *maligne*. Pot apare și metastaze.

10.1.3.5.1. TUMORILE ODONTOGENE

Cuprind variante benigne ca amelobastomul, tumoarea odontogenă epitelială calcificată, dentinomul, odontoamele, cementoamele, mixomul și fibromul odontogen, precum și variante maligne: carcinoamele odontogene, fibrosarcomul ameloblastic și odontosarcomul ameloblastic.

Ameloblastomul este cea mai frecventă dintre tumorile odontogene epiteliale, reprezentînd totuși numai 1% din tumorile și chistele maxilarelor. Apare mai des între 30—50 de ani, fiind localizat în 80% din cazuri la mandibulă, unde, în 70% din cazuri, apare în aria molară și a ramurii ascendente, în 20% din cazuri în regiunea premolară și în 10% în regiunea incisivă. Originea sa histogenetică este fie în epiteliul ce tapetează un chist dentiger, fie în vestigii ale lamei dentare și ale organului smalțului, fie în stratul bazal al mucoasei bucale. Comportamentul tumorii este invaziv local, cu tendință la recidive, deci „local malign", dar nu dă metastaze sau sînt extrem de rare. *Macroscopic,* se prezintă sub forma unei mase tumorale solide, în care se formează numeroase cavități chistice. Aspectul *microscopic* este foarte variat, descriindu-se forme foliculare, plexiforme, malpighiene, vasculare, cu celule glandulare descrise la capitolul carcinoamelor de tip special din partea generală.

Tumoarea odontogenă adenomatoidă sau *adenoameloblastomul* își are originea în epiteliul preameloblastic, apărînd ceva mai frecvent la femei, în jurul vîrstei de 20 de ani. Se localizează mai des la maxilarul superior, în regiunea caninilor, asociindu-se frecvent cu un dinte inclus. Atît radiologic cît și macroscopic, seamănă uneori cu un chist dentiger. *Microscopic,* se observă uneori structuri chistice, precum și structuri pseudocanaliculare, tapetate cu celule epiteliale cilindrice. În interior se găsește adesea un material PAS-pozitiv. Stroma tumorii este săracă, în ea putînd apărea mase acidofile de dentină displazică, precum și arii de calcificare. Nu recidivează după extirpare.

Fibromul ameloblastic apare de obicei înainte de 20 de ani, localizîndu-se mai frecvent la nivelul mandibulei în regiunea molară și premolară. *Microscopic,* este format din trabecule sau insule epiteliale,

Scanned with OKEN Scanner

care au la margine un strat de celule cubice sau prismatice, iar spre centru cîteva celule ce amintesc reticulul stelat. Seamănă bine cu un odontom complex, în perioada de formare.

Tumoarea odontogenă epitelială calcificată este tumoare rară, care apare între 20—60 de ani, cu comportament invaziv local și recidive frecvente după extirpare. Se localizează frecvent la nivelul mandibulei, în regiunea molară sau premolară, de obicei în relație cu un dinte inclus. Poate evolua, rareori, spre interiorul osului, ocupînd patul dentar. *Microscopic*, tumoarea este alcătuită dintr-o proliferare de celule poliedrice, cu pleomorfism nuclear, dispusă într-o stromă săracă. Unele celule au tendință la degenerescență cu formarea unui material eozinofil, de tipul amiloidului, care, prin distrugerea celulelor, ajunge extracelular și uneori se calcifică.

Dentinomul este o tumoare rară, constituită dintr-un epiteliu odontogen și dintr-un țesut conjunctiv imatur, în care se formează dentină displazică. *Microscopic*, seamănă cu unele forme de fibrom ameloblastic, fiind alcătuit din trabecule subțiri de celule cubice, într-o stromă conjunctivă asemănătoare celei din papila dentară. În această stromă se văd depozite de dentină displazică.

Odontoamele sînt tumori de natură hemartomatoasă ce apar la tineri, constituind aproximativ 1% din tumorile odontogene. Cele mai importante variante sînt: odontomul complex, odontomul compus și odontomul ameloblastic.

Odontomul complex apare mai frecvent la femei, în regiunea molară și premolară a mandibulei, fiind alcătuit dintr-o asociere dezordonată de țesuturi dentare: smalț, dentină, cement, slab diferențiat și cu grad redus de mineralizare. Poate semăna, *microscopic*, cu fibromul ameloblastic.

Odontomul compus se localizează mai frecvent în regiunea anterioară a maxilarului superior și se deosebește de odontomul complex prin structuri dentare ce formează mici dinți de formă neregulată. Într-un odontom compus, se pot găsi pînă la 2000 de asemenea dinți.

Odontomul ameloblastic este mult mai rar, fiind constituit din țesuturi dentare (smalț, dentină, cement) și dintr-o componentă epitelială ameloblastomatoasă. Deși benign, invadează local și recidivează după extirpare.

Cementoamele sînt tumori rare, alcătuite din cement sau pseudocement și dintr-o stromă conjunctivă fibrocelulară. Aceste tumori constituie un grup complex și eterogen, în care diferitele tipuri au caracter slab definit, după unii autori fiind vorba despre leziuni care nu sînt în relație unele cu altele. Între formele mai bine conturate se descriu: cementoblastomul benign, fibromul cementifiant, displazia periapicală a cementului și cementomul gigant.

Cementoblastomul benign apare mai frecvent la bărbații tineri, înainte de 25 de ani, localizat de obicei la mandibulă, în jurul rădăcinii unui premolar sau molar, cu care poate să fuzioneze. *Microscopic*, în zona centrală, bine mineralizată, celulele sînt rare, fiind prezente numeroase linii de eroziune, care seamănă cu cele din boala Paget. La marginea tumorii, ariile nemineralizate sînt alcătuite dintr-un țesut conjunctiv vascular lax, cu osteoclaste și celule mononucleate mari. Tumoarea nu recidivează după extirpare.

Fibromul cementifiant apare la persoanele în vîrstă, de obicei la nivelul mandibulei. *Microscopic*, în primele stadii, tumoarea este alcătuită dintr-un țesut celular fibroblastic, în care se depune treptat

Scanned with OKEN Scanner

un pseudocement, puternic calcificat, bazofil.

Displazia periapicală a cementului afectează mai des femeile de vîrstă medie, fiind localizată la nivelul mandibulei, în zona incisivilor şi afectînd concomitent mai mulţi dinţi. *Microscopic,* aspectul este acela al unui ţesut fibroblastic, conţinînd cantităţi crescute de substanţă pseudocementară, traversată din loc în loc de trabecule osoase spongioase.

Cementomul gigant (cementoamele familiale multiple) apare mai des la femeile de vîrstă mijlocie, de obicei în localizare multiplă, putînd determina o hipertrofie a maxilarului. *Microscopic,* se observă mase lobulate de cement dens, puternic calcificat şi acelular.

Mixomul şi *fibromul odontogenic* sînt două tumori ce survin de obicei între 20—30 de ani, localizîndu-se cu aceeaşi frecvenţă la ambele maxilare. Tumorile cresc lent, ducînd treptat la deformări faciale. Se crede că iau naştere din papila dentară a unui folicul dentar, *microscopic,* în proliferarea mixomatoasă sau fibromatoasă caracteristică, apărînd grupuri de celule epiteliale, din resturile epiteliale Malassez.

Carcinoamele odontogene pot îmbrăca morfopatologic şi histogenetic diferite aspecte: ameloblastomul malign, carcinomul intraosos primitiv, carcinoame cu origine într-un chist odontogen.

Ameloblastomul malign sau *carcinomul ameloblastic.* Spre deosebire de cazurile obişnuite de ameloblastom, care sînt invazive local, dar nu dau metastaze, există cazuri rare, în care apar metastaze la distanţă de tumoarea maxilară şi care au structura ameloblastomatoasă. Aceste cazuri justifică denumirea de ameloblastom malign.

Carcinomul intraosos primitiv are *microscopic* aspectul unui carcinom pavimentos spinocelular, despre care se crede că ia naştere din resturi ale epiteliului odontogen. Uneori, în tumoare se găsesc arii ce amintesc structura unui ameloblastom malign. În fiecare caz, se pune problema diagnosticului diferenţial cu un carcinom mucoepidermoid intraosos de glandă salivară neterotopică şi cu un carcinom provenit dintr-un chist odontogen preexistent.

Carcinoamele cu origine într-un chist odontogen. Malignizarea unui chist odontogen cheratinizat este rară, dar posibilă. Dintre diferitele tipuri de chiste, chistul dentiger şi chistul odontogen calcificat, se asociază uneori cu o proliferare malignă carcinomatoasă.

Fibrosarcomul ameloblastic este o tumoare rară, ce debutează ca un fibrom ameloblastic, care recidivează după extirpare, dar cu fiecare recidivă, componenta mezenchimatoasă devine mai nediferenţiată şi atipică, sarcomatoasă, în timp ce componenta epitelială este tot mai slab reprezentată şi eventual, dispare. Malignitatea tumorii este numai locală, deoarece, în cazurile observate, nu s-au descris metastaze la distanţă.

Odontosarcomul ameloblastic este o tumoare foarte rară, asemănătoare, *microscopic,* fibrosarcomului ameloblastic, dar care formează, sub influenţa inductivă a epiteliului odontogen, mari cantităţi de dentină şi smalţ displazice.

10.1.3.5.2. TUMORILE DE ORIGINE NEDENTARĂ

Aceste tumori îşi au, de obicei, originea în ţesutul osos sau în ţesutul reticulohistiocitar medular al oaselor maxilare. Dintre tumorile benigne, pot apare: *osteomul osteoid, fibromul, condromul, mixomul, hemangiomul* şi respectiv, *osteosarcomul, condrosarcomul, fibrosarcomul, limfoamele maligne,* în special *limfomul Burkitt, mielomul multiplu*

Scanned with OKEN Scanner

și *sarcomul Ewing*, dintre tumorile maligne.

Morfopatologic, aceste tumori nu diferă de cele întîlnite în alte regiuni ale organismului, avînd caracterele macro- și microscopice studiate în morfopatologia generală.

Tumoarea cu celule gigante merită o mențione aparte. La nivelul oaselor maxilare se pot întîlni, uneori, proliferări tisulare în care, *microscopic*, se găsesc numeroase celule gigante multinucleate. Unele dintre aceste cazuri prezintă caractere morfoclinice clare, care permit încadrarea în boala Paget, boala Recklinghausen, displazia fibroasă a oaselor, sau granulomul reparator central cu celule gigante, care este o leziune asemănătoare granulomului periferic cu celule gigante, dar situată profund, la nivelul oaselor maxilare. După excluderea tuturor acestor entități, rămîne un grup restrîns de cazuri, în care proliferarea reprezintă realmente o tumoare. În aceste cazuri, părerile din literatură se grupează în jurul a două ipoteze: a. aceste proliferări reprezintă un tip aparte de tumoare, cu variante benigne și maligne, și b. aceste proliferări sînt în realitate o formă de sarcom osteogenic.

Tumoarea neuroectodermală a sugarului. Considerată inițial o tumoare odontogenă a maxilarelor și denumită în consecință melanoameloblastom, această tumoare pare a-și avea originea în celulele ce derivă din creasta neurală. Apare în regiunile anterioare ale maxilarului superior la copiii sub un an, avînd, de obicei, aspectul *macroscopic* al unui *epulis*, pigmentat sau nu. Uneori se poate localiza în interiorul osului, ducînd la distrucții osoase și la deplasarea dinților în curs de dezvoltare. *Microscopic*, tumoarea este formată din două tipuri celulare: celule pseudoepiteliale, dispuse în trabecule sau în structuri pseudocanaliculare, și celule mici pseudolimfoidale ce se găsesc adesea în interiorul pseudocanaliculilor. Aceste două tipuri celulare, proliferează într-o stromă fibroasă celulară și pot conține cantități variabile de pigment melanic. Comportamentul tumorii este benign.

Tumorile metastatice, la nivelul maxilarelor sînt rare. Ele apar, de obicei, la nivelul corpului mandibular, în special în regiunea molară. Pot metastaza la nivelul maxilarelor: *carcinomul mamar, pulmonar, prostatic, renal, tiroidian* etc.

10.1.4. PATOLOGIA GLANDELOR SALIVARE

10.1.4.1. MALFORMAȚIILE GLANDELOR SALIVARE

Tulburările de dezvoltare ale glandelor salivare sînt rare.

Aplazia, sau lipsa de dezvoltare congenitală a glandelor, interesează, de obicei, unul sau mai mulți lobi ai unei glande. Mai rar, poate lipsi o glandă salivară în întregime, fie unilateral, fie bilateral. Sînt descrise cazuri rare, în care au lipsit concomitent toate glandele salivare majore.

Atrezia unuia sau a mai multor canale glandulare principale poate fi o cauză de xerostomie.

10.1.4.2. MODIFICĂRILE DISTROFICE LA NIVELUL GLANDELOR SALIVARE

Sialolitiaza. Ca la orice glandă cu secreție externă, la nivelul glandelor salivare sau mai des în canalele excretoare ale acestora, pot apare calculi, numiți *sialoliți*. Printre fac-

Scanned with OKEN Scanner

torii favorizanți ai litiazei salivare menționăm stagnarea secreției salivare, modificări ale compoziției fizico-chimice a salivei și prezența unui nucleu de precipitare.

Boala apare la adulții de vîrstă medie, localizîndu-se, în 60—70% din cazuri, la nivelul canalului excretor al glandei submandibulare, care este mai lung și sinuos, secreția acestei glande fiind mai bogată în mucus și deci mai vîscoasă decît a celorlalte glande salivare. Canalul Stenon este sediul unei litiaze salivare în aproximativ 20% din cazuri, în timp ce în canalul excretor al glandei sublinguale, calculii apar în 10% din cazuri. Calculii pot fi unici sau multipli, de dimensiuni de la cîțiva milimetri la peste 2 cm, de formă ovoidă, cilindrică sau neregulată, de culoare albicioasă, gălbuie sau roșcată, friabili sau duri la palpare. Din punct de vedere chimic, predomină fosfații de calciu, 75%, și carbonații de calciu, 10%; componentele organice: mucină, colesterol etc., fiind în proporție redusă. Prezența sialolitiazei determină anumite modificări la nivelul glandei afectate. Sistemul de canale din interiorul glandei și canalul excretor, în amonte de obstacol, se dilată mult, luînd uneori aspecte chistice. Epiteliul canalicular poate prezenta necroze și descuamări, metaplazie pavimentoasă sau hiperplazii papilifere spre interiorul dilatărilor chistice. Stagnarea salivei favorizează infectarea glandei salivare respective cu microbi din cavitatea bucală, ce urcă de-a lungul canalului excretor, determinînd, după caz, sialadenite acute sau cronice. În timp, se produce fie o scleratrofie a glandei, fie o atrofie cu înlocuirea grăsoasă a acinilor glandulari.

Sialozele. Într-o serie de tulburări metabolice generale, glandele salivare, în special parotidele și submandibularele, reacționează prin mărire în volum. Substratul acesteia este, inițial, o hipertrofie a celulelor acinoase iar, mai tîrziu, o înlocuire a parenchimului glandular cu grăsime. Lipsesc modificările inflamatorii sau tumorale, mărirea în volum, fiind adeseori clinic asimptomatică. Asemenea modificări au fost observate în cazurile de malnutriție gravă și în ciroza hepatică Laënnec, în care se asociază de obicei alcoolismul cu malnutriția. Modificări similare apar frecvent la bolnavii cu diabet zaharat, uneori cu mult înainte de modificările biochimice sanguine. În mucoviscidoză se observă, în peste 90% din cazuri, mărirea de volum a glandelor submandibulare. Măriri ale glandelor salivare, s-au mai descris premenstrual, în sarcină, în lactație și menopauză, precum și în unele cazuri în care s-a administrat iod pentru un hipotiroidism.

10.1.4.3. INFLAMAȚIILE GLANDELOR SALIVARE

Procesele inflamatorii localizate la nivelul glandelor salivare se numesc *sialadenite* sau *salivite*, în timp ce inflamațiile canalelor excretorii glandulare primesc numele de *sialangite*. Sialadenitele apar de obicei secundar, în cursul altor procese inflamatorii din organism, uneori însă, se pot dezvolta inflamații cantonate exclusiv la nivelul glandelor salivare ca sialadenite primare. Afectarea glandelor salivare se realizează cel mai frecvent pe cale canaliculară și mai rar pe cale sanguină ori limfatică, de la focare inflamatorii de vecinătate. Sialadenita apare cel mai frecvent la nivelul glandei parotide, urmată de glanda submandibulară și glanda sublinguală.

10.1.4.3.1. SIALADENITE ACUTE BACTERIENE

Cea mai frecventă formă morfopatologică de sialadenită acută bacteriană, este cea purulentă, localizată de obicei la nivelul glandei parotide.

Scanned with OKEN Scanner

Parotidita acută purulentă este de regulă o sialadenită secundară, fie în urma unei diseminări septicemice, fie ca urmare a unei infecții propagate canalicular. Glandele se măresc în volum, sînt dureroase, tegumentele supraiacente sînt calde și hiperemice. Apare un edem inflamator ce se extinde la față și la gît. La presiunea canalului Stenon se scurge puroi. *Microscopic*, procesul trece printr-o scurtă perioadă catarală, pentru ca apoi să ia aspectul caracteristic al unei inflamații purulente, cu colecții de neutrofile, fie circumscrise în forma abcedată, fie dispusă difuz în forma flegmonoasă. Uneori, necrozele produse în cadrul procesului inflamator sînt foarte extinse, fapt ce justifică folosirea termenului de *parotidită gangrenoasă*. În evoluție se pot produce fistule la tegumente, difuziunea spre spațiile perifaringiene și de aici spre mediastin și baza craniului sau tromboza sinusurilor durei mater etc. Sub tratament, procesul se poate vindeca prin fibroză, mortalitatea depășește însă 30% din cazuri.

Sialadenite acute virotice. Glandele salivare pot fi afectate în cursul unor boli virotice, dintre care cele mai frecvente sînt parotidita epidemică și boala incluziilor citomegalice.

În *boala incluziilor citomegalice*, produsă de un virus care, morfologic, este asemănător celui herpetic, celulele lezate sînt mărite în volum avînd aproximativ 30 de microni, iar nucleul este și el mărit, fapt pentru care raportul nucleocitoplasmatic rămîne normal. În nucleu, uneori și în citoplasmă, apare o incluzie eozinofilă-virotică, înconjurată de un halou clar.

Parotidita epidemică este tratată la capitolul bolilor infecto-contagioase.

10.1.4.3.2. SIALADENITE CRONICE NESPECIFICE

Iau naștere, de obicei, prin cronicizarea sialadenitelor acute. Localizarea mai frecventă este la parotidă și submandibulară. Are loc o distrugere treptată a acinilor glandulari, în special a celor seroși și înlocuirea lor prin țesut conjunctiv sau prin țesut adipos. Uneori, proliferarea de țesut conjunctiv este atît de abundentă, încît glanda se mărește pseudotumoral, fiind foarte dură la palpare, numită și sialadenită indurativă sau tumoare Küttner. În interstițiile glandulare se găsesc infiltrate inflamatorii limfoplasmocitare, uneori cu formare de foliculi limfoizi și chiar cu centri germinativi, constituind *sialadenita limfonodulară*. Alteori, ca reacție la secreția salivară ajunsă în interstiții prin dezorganizarea acinilor glandulari, apar, în special la nivelul glandei sublinguale, granuloame de corp străin. La nivelul ductelor glandulare, epiteliul se metaplaziază pavimentos, pe traiectul lor apar stenoze și dilatări, ce favorizează stagnarea secrețiilor și producerea de microcalculi, alteori se produc fenomene regenerative, care pot lua proporții pseudoadenomatoase.

10.1.4.3.3. SIALADENITELE SPECIFICE

Sînt foarte rare. Între ele se remarcă tuberculoza, sifilisul și sarcoidoza.

10.1.4.3.4. SINDROAME CLINICE CU INTERESAREA GLANDELOR SALIVARE

Interstițiul glandelor salivare este bogat în țesut limfoid, care reacționează atît în boli locale ale glandelor salivare: sialadenita limfonodulară, adenolimfom, cît și în unele boli generale: infecții virotice, boli alergoimunitare etc.

Scanned with OKEN Scanner

Sindromul Sjögren constă din apariția concomitentă, de regulă la femei în menopauză, a unor inflamații cronice catarale atrofice, de tipul conjunctivitei, faringolaringotraheobronșitei, rinitei, stomatitei, gastritei, însoțite de mărirea de volum a glandelor salivare, în special a parotidelor și, xerostomie. Bolnavii au arsuri oculare, ochii sînt roșii, uscați, datorită lipsei de secreție lacrimală. Prezintă, de asemenea, disfagie și disfonie. La nivelul cavității bucale, alături de xerostomie, se găsesc modificări atrofice ale mucoasei bucale, iar cariile sînt foarte frecvente.

Sindromul pare a se produce printr-un mecanism imunopatologic de tipul celui din bolile autoimune. Distrucțiile ductelor glandulare pun în libertate antigeni ce vor veni în contact cu țesutul limfoid din vecinătate, ceea ce duce la producerea de autoanticorpi, care, fiind îndreptați contra epiteliilor ductulare, vor accentua distrucțiile, închizînd cercul vicios. Argumente în favoarea acestei teorii sînt asocierea frecventă a sindromului cu alte procese patologice, recunoscute a se produce prin mecanisme imunopatologice ca: artrita reumatoidă, lupusul eritematos diseminat, sclerodermia, tiroidita Hashimoto etc.; demonstrarea la bolnave a autoanticorpilor împotriva epiteliilor ductelor glandulare și realizarea unei boli experimentale similare, la șoarece, prin mecanism autoimun.

Modificările *microscopice* la nivelul glandelor salivare sînt cunoscute de mult timp și apar în literatură sub denumiri variate: leziune limfoepitelială benignă, (fig. 372) sialadenită mioepitelială etc. Inițial, se produce un infiltrat cu celule mononucleare, în principal limfocite, în jurul ductelor glandulare. Mai tîrziu, pot apare limfocite mari, plasmocite și chiar celule reticulare, infiltratul putînd înlocui complet țesutul glandular. În acest infiltrat difuz, se găsesc din loc în loc, insule de celule mioepiteliale, rezultate din proliferarea unor celule rămase după distrugerea ductelor glandulare. Uneori, în centrul insulelor se găsește un material PAS pozitiv, interpretat fie ca resturi de secreție glandulară, fie ca secreție de imunoglobuline. La nivelul glandelor afectate pot apare treptat focare de fibroză cicatricială. Modificări *microscopice* similare apar la nivelul glandelor lacrimale, ca și în glandele salivare minore de la buze și palat.

Sindromul Heerfordt sau febra uveoparotidă apare mai frecvent între 20—30 de ani, de obicei la femei, și este constituit din uveită, uneori iridociclită și nevrită optică, mărirea în volum a parotidelor, paralizie facială și febră. Afectarea parotidelor este, de obicei, bilaterală, fermă, nodulară și nedureroasă. *Microscopic*, apar leziuni tipice de *sarcoidoză*. Acest sindrom apare la aproximativ 10% din bolnavii cu sarcoidoză, putînd fi prezentă o afectare similară a glandelor lacrimale.

Sindromul Mikulicz constă din tumefierea concomitentă a glandelor parotide și lacrimale. Substratul morfopatologic este variat: leziuni corespunzătoare sindroamelor Sjögren sau Heerfordt, limfoame maligne, infiltrate leucemice etc.

10.1.4.4. CHISTELE GLANDELOR SALIVARE

La nivelul glandelor salivare pot apare: chistul adevărat, ranula și mucocelul sau chistul superficial de retenție.

Chistul adevărat se localizează la nivelul parotidei sau submandibulare avînd pînă la 1 cm diametru. *Microscopic*, este alcătuit dintr-un perete conjunctiv, tapetat la interior de un epiteliu pavimentos pluristratificat.

Ranula este un chist de retenție, localizat în planșeul bucal, în relație cu canalul excretor al glandei

Scanned with OKEN Scanner

submandibulare sau sublinguale. Poate fi situată superficial sau profund. Cînd crește superficial, sublingual apare o formațiune chistică de culoare albăstruie, care, împreună cu limba, simulează o mică broscuță, de unde și denumirea de ranulă. *Microscopic*, peretele chistului este alcătuit din țesut conjunctiv, tapetat de obicei la interior de un epiteliu, fapt ce plasează ranula între chistele adevărate.

Mucocelul sau *chistul de retenție* se localizează mai frecvent la nivelul buzei inferioare, în 45% din cazuri, sau sub vîrful limbii, sub denumirea de chist Blandin-Nuhn, avînd mai ales o cauză traumatică. Alteori, obstrucția canalului excretor este realizată prin sialoliți sau prin cicatrici. Retenția secreției salivare și difuzarea ei în țesuturile glandulare vecine, determină apariția unei cavități plină cu mucus și macrofage, care au fagocitat mucus, mărginită de un țesut de granulație. Lipsa unui tapet epitelial în jurul cavității, plasează mucocelul între pseudochiste. Glanda salivară, în jurul mucocelului, prezintă un infiltrat inflamator interstițial, precum și ducte glandulare dilatate și pline cu secreție.

10.1.4.5. TUMORILE GLANDELOR SALIVARE

10.1.4.5.1. TUMORILE EPITELIALE BENIGNE ȘI MALIGNE

Adenoamele sînt tumori benigne ale țesutului epitelial glandular. Dacă exereza chirurgicală nu este completă, ele recidivează frecvent și unele pot deveni maligne. Adenoamele se pot împărți în două grupe: *pleomorfe* și *simple*.

Tumoarea mixtă sau *adenomul pleomorf* este cea mai frecventă tumoare a glandelor salivare majore, atingînd un procent de 60%, și a celor minore, 50%. Apare între 40—60 de ani, de obicei la parotidă, în 80—90% din cazuri, submandibulară și foarte rar la sublinguală. Femeile fac ceva mai frecvent această tumoare decît bărbații. *Macroscopic* se prezintă sub forma unui nodul unic, rareori multiplu, de 2—5 cm, ferm, rotund și neted. Tumoarea nu prezintă capsulă, motiv pentru care recidivează după ablație incompletă, cînd, de obicei, se prezintă sub formă multiloculară. Uneori, poate crește la dimensiuni foarte mari, ulcerînd planurile cutanate. Pe secțiune, tumoarea are o culoare cenușie-albicioasă sau gălbuie, zonele de cartilaj avînd o culoare albastră. Rareori apar formațiuni chistice sau hemoragice. Aspectul *microscopic* este variat, atît în cadrul aceleiași tumori, cît și de la o tumoare la alta. Există două componente: epitelială și mezenchimatoasă stromală. Componenta epitelială, care constituie de fapt proliferarea tumorală, se poate prezenta sub forma unor plăji de celule mioepiteliale poligonale sau fuziforme, eozinofile, sugerînd pe alocuri fibre musculare netede, a unor structuri epiteliale pavimentoase la 25% din cazuri și a unor formațiuni pseudoglandulare, amintind cilindromul ori a unor canale glandulare tapetate cu unul sau două straturi de celule epiteliale cubice sau cilindrice. Lumenul acestora este ocupat fie de mucus produs de celulele epiteliale, fie de o substanță mucoidă considerată, fie de origine mezenchimatoasă, fie produsă de celulele mioepiteliale. Această substanță cu aspect mucoid, alteori cu aspect hialin, infiltrează stroma tumorii, care astfel „remaniată", seamănă, în anumite arii, cu un țesut mixomatos, prezent în 90% din cazuri, cu un țesut cartilaginos în peste 50% din cazuri, sau osos. Rareori, apar insule cartilaginoase sau osoase adevărate. Proporția dintre componenta epitelială și cea mezenchimatoasă este variată, existînd tumori în care se demonstrează cu

Scanned with OKEN Scanner

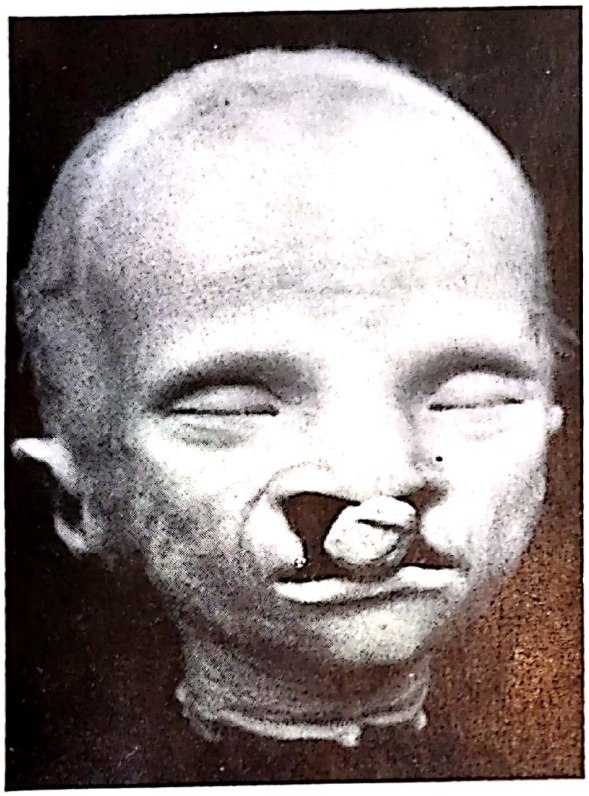

Fig. 364. Buză de iepure cu fisură bilaterală

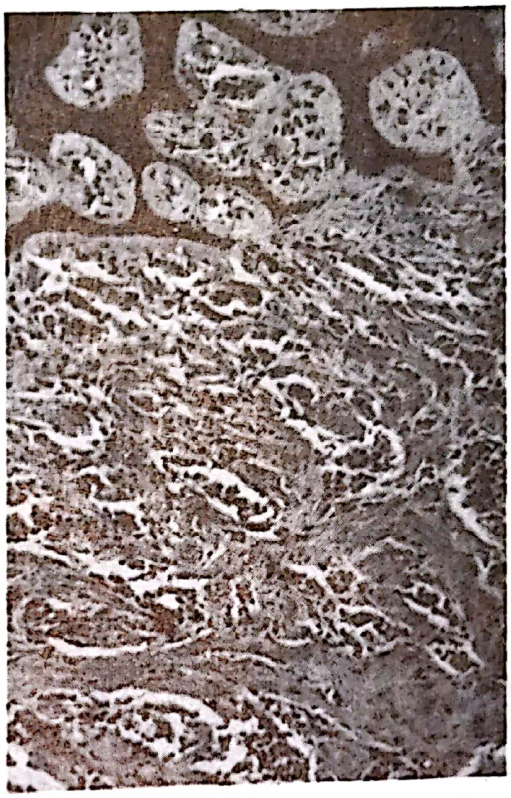

Fig. 365. Epulidă fibromatoasă. 280×

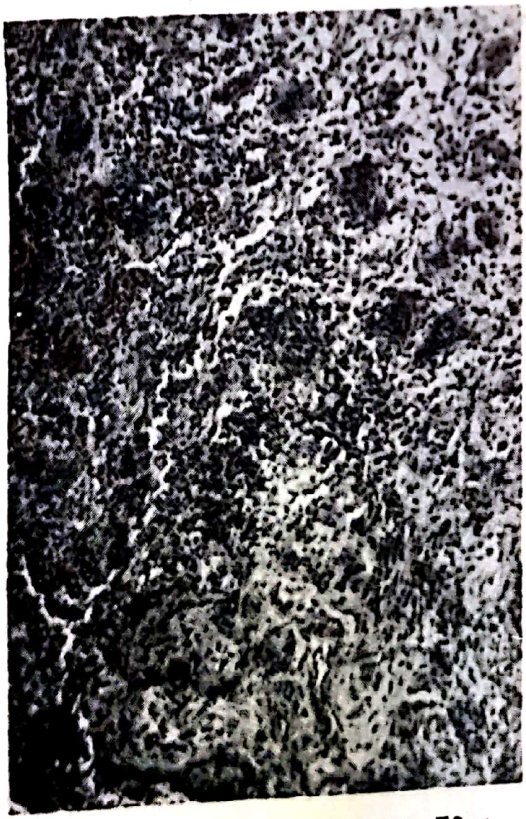

Fig. 366. Epulidă angiomatoasă. 70×

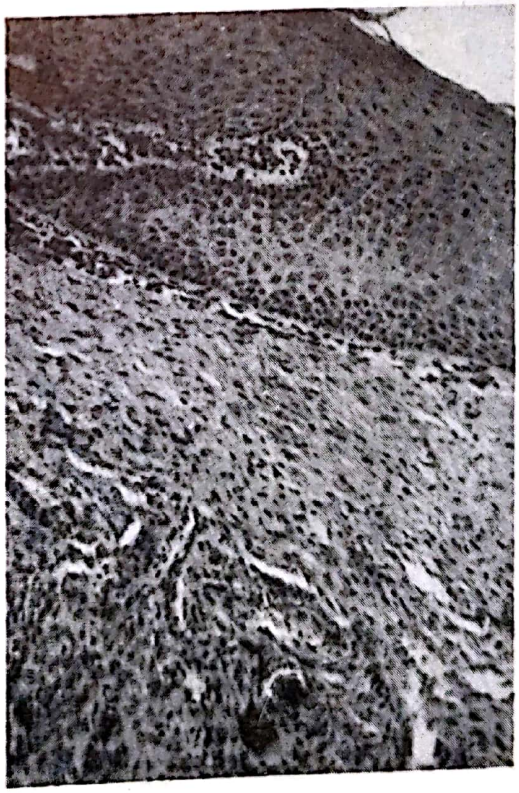

Fig. 367. Tumoare cu mieloplaxe a cavității bucale. 280×

Scanned with OKEN Scanner

Fig. 368. Epulidă granulativă. 280×

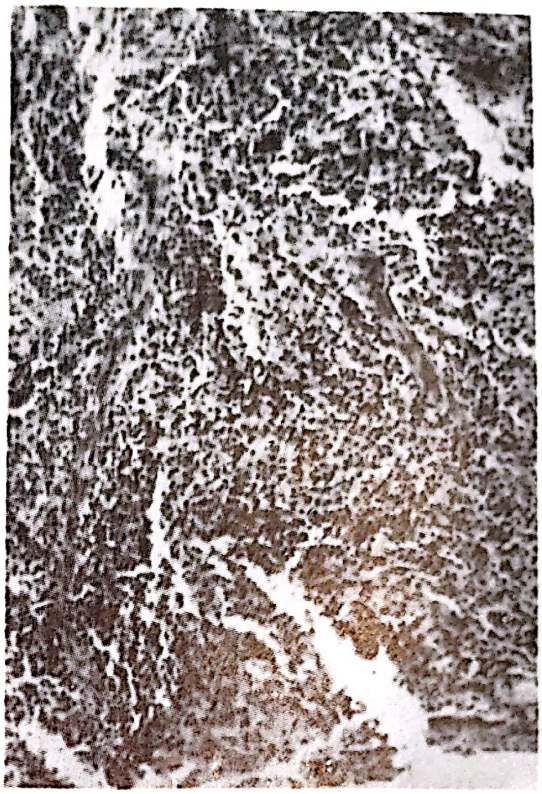

Fig. 370. Peretéle unui granulom dentar. 70×

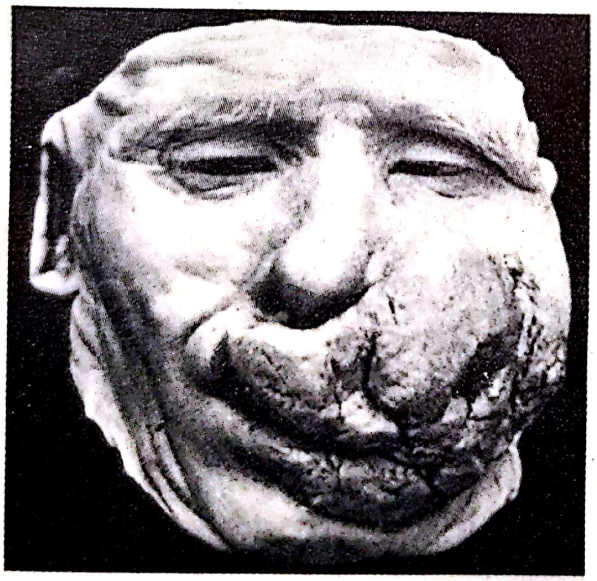

Fig. 369. Cancer al buzei.

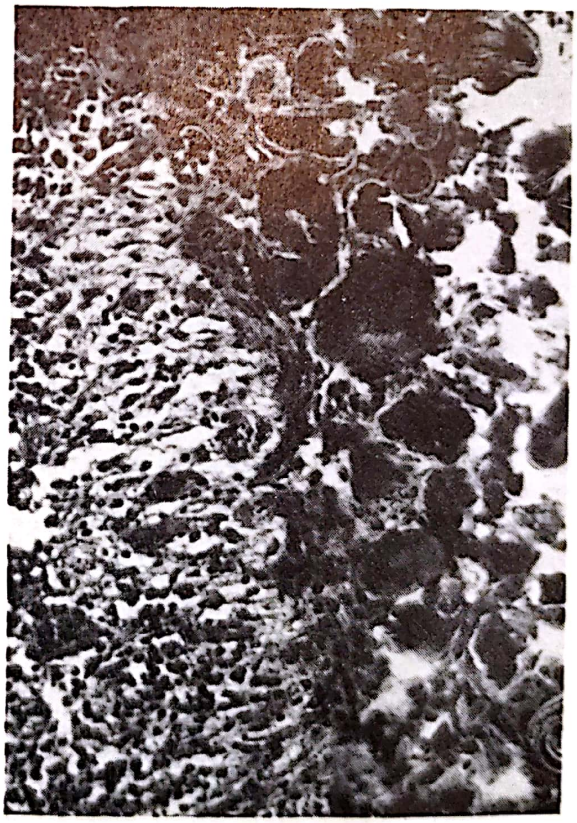

Fig. 371. Granulom dentar apical cu corpi hialini. 280×

Scanned with OKEN Scanner

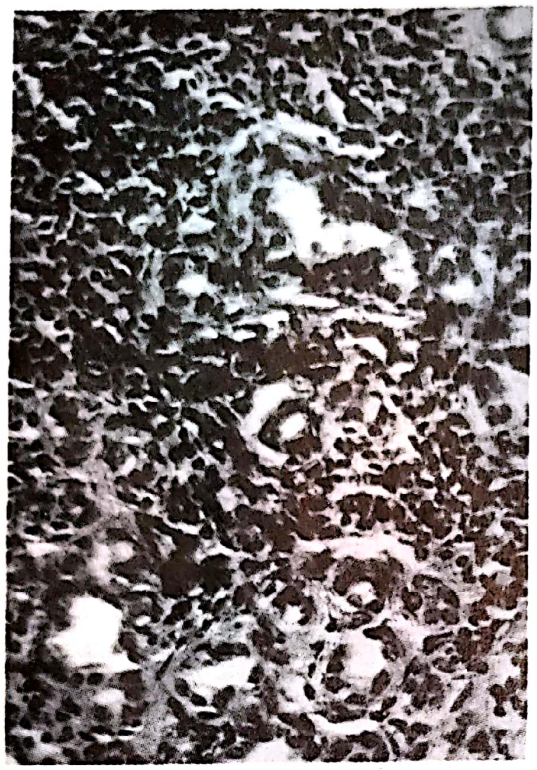

Fig. 372. Sindromul Mikulicz în glandele salivare : infiltrat limfoidal interstițial și atrofia acinilor glandulari. 400×

Fig. 373. Tumoarea limfoepitelială benignă Warthin a glandelor salivare. 400×

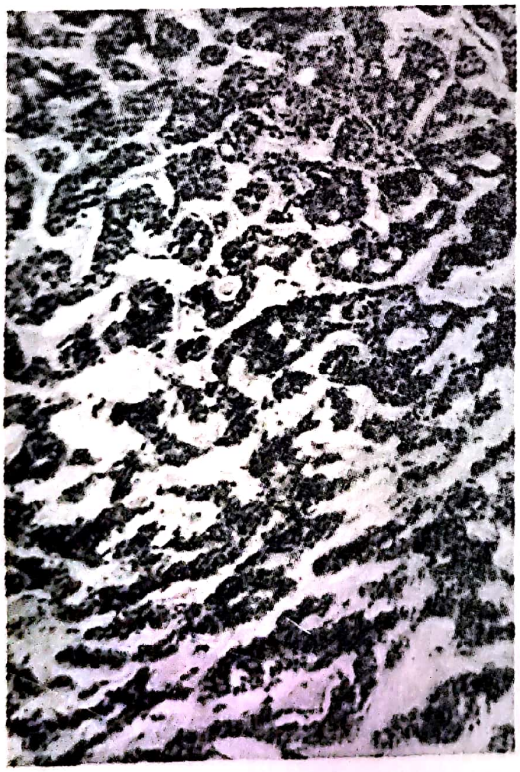

Fig. 374. Carcinom adeno-chistic salivar. 280×

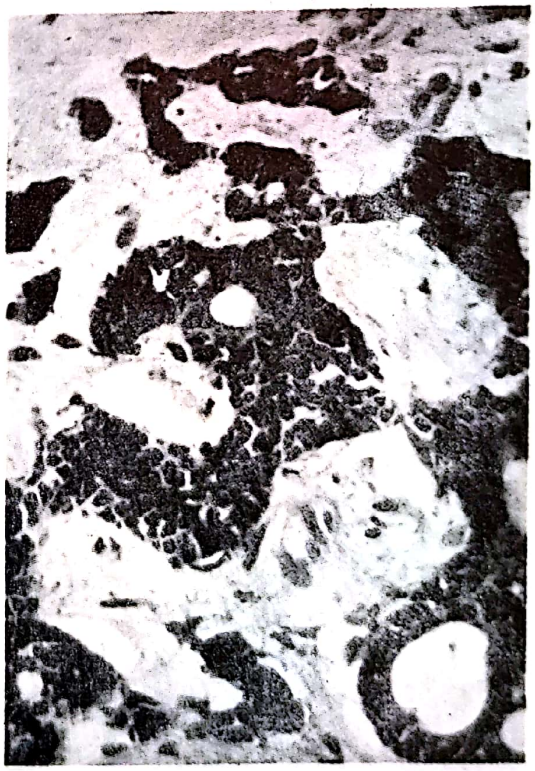

Fig. 375. Detaliu de carcinom adeno-chistic salivar. 400×

Scanned with OKEN Scanner

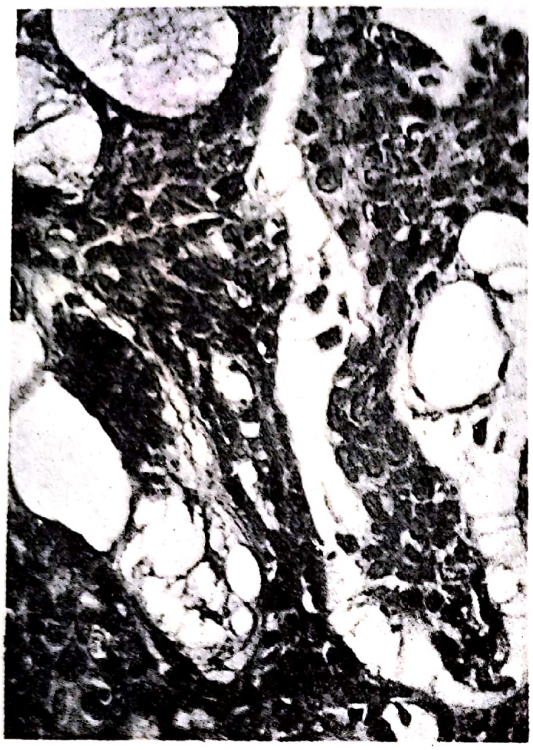

Fig. 376. Carcinom muco-epidermoid al glandelor salivare. 400×

Fig. 377. Cancer vegetant al esofagului.

Fig. 378. Timom cu celule fuziforme. 140×

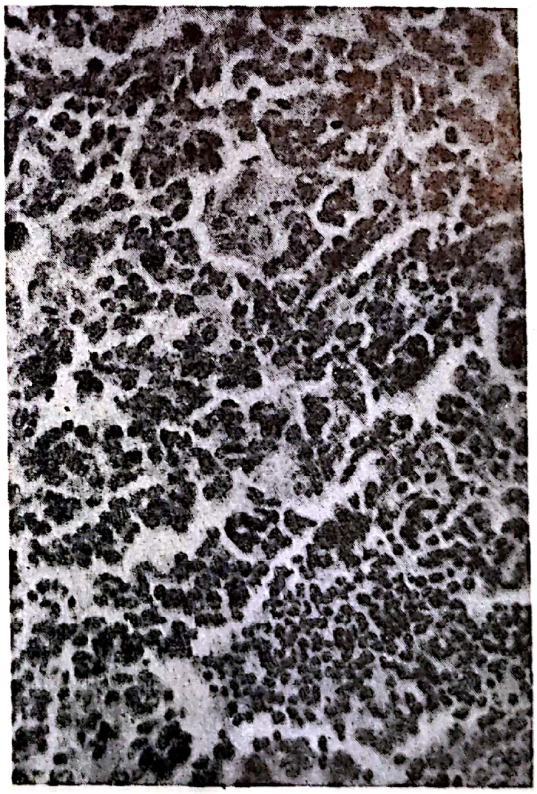

Fig. 379. Detaliu din fig. 378. 280×

Scanned with OKEN Scanner

greutate cîteva insule epiteliale, în timp ce în altele, componenta mezenchimatoasă este slab reprezentată. Proliferarea tumorală pare a avea originea histogenetică în celulele ductelor intercalare. Părerile asupra posibilităților de malignizare ale acestei tumori sînt împărțite. În partea generală sînt făcute referiri asupra condițiilor accepțiunii denumirii de tumoare mixtă a glandelor salivare sau de adenom pleomorf.

Adenoamele simple sînt proliferări benigne ale structurilor epiteliale glandulare, lipsite însă de ariile mezenchimatoase remaniate, caracteristice tumorilor „mixte". Pot apare numeroase tipuri de adenoame: tubulare, alveolare, trabeculare, chistice, chisticopapilifere etc. Rareori pot apare adenoame cu celule clare sau cu celule cu diferențiere sebacee, ca limfoadenomul sebaceu. Două tipuri de adenoame au individualitate morfopatologică și clinică: adenolimfomul și adenomul oxifil.

Adenolimfomul sau *tumoarea Warthin* este benignă dar rară, reprezentînd 2—6% din adenoame, localizată de obicei la porțiunea inferioară a parotidei, în dreptul unghiului mandibulei, unilateral sau bilateral în 7% din cazuri. Adenolimfomul apare între 40—70 de ani, mai frecvent la bărbați, iar 80% din cazuri, din incluzii heterotopice de glandă salivară în ganglionii perisau intraparotidieni. *Microscopic*, adenolimfomul prezintă două componente: una epitelială, sub formă de tubi și spații chistice neregulate, care pot prezenta spre interior papile. Acestea sînt tapetate spre interior de un strat de celule cilindrice, cu citoplasma acidofilă, granulară, iar spre exterior de un al doilea strat de celule cubice, o membrană bazală, separă aceste două straturi de celule epiteliale, de stroma conjunctivo-vasculară a tumorii; a doua componentă este stroma puternic infiltrată cu celule limfoide dispuse în foliculi, ce prezintă centri germinativi. Se descriu și variante maligne ale acestei tumori (fig. 373).

Adenomul oxifil sau *oncocitomul* este o tumoare benignă mai rară, ce apare de obicei la nivelul parotidei, ceva mai frecvent la femei, între 50—80 de ani. Este alcătuit din celule mari, cu citoplasma granulată acidofil — oxifil, celule denumite oncocite, ce apar normal la persoanele în vîrstă la nivelul glandelor salivare, tractului respirator, mamelei, glandelor endocrine, ficatului, testicului etc. Oncocitele sînt dispuse strîns în șiruri, simulînd structura ficatului sau corticosuprarenalei, sau în insule. Stroma tumorii este săracă și infiltrată cu celule limfoide. Rareori au fost descrise variante maligne ale acestei tumori.

10.1.4.5.2. TUMORILE MUCOEPIDERMOIDE

Sînt clasate în această categorie, un grup de tumori care, din punct de vedere *microscopic*, prezintă trei tipuri celulare: celule epiteliale pavimentoase, celule mucipare și celule intermediare. Inițial, ele au fost împărțite în variante benigne și variante maligne, dar la unele, malignitatea este foarte redusă, invadînd local și dînd extrem de rar metastaze, în timp ce altele, sînt foarte maligne, invadînd local nervul facial și dînd metastaze pulmonare, cerebrale și osoase. În aceste cazuri, numai 25% din bolnavi supraviețuiesc 5 ani. Localizarea predilectă este la nivelul parotidei, uneori și în corpul mandibulei dacă există o glandă heterotopică, fiind mai des afectate femeile între 40—50 de ani.

Macroscopic, tumorile mucoepidermoide, cu malignitate redusă seamănă cu adenomul pleomorf. Variantele maligne nu sînt bine delimitate, nu au capsulă și foarte rar prezintă, pe secțiune, spații chistice. *Microscopic*, proporția dintre cele trei tipuri celulare este variată. Cînd

Scanned with OKEN Scanner

predomină celulele pavimentoase, tumoarea este mai compactă, proliferarea fiind în grămezi, cordoane sau mase pluristratificate, așezate sub epiteliul mucosecretor. Cheratinizarea acestor celule este rară. În general, acest tip de tumori corespunde variantelor mai maligne. În alte cazuri, predomină celulele mucipare, aspectul microscopic fiind acela al unor spații chistice, cu conținut mucos, mărginite de aceste celule. De regulă, acestea sînt variantele mai puțin maligne (fig. 374).

Originea histogenetică a acestor tumori se consideră a fi în canalele excretoare ale glandelor salivare.

10.1.4.5.3. TUMORILE CU CELULE ACINOASE

Sînt tumori rare, aproximativ 2,3% din tumorile glandelor salivare majore, care apar de obicei la parotidă, mai frecvent la femei, între 30—40 de ani. *Microscopic,* apar două tipuri de celule: *granulare* și *clare.*

Celulele granulare sînt rotunjite sau poliedrice, cu granulații bazofile în citoplasmă și cu nuclei mici, hipercromi, plasați excentric. Ultrastructural, aceste celule seamănă cu celulele seroase ale acinilor glandulari normali. Tumoarea poate fi formată exclusiv din astfel de celule, iar în alte cazuri, amestecate cu un număr redus de celule clare. Sînt și cazuri cînd predomină celulele clare sau alcătuiesc singure proliferarea tumorală, în aproximativ 10% din cazuri. Citoplasma lor este clară, datorită acumulării marginale a ribozomilor liberi. După fixarea în formol, nu conțin apă, grăsimi, glicogen sau mucus. Dispoziția celulelor este pseudoglandulară, chistică sau papilară, tumoarea fiind foarte asemănătoare hipernefromului.

Ca și tumorile mucoepidermoide, tumorile cu celule acinoase se comportă biologic variat: de la *variante benigne,* cu creștere lentă locală, la *variante maligne,* ce dau metastaze, existînd toate posibilitățile intermediare. Criteriile histopatologice în aprecierea comportamentului unei asemenea tumori sînt relative.

10.1.4.5.4. CARCINOAMELE

La nivelul glandelor salivare pot apare următoarele variante microscopice de carcinoame: *carcinomul adenoid chistic, adenocarcinomul, carcinomul epidermoid* și *carcinomul nediferențiat.*

Carcinomul adenoid chistic sau *cilindromul* (fig. 375 și 376) este o tumoare cu malignitate moderată, aproximativ 35% din bolnavi supraviețuind o perioadă de 5 ani. Reprezintă 25% din tumorile glandelor salivare minore, 18% din tumorile glandei submaxilare și 5—10% din tumorile parotidei. Apare după 50 de ani, fără predilecție de sex. *Macroscopic,* tumoarea se prezintă sub forma unui nodul mic de 2—4 cm, slab încapsulat, cu creștere locală infiltrativă, în cadrul căreia prinde frecvent nervul facial. În cazul recidivelor, apar noduli multiplii, apoi metastaze locale, de obicei prin invazie perineurală și, în final, metastaze generalizate. *Microscopic,* tumoarea este alcătuită din două tipuri de celule: mioepiteliale și celule asemănătoare celor ce tapetează canalele glandelor salivare. Apar de obicei structuri pseudocanaliculare, ce au spre interior celule asemănătoare celor ce tapetează canalele glandelor salivare, iar, spre exterior, mai multe straturi de celule mioepiteliale, realizîndu-se astfel un aspect „ciuruit" — cribriform. În interiorul formațiunilor pseudocanaliculare, care uneori se dilată chistic, apare un material eozinofil PAS-pozitiv. Alteori, predomină celulele mioepiteliale, care se pot grupa în plaje solide de formă rotunjită și net delimitată, înconjurate de o substanță bazofilă mucoidă, sau eozinofilă-hialină, acelulară. Variantele

Scanned with OKEN Scanner

tumorale cu plaje solide sînt, în general, mai maligne. În fine, se pot observa proliferări sub formă de cordoane sau trabecule. Originea histogenetică a acestei tumori pare a fi în canalele excretoare intercalare.

Adenocarcinomul. La nivelul glandelor salivare și în special la nivelul parotidei, pot apare tumori maligne epiteliale, care formează microscopic glande sau tubi, justificînd astfel denumirea de *adenocarcinom*. Alteori, proliferarea tumorală ia aspectul unor mici chiste cu proiecții endopapilare, — *adenocarcinom papilifer*, după cum este posibil ca, celulele proliferate să fie producătoare de mucus — *adenocarcinom mucipar*. Metastazele se produc în ganglionii regionali și în oase.

Carcinomul epidermoid reprezintă aproximativ 4% din tumorile glandelor salivare majore și apar între 60—70 de ani, în special la bărbați. Este o tumoare malignă, care local prinde nervul facial și infiltrează pielea, dînd de asemenea metastaze generalizate.

Carcinomul nediferențiat este o tumoare foarte malignă, care invadează local, interesînd canalul auditiv, sinusurile paranazale și mandibula și care dă metastaze generalizate. Cele mai maligne sînt tumorile ce evoluează la copil.

10.1.4.5.5. TUMORILE MEZENCHIMATOASE

La nivelul glandelor salivare pot apare tumori mezenchimatoase *benigne* de tipul: *hemangiomului, limfangiomului, neurofibromului*, care reprezintă împreună 50% din tumorile glandelor salivare la copil, dar numai 5% din tumorile glandelor salivare ale adultului, *lipomul, leiomiomul, fibromul* și corespondentele lor *maligne: hemangiosarcomul, rabdomiosarcomul, leiomiosarcomul* etc. Niciuna dintre aceste tumori nu prezintă particularități în localizarea sa la glanda salivară.

10.1.4.5.6. PARTICULARITĂȚILE TUMORILOR LOCALIZATE LA GLANDELE SALIVARE MINORE

La glandele salivare minore apar, în principiu, aceleași tumori ca la glandele salivare majore. Ca localizare, cel mai frecvent tumorile afectează glandele salivare ale *palatului*, urmate de cele ale *buzei superioare, mucoasei bucale, limbii* și *planșeului*. Rareori apar tumori pe glandele salivare incluse heterotopic în corpul mandibulei. Cel mai frecvent apare *adenomul pleomorf*, urmat de *carcinomul adenoid chistic, tumorile mucoepidermoide* și *adenocarcinom*. Variantele benigne apar mai des între 40—50 de ani, în timp ce variantele maligne survin de obicei după vîrsta de 60 de ani. *Carcinomul adenoid chistic* afectează de două ori mai frecvent glandele salivare minore la femei, decît la bărbați.

10.2. PATOLOGIA FARINGELUI

I. Căluşer

Faringele este constituit din trei zone topografice: nazofaringe, orofaringe și hipofaringe. Conține o mare cantitate de țesut limfoid așezat difuz sau în formațiuni nodulare ca amigdalele palatine, faringiene, retrotubare și amigdala bazei limbii.

La locul de curbură al traiectului nazofaringian se află adenoidul, care se poate hipertrofia sub denumirea de vegetații adenoide. Mărirea lor

Scanned with OKEN Scanner

în volum este proprie copiilor și duce la tulburări de respirație prin îngustarea căii rinofaringiene. Proliferarea limfoadenoidă determină modificări morfologice locale ale nasului, căruia i se lărgește regiunea rădăcinii, cu consecințe hipoxice, cu înlesnirea instalării infecțiilor căilor respiratorii și chiar cu retardarea psihosomatică a copiilor.

10.2.1. INFLAMAȚIILE FARINGELUI

Inflamația faringelui se numește faringită, iar cînd se asociază cu o amigdalită ia denumirea de anginâ. Faringitele sînt *acute* și *cronice*, *nespecifice* și *specifice*.

10.2.1.1. FARINGITELE ACUTE

Sînt exsudative și alterativ-ulcerative.

Faringita acută catarală este cea mai frecventă inflamație a faringelui, adeseori constituind o prelungire a inflamațiilor din vecinătate a stomatitelor, a laringitelor, a rinitelor. Cînd se produce primar, inflamația organului apare pe fondul pregătit de agenți fizici sau chimici ca: aerul, alimentele prea reci, iritarea cu substanțe chimice etc. Sînt și faringite catarale care însoțesc bolile infecto-contagioase, cum sînt gripa, scarlatina, rujeola ș.a.

Macroscopic, se manifestă prin roșeața mucoasei și prin exsudat seros sau sero-purulent. *Microscopic*, pe lîngă congestie, edem și infiltrate leucocitare se poate produce și o necroză a epiteliului faringian sau apar sub el vezicule seroase cu aspectul faringitei herpetice sau veziculoase.

Faringita acută fibrinoasă sau **pseudomembranoasă** survine în difterie, gripă sau după acțiunea factorilor termici. Obișnuit, punctul de plecare este amigdalian. Sub falsele membrane galben-cenușii, mucoasa faringelui este congestionată și chiar hemoragică, cu mici ulcerații. Pseudomembranele sînt formate din fibrină și leucocite, iar epiteliul subiacent este necrozat și infiltrat cu leucocite inflamatorii. Cînd falsele membrane sînt însoțite de ulcerații mai extinse și starea generală a organismului este gravă, dar fără temperatură prea ridicată, se constituie o angină ulcero-membranoasă Plaut-Vincent produsă de fuzobacterii, de treponema Plaut-Vincent.

Faringita acută purulentă poate fi abcedată și flegmonoasă. Abcesul retrofaringian constă dintr-o colecție de puroi situat între peretele faringelui și vertebrele cervicale. Colecția este fluctuentă și bombează înspre lumenul faringelui, îngreunînd respirația și deglutiția.

Agentul patogen al acestei faringite poate fi cocic (streptococi, stafilococi) sau anaerobi, care ajung în această regiune din vecinătate, sau transparietal, în urma înțepăturilor peretelui faringian. De asemenea, se poate prelungi o inflamație tuberculoasă a vertebrelor cervicale sau dintr-o otită supurată, după rinofaringite, o complicație a scarlatinei, într-o periamigdalită purulentă, într-o amigdalită purulentă ș.a.

Colecția purulentă poate fistuliza în lumenul faringelui, puroiul eliminîndu-se prin gură. Dacă puroiul este aspirat determină pneumopatii acute. Cînd puroiul se prelinge prin spațiul prevertebral produce mediastinite și pleurezii purulente. Limfoganglionii regionali sînt măriți în volum printr-o reacție nespecifică sau printr-o supurație limfoganglionară. Stările grave de faringite purulente pot constitui punctul de ple-

Scanned with OKEN Scanner

care a unor septicemii sau septicopiemii.

Faringita acută necrotică gangrenoasă este o formă morfoclinică gravă, care apare în organismele cu rezistență scăzută, cum este agranulocitoza, febra tifoidă, scarlatina, difteria, leucemiile ș.a. adeseori ducînd la moarte.

Macroscopic, pe suprafața faringelui se constată depozite masive de fibrină sub care se găsesc zone profunde de necroză și ulcerații de culoare galben-cenușie. Suprafața ulcerațiilor este acoperită și cu depozite cremoase. La *microscop*, se constată numeroase culturi microbiene și o foarte slabă reacție leucocitară a țesuturilor vecine. În formele foarte grave, reacția leucocitară poate lipsi complet. Boala este serioasă atît prin leziunile locale faringiene, dar mai ales în contextul bolii anergizante de care suferă bolnavul cu o astfel de faringită.

10.2.1.2. FARINGITELE CRONICE

Sînt mai frecvent nespecifice.

Faringita cronică catarală continuă o faringită acută nevindecată sau se instalează insidios, în urma unor iritații persistente. Mucoasa faringelui este roșietică, îngroșată neted sau granular și acoperită cu exsudat muco-seros sau muco-purulent.

Faringita cronică hipertrofică este dominată de suferința amigdaliană. Acestea sînt mărite în volum, au criptele umplute cu puroi dens și au mucoasa îngroșată neregulat. În cripte se găsesc multe polinucleare și plasmocite. Foliculii limfoizi amigdalieni sînt măriți în volum, încît amigdalele cresc în dimensiune. Boala este mai frecventă la tineri.

Faringita cronică atrofică apare mai des la vîrstnici. Are mucoasa subțiată și acoperită cu un conținut uscat și fetid. Această faringită poate fi însoțită de o amigdalită cronică atrofică.

10.2.2. AMIGDALITELE

10.2.2.1. AMIGDALITELE ACUTE

Se manifestă ca leziuni pur locale sau în cadrul unei angine cînd este cuprins și faringele.

Inflamația poate interesa mucoasa pavimentoasă de acoperire a amigdalei, care se înroșește și se infiltrează cu polinucleare, luînd denumirea de amigdalită superficială.

În amigdalita acută criptică este inflamat epiteliul pavimentos din criptele amigdalei. Criptele au lumenul umplut cu celule descuamate și cu puroi, care țîșnește la suprafața organului dacă amigdala se comprimă.

În amigdalita acută parenchimatoasă, organul este mărit în volum, foliculii limfoizi sînt lărgiți. Interstițiul acestor amigdale este edematiat, congestionat și cu microhemoragii. Printre celulele limforeticulare se găsesc și multe polinucleare. Dacă nu se vindecă, poate trece într-o formă supurată.

Amigdalita acută purulentă poate fi abcedată sau flegmonoasă. În forma abcedată, puroiul se colectează într-o zonă a amigdalei ori a lojei amigdaliene. Dacă puroiul se elimină, rămîne o cavitate. Alteori, abcesul este periamigdalian, încît puroiul colectat împinge amigdala medial, proeminînd unilateral. Amigdalita purulentă flegmonoasă este o formă mai gravă decît cea abcedată, dar mai rară. În acest caz, amigdalele sînt uniform mărite de volum, sînt roșietice, iar dacă sînt secționate pe suprafața lor apare un exudat sero-purulent.

Amigdalitele cronice sînt descrise la faringitele cronice.

Scanned with OKEN Scanner

10.2.2.2. TUMORILE FARINGELUI ŞI ALE AMIGDALELOR

Tumorile faringoamigdaliene benigne de natură epitelială sînt *papiloamele*, iar cele de natură mezenchimală sînt *fibroame*, *angioame* ş.a. Tot aici se află şi *tumori mixte* sau *tumori benigne malformative*. *Proliferarea limfoepitelială* din rinofaringe nu este acceptată ca tumoare, ci ca o proliferare pseudotumorală.

Tumorile maligne faringoamigdaliene au structuri diferite. *Macroscopic* sînt ulcerative şi vegetante, iar microscopic sînt *carcinoame pavimentoase* plecate din mucoasa faringelui sau a amigdalelor. Din formaţiunile limfoide faringiene pot lua naştere şi sarcoame ca: *limfosarcoamele* şi *reticulosarcoamele*. O menţiune specială trebuie acordată malignizării vegetaţiilor adenoide sau a altor formaţii limfoide, cînd ia naştere o *tumoare limfocarcinomatoasă* numită şi *tumoare Schmincke*. Ea este formată din ţesut limfoid benign în care se găsesc insule de carcinom al cărui punct de plecare este epiteliul glandelor din aceste formaţiuni.

10.3. PATOLOGIA ESOFAGULUI

I. Căluşer

10.3.1. MALFORMAŢIILE ESOFAGULUI

Cea mai frecventă malformaţie a esofagului este **atrezia esofagiană**, care se localizează mai des în treimea mijlocie a organului împiedicînd nutriţia nou-născutului. Frecvent se asociază cu fistule esofagotraheale, situate deasupra obstacolului, şi, mai rar, sub el. Fistulele superioare facilitează pătrunderea alimentelor din esofag în trahee, ducînd la bronchopneumoniile de aspiraţie.

Stenozele esofagiene malformative sînt mai rare, în schimb cele cîştigate, sub formă de cicatrici după leziunile cu substanţe caustice, sînt mult mai frecvente. Acestea din urmă apar după vîrsta de 1,6—2 ani.

Diverticulii esofagieni se depistează radiologic întîmplător sau din cauza simptomatologiei locale ivită în urma iritaţiilor produse de alimentele ce stagnează în sacul diverticular. Se localizează cu precădere în regiunea cervicală, toracică sau epinefrică a esofagului. Aspectul lor este sacciform, iar dimensiunile variază de la cîţiva cm la a unui pumn. Sînt tapetaţi cu mucoasă pavimentoasă sau cilindrică.

Megaesofagul congenital este o dilatare accentuată a organului pînă la un diametru de 10 cm, încît se aseamănă cu colonul sigmoidian. Peretele poate fi mai subţiat sau mai îngroşat decît cel normal ori aceste două grosimi pot alterna. *Microscopic*, apar zone de atrofie musculară, alternînd cu altele de hipertrofie ori cu fibroză interstiţială şi cu leziuni distrofice a filetelor nervoase, ca în megacolon. Produce tulburări de tranzit esofagian din cauza disfuncţiei musculaturii contractile.

Brahiesofagul este o formaţiune sacciformă din mediastinul posterior, format dintr-un buzunar ce comunică cu esofagul, dar care are structură gastrică. Apare în urma unei tulburări de embriogeneză a tractului digestiv din săptămîna a cincea. Se poate întîlni şi cîştigat la copiii mici prin inclavarea unui buzunar gastric în hiatusul esofagian prin defect de coalescenţă esofago-

Scanned with OKEN Scanner

diafragmatică. În această formațiune pot apare inflamații.

În peretele esofagului se pot inclava în mod congenital țesuturi **heterotopice, coristii,** cum sînt cel gastric, respirator, tiroidian și sebaceu.

10.3.2. VARICELE ESOFAGIENE

Varicele esofagiene sînt dilatări ale ramurilor venei azigos ce se anastomozează cu ramurile venei porte. Varicele se localizează mai des în jumătatea inferioară a esofagului sub forma unor cordoane violacee ce proemină în lumenul organului și care se pot rupe, determinînd hemoragii, nu rareori letale. Apar în obstacolele circulației portale din cirozele hepatice, în piletromboză, în cancerul hepatocelular și în colangiocarcinom.

10.3.3. INFLAMAȚIILE ESOFAGULUI

Esofagitele sînt produse de factori fizici și chimici, microbieni sau micotici și ca manifestări locale în cursul unor boli infecțioase. Evoluția esofagitelor este *acută* și *cronică*, cele acute avînd caracter exsudativ.

În **esofagita acută catarală,** mucoasa îngroșată este roșietică și acoperită cu un exsudat seros care este amestecat cu celule descuamate. Stratul superficial al peretelui este infiltrat cu polinucleare.

Esofagita fibrinoasă pseudomembranoasă apare ca o prelungire a exsudatului fibrinos din laringe și faringe în cursul difteriei, în uremie, scarlatină, micoze și în formele ușoare de intoxicații cu substanțe caustice.

Esofagita fibrinonecrotică este o formă gravă de inflamație în care sub depozitele de fibrină se află zone profunde de necroză ce interesează chiar straturile musculare ale organului. Leziunea se instalează în cursul unor forme grave de scarlatină, dizenterie și în cursul intoxicațiilor cu substanțe caustice. În acest din urmă caz ia denumirea de **esofagită corozivă.**

Esofagita purulentă, obișnuit este flegmonoasă și se instalează după esofagitele corozive sau din zonele necrozate produse de corpi străini. Pericolul formei constă în posibilitatea extinderii inflamației purulente la celelalte organe ale mediastinului.

Esofagita peptică este rezultatul iritației mucoasei esofagiene dată de sucul gastric regurgigat în esofag.

Esofagitele cronice pot fi secundare celor acute nevindecate sau pot fi primare, prin instalarea insidioasă a modificărilor esofagiene în urma iritațiilor prelungite date de factori nocivi: fumatul, alcool, staza sanguină din insuficiențele circulatorii ș.a. Modificările morfologice se manifestă prin zone succesive de atrofie și îngroșare a mucoasei. O parte din îngroșări au aspect leucoplazic sau granulativ-limfoidic, interesînd foliculii limfoizi din pereții esofagului. Alteori, denivelările sînt date de microchistele din zonele cu mucoasă glandulară a esofagului în care glandele, în parte, sînt obliterate.

Esofagitele cronice specifice sînt, de obicei, de natură tuberculoasă cu aspect ulcero-cazeos.

Scanned with OKEN Scanner

10.3.4. CORPII STRĂINI ESOFAGIENI

Structura cea mai diversă a corpilor străini se întîlnește la copiii mici și la psihopați, care înghit diferite obiecte. Leziunile esofagiene sînt dilatatorii, hemoragice, inflamatorii sau de necroză. Consecințele cicatriciale ale acestor complicații sînt stenozante, împiedicînd tranzitul esofagian.

10.3.5. ULCERUL PEPTIC AL ESOFAGULUI

Cînd regurgitarea sucului gastric este de lungă durată, se produc ulcere cronice ale treimii inferioare a esofagului cu evoluții asemănătoare celui gastrointestinal. Se crede că această localizare apare mai des în cazul cînd în mucoasa esofagului se găsesc zone de mucoasă gastrică heterotopică.

10.3.6. LEUCOPLAZIA ESOFAGULUI

Este considerată o stare precanceroasă a organului. Se prezintă ca o pată albicioasă, îngroșată a mucoasei pavimentoase și are o consistență dură din cauza hiperkeratozei.

10.3.7. TUMORILE ESOFAGULUI

Tumorile esofagului sînt **benigne** și **maligne.** Cele benigne sînt, în ordinea frecvenței, *leiomioame, fibroame, papiloame, neurofibroame, condroame* și *adenoame.*

Importante sînt tumorile maligne, care sînt dominate de structurile *carcinomatoase pavimentoase* și apoi de cele *nediferențiate* și *glandulare.* Apar mai frecvent la bărbații între 40—60 ani, constituind 10% dintre carcinoamele acestora. Se localizează de preferință la nivelul stricturilor fiziologice și, în special, pe fondul unor leucoplazii. Carcinomul esofagian se prezintă sub formă vegetantă, ulcerativă sau schiroasă (fig. 377), producînd tulburări în deglutiție și tranzit. În evoluția sa, infiltrează țesuturile mediastinale și metastazează în limfoganglionii regionali mediastinali și supraclaviculari. Într-o fază mai tardivă metastazează și în viscere. Boala evoluează cam un an determinînd complicații inflamatorii de vecinătate, în urma perforării esofagului sau a fistulizării în celelalte organe cavitare.

Sarcoamele și *metastazele* în esofag sînt foarte rare.

10.4. PATOLOGIA MEDIASTINULUI

I. Căluşer

Mediastinul este format dintr-un complex de organe, fiind situat în regiunea mediană a toracelui, între cei doi plămîni. Asupra lui se repercută patologia organelor vecine: plămîni, inimă, timus, tiroidă, aortă, trahee și laringe.

În patologia infantilă se întîlnește mai frecvent **emfizemul mediastinal,** care este o prelungire a celui pulmo-

Scanned with OKEN Scanner

nar pe sub pleura pediculilor pulmonari. Cînd este mare, comprimă cordul, împiedicîndu-i funcționarea.

Cele mai frecvente afecțiuni ale mediastinului sînt inflamațiile numite **mediastinite.** Survin în cursul bolilor contagioase sau a septicemiilor, după cum pot fi provocate și de o propagare a unei infecții din vecinătate, cum sînt supurațiile pleuro-pulmonare, pericarditele purulente, traumatismele septice ș.a. Aceste mediastinite sînt purulente abcedate sau flegmonoase.

Mediastinitele cronice sînt de obicei specifice, tuberculoase proliferative sau sifilitice gomoase. În cursul tuberculozei sînt afectați limfoganglionii mediastinali ca și în limfogranulomatoza malignă și sarcoidoză.

Cele mai frecvente **tumori benigne** ale mediastinului sînt *fibroamele, neurinofibroamele, teratoamele,* iar dintre cele **maligne** *limfosarcoamele* și *reticulosarcoamele ganglionilor limfatici* și, mai ales, *tumorile timusului,* numite *timoame* (fig. 378, 379).

10.5. PATOLOGIA STOMACULUI

I. Căluşer

10.5.1. MALFORMAȚIILE STOMACULUI

Septul prepiloric constă dintr-o membrană de forma unei diafragme de aparat fotografic, groasă de cca. 2—3 mm și așezată la 1—7 cm deasupra pilorului. Are structura mucoasei pilorice cu submucoasă și chiar cu fibre musculare. La mijloc are un orificiu larg de 0,3—1 cm diametru pe unde trec alimentele. Prezența acestei membrane împiedică tranzitul optim al alimentelor prin pilor.

Stenoza hipertrofică a pilorului este cea mai frecventă malformație congenitală a stomacului și are ca suport morfologic o îngroșare segmentară hipertrofică a stratului intern a musculaturii pilorice, pe o lungime de 2—3 cm. Este îngroșată și mucoasa pilorică, micșorînd și mai mult lumenul pilorului, cu consecințe obliterative ale lumenului piloric. Este semnalată și o scădere a numărului de celule nervoase simpatice din musculatura pilorului.

Există stenoze pilorice și cîștigate în timpul vieții prin proliferări benigne și maligne. Cele **benigne** sînt cicatrice fibrostenozante după ulcere, inflamații ș.a., iar cele **maligne** sînt date de proliferarea țesuturilor în cursul cancerului piloric.

Diverticulul gastric congenital are forma unei mici pungi și se situează de obicei în vecinătatea cardiei. Mărimea variază între 1—7 cm, iar orificiul de comunicare cu lumenul stomacului ajunge pînă la 1 cm.

În cursul perigastritelor se pot produce tracțiuni ale pereților stomacului sub forma unor diverticuli cîștigați prin tracțiune.

Ectopia pancreatică congenitală constă din includerea unor fragmente coristice de țesut pancreatic în peretele stomacului.

Stomacul dublu congenital reprezintă o raritate în patologie.

Stomacul herniat transdiafragmatic congenital se realizează printr-o pătrundere a stomacului în cavitatea toracică folosind orificiul diafragmatic. Odată cu stomacul pot fi antrenate în cavitatea toracică și alte viscere, producînd dislocări pulmonare cu tulburări respiratorii. Aceste hernieri se pot produce atît în perioada embrionară cît și în cea fetală. Alteori, copilul se naște cu un hiatus diafragmatic congenital, iar hernierea stomacului prin acest hiatus este consecutivă nașterii.

Herniile diafragmatice ale stomacului pot fi și cîștigate în urma unui traumatism sau în urma lărgirii hiatusului freno-esofagian, cînd hernia poate fi permanentă sau temporară.

Scanned with OKEN Scanner

10.5.2. DISTROFIILE STOMACULUI

Modificările metabolice ale stomacului se localizează predilect la *nivelul mucoasei* organului.

Involuția mucoasei gastrice apare în insuficiențele endocrine hipofizo-suprarenaliene sau cînd sînt secționați nervii vagi în ulcerul gastric și după rezecția chirurgicală a antrului piloric cu suprimarea secreției gastrinei.

Boala nu are componente morfologice inflamatorii; leziunea fiind localizată la nivelul celulelor din mucoasa stomacului, care vor secreta o cantitate mai mică de suc gastric, inclusiv de acid clorhidric. În felul acesta, celulele principale și marginale sînt involuate, iar cele clare mucosecretante rămîn funcționale. Corionul mucoasei se fibrozează moderat și ireversibil.

Atrofia mucoasei gastrice, spre deosebire de involuție, în care modificările se produc aproape numai în celulele epiteliale, în atrofie leziunile produc o scădere a numărului și a volumului glandelor mucoasei care duc la o subțiere a acesteia. Dacă coexistă cu o tulburare de absorbție a vitaminei B_{12}, atrofia constituie substratul morfologic gastric al anemiei pernicioase Biermer. Ea poate fi însă întîlnită și în vecinătatea unui ulcer gastric, a unei gastrite ori a unui cancer gastric. Manifestarea clinică se traduce printr-o aclorhidropepsie.

Metaplazia intestinală a mucoasei gastrice are o cauză neelucidată încă, dar se constată că este mai frecventă după rezecții gastrice și în achilii (fig. 380, 381). Leziunea se depistează microscopic, cînd în epiteliul glandular și în cel de suprafață se găsește un mare număr de celule goblet mucicarminofile.

Există și o formă morfologică mai exprimată, cînd o zonă mai extinsă a mucoasei gastrice este înlocuită cu mucoasa intestinală, cu toate particularitățile structurale și funcționale. După Schindler se exclude natura congenitală a acestei forme.

Hipertrofia mucoasei gastrice este o îngroșare a mucoasei, rezultată în urma creșterii numărului de celule epiteliale sau a volumului glandelor ori a amîndurora deodată. Hipertrofia poate fi simplă, cu hipersecreție de acid clorhidric, sau poate fi gigantă, cînd mucoasa este așa de îngroșată încît imită o proliferare tumorală vegetantă. Această formă a fost descrisă, în 1888, de Ménétrier și corespunde unei *îngroșări pseudopolipoase adenomatoase* a mucoasei însă fără nici o legătură cu procesele tumorale sau inflamatorii (fig. 382).

Adeseori se confundă cu gastrita hipertrofică, fiind etichetată chiar în acest fel. *Macroscopic,* pliurile mucoasei sînt mult îngroșate pe o anumită porțiune a stomacului, dîndu-i un aspect cerebriform. La examenul *microscopic,* se constată o bogată hiperplazie a celulelor epiteliale glandulare, glandele fiind drepte și lungi, uneori dilatate microchistic. Corionul mucoasei este bogat în limfocite și corpusculi Russel, polinucleare neutrofile și chiar în celule eozinofile. Acest aspect celular interstițial poate lipsi, încît modificările ar putea fi încadrate într-o adenomatoză polipoasă. Clinic, se manifestă prin hipoproteinemie gravă, iar etiologia este încă necunoscută.

Ulcerațiile distrofice nu sînt nici inflamatorii și nici tumorale. Au evoluție *acută și cronică*. Cele care interesează mucoasa pînă la musculoasa mucoasei se numesc eroziuni, iar cele mai profunde, care ajung pînă în submucoasă și chiar în musculoasă, se numesc ulcerații.

Astfel, *eroziunile,* descrise în 1897 de Dieulafoy, survin pe un perete gastric normal la indivizi tineri cu semne clinice hemoragice. Leziunile sînt multiple și pot apare după ingerarea de medicamente, cum este

Scanned with OKEN Scanner

aspirina, sau în tulburările de circulație ale rețelei vasculare gastrice. Diagnosticul morfopatologic este cel microscopic. Autorii le acordă importanță numai dacă pot fi considerate forme incipiente ale ulcerului acut și cred că sînt consecința unor anomalii de vascularizare.

Ulcerațiile acute se deosebesc de eroziuni, prin faptul că sînt mai profunde și au o arie de extindere mai restrînsă, de obicei fiind secundare unor cauze cunoscute. Pot apare în urma unei vascularizații arteriale gastrice deficitare, cum ar fi ateroscleroza arterelor gastrice, endarterita, tromboza sau embolia acestor vase. Apar cînd suferă și arborele venos, prin tromboză sau prin stază sanguină, în ciroza hepatică. Ulcerațiile stomacului se produc și din cauze neurologice, cum a arătat Cushing în 1932. În aceste cazuri, sînt extinse și au un accentuat caracter necrotic, din care cauză peretele stomacului perforează destul de des. Ulcerațiile se produc și după administrarea unor medicamente, cum este butazolidina, aspirina și, mai ales, cortizonul. Acesta produce ulcerații hemoragice gastrice și duodenale, uneori letale. Cînd ulcerațiile se asociază cu infiltrate leucocitare este dificil de diferențiat natura iatrogenă a bolii de o eventuală gastrită ulcerativă.

10.5.3. GASTRITELE

Inflamația pereților gastrici a fost descrisă inițial de Broussais pe cadavre, dar, recent, problema a fost revizuită în urma studierii biopsiilor gastrice. În ultima opinie, gastritele acute prezintă tabloul morfopatologic cunoscut anterior, în schimb, gastritele cronice, în special cele hipertrofice, se pare că sînt mult mai rare decît se credea înainte. Îngroșările pliurilor, observate radiologic, sînt mai des manifestări funcțional-peristaltice decît gastrite hipertrofice. Acest punct de vedere a fost confirmat și prin examenul gastroscopic.

10.5.3.1. GASTRITELE ACUTE

Inflamația acută a stomacului este dată de agenții toxici și infecțioși care produc leziuni rapide și extinse ale mucoasei gastrice.

Gastrita acută catarală este o formă frecventă de inflamație, avînd cauze foarte variate: chimice (alcoolul, medicamentele); fizice (alimente prea calde sau prea reci); mecanice (stomac încărcat în exces, alimente uscate); factori biologici (microbi, salmonella, bacilul febrei tifoide ș.a.).

Inflamația poate cuprinde toată mucoasa stomacului sau numai o parte din ea, cum este cea prepilorică. *Macroscopic*, mucoasa este roșietică, cu pliurile îngroșate și mai dure. Pe creasta pliurilor se pot vedea mici hemoragii sau mici eroziuni acoperite cu mucus albicios (fig. 383, 384). La examenul *microscopic*, celulele glandelor sînt distrofice vacuolar, se descuamează ori chiar se necrozează, apărînd micile ulcerații. Capilarele din corionul mucoasei sînt dilatate, iar interstițiul este edemațiat. Edemul este prezent și în submucoasă, alături de un infiltrat leucocitar polimorf cu polinucleare, limfocite și plasmocite.

Gastrita acută fibrinoasă sau **pseudomembranoasă** constă din apariția pe suprafața mucoasei gastrice a unui exsudat fibrinos, sub formă de false membrane, de culoare cenușie spre brun. Acestea se pot desprinde de pe mucoasă, lăsînd să se vadă mici ulcerații din cauza necrozei epiteliale de sub membrane. Procesul se continuă cu leziuni asemănătoa-

Scanned with OKEN Scanner

re și în esofag și apare în cursul unor boli infecto-contagioase: dizenteria, gripa, scarlatina, febra puerperală, în autointoxicațiile uremice ș.a. Acest tip de gastrită este o formă mai rară.

Gastrita acută purulentă este o formă gravă de inflamație, fiind produsă de flora microbiană care ajunge în stomac în cursul unei septicemii, sau care pătrunde prin poarta de intrare gastrică în cazul ulcerațiilor gastrice. Procesul se localizează în submucoasă, de unde se extinde la celalalte straturi ale stomacului. Dacă puroiul se localizează circumscris este vorba de o gastrită abcedată și focarele abcedate pot bomba spre lumen. În evoluția lor, abcesele se pot deschide în cavitatea gastrică sau pot traversa musculoasa și seroasa, revărsîndu-și puroiul în cavitatea peritoneală. Dacă puroiul este răspîndit difuz în submucoasa stomacului este o gastrită flegmonoasă. Inflamația determină o congestie, edem și chiar ulcerații în mucoasă sau poate provoca desprinderea ei pe porțiuni extinse, ca în formele disecante. Puroiul infiltrează difuz și celelalte straturi mezenchimale ale stomacului, cu reacție inflamatorie perigastrică sau chiar peritonită generalizată.

Gastritele acute erozive și ulcerative se manifestă prin focare multiple cu pierderi limitate de mucoasă, leziunile variind ca extindere, număr și situație topografică în stomac. De obicei, sînt multiple, de mărimea a cîtorva mm diametru fiind, mai frecvente în fundul antral al stomacului.

Forma leziunii poate fi rotundă, alungită, stelată sau sinuoasă, cu edem și congestie în jurul ulcerației. Zona exulcerată are o culoare cenușie, uneori brună, în raport cu lipsa sau prezența sîngelui în leziune. La examenul *microscopic* se poate vedea o congestie capilară, edem și hipersecreție în mucoasă. La nivelul ulcerației, se găsesc infiltrate leucocitare, în corionul mucoasei înconjurătoare. În fundul ulcerației, se găsesc zone de necroză bazofilă. Ulcerația poate ajunge pînă la musculoasa mucoasei, iar uneori o poate depăși, ajungînd în subseroasă. Cauzele acestor gastrite sînt numeroase. Ele pot apare des după ingerarea de substanțe chimice. Cînd sînt ingerate substanțe caustice corozive, se produc ulcerații mari, cu ridicarea mucoasei în lambouri mai extinse. În intoxicația acută cu alcool, apar peteșii hemoragice și eroziuni hemoragice. Astfel de leziuni pot apare și după tratament cu salicilat de natriu și după aureomicină. Gastrite erozive și ulcerative pot apare și după ingerarea unor lichide prea calde sau după iradiații, după cum pot apare și în cursul bolilor infecto-contagioase: gripă, difterie ș.a. În formele de alergii grave, edem Quincke, apar ulcerații și edem așa de exprimat încît uneori imprimă un aspect pseudopolipos.

În mod obișnuit, gastritele acute se vindecă în 2—4 zile, alteori însă lasă în mucoasă puncte pigmentare hemosiderinice, relevînd antecedentele hemoragice interstițiale.

Nu există argumente categorice gastroscopice pentru cronicizarea gastritelor acute dar noțiunile mai vechi acceptă această posibilitate.

10.5.3.2. GASTRITELE CRONICE

Părerile clasice, după care gastritele cronice se prezintă morfologic ca forme catarale, hipertrofice și atrofice și că pot apare primitiv sau secundar unor gastrite acute, sînt puse în discuție în urma noilor posibilități de investigație gastrică. Vechile păreri se bazau pe descrierea materialului necroptic, sau pe a pieselor gastrice operatorii. Astăzi, aceste date sînt confruntate cu biopsiile gastrice, cu chimismul gastric și cu imaginile gastroscopice. După acestea din urmă, se pare că gastri-

Scanned with OKEN Scanner

tele cronice sînt mult mai rare decît se credea înainte, deoarece îngroşările pliurilor pot fi aspecte funcţionale surprinse radiologic, iar lipsa pliurilor la autopsie corespunde unei laxităţi şi malacii cadaverice.

Astăzi, gastritele cronice se împart în *autonome* şi în *secundare* sau *de acompaniament*.

10.5.3.2.1. GASTRITELE CRONICE AUTONOME

Inflamaţia cronică primară a stomacului poate cuprinde zone limitate din organism sau chiar întreaga suprafaţă a stomacului. După înfăţişarea morfologică a mucoasei, gastritele cronice pot fi *superficiale catarale*, *hipertrofice* şi *atrofice*.

În **gastrita cronică superficială catarală** sînt îngroşate pliurile din cauza edemului, iar pe suprafaţa mucoasei se văd depozite albicioase de mucus şi zone de congestie ori chiar hemoragice. Modificările *microscopice* constau din prezenţa unui infiltrat inflamator plasmocitar şi limfoidal, aşezat difuz sau nodular în corionul mucoasei gastrice. De asemenea, există o fibroză difuză în corionul superficial al mucoasei, alături de vase sanguine dilatate şi umplute cu sînge. Celulele epiteliale se descuamează, iar cele mucigene se balonizează şi se înmulţesc, devenind foarte evidente.

Cauzele acestei forme de gastrită sînt iritaţiile persistente ale stomacului, apărînd mai ales la cei care se alimentează des cu alimente uscate şi utilizează alcool ş.a.

Gastritele cronice hipertrofice au pliurile foarte îngroşate, încît au aspect circumvoluţionar sau pseudopolipos, deşi stomacul, în ansamblu, se micşorează. Aceste pliuri au culoare brună sau gălbuie (fig. 385, 386). *Microscopic*, pe lîngă infiltratul leucocitar se produce o bogată proliferare conjunctivă a corionului profund al mucoasei. Epiteliul glandular se poate descuama sau poate regenera. Descuamarea se produce în urma instalării distrofiilor celulare şi a modificărilor picnotice. Recuperarea regenerativă a pierderilor epiteliale ale mucoasei se face prin hiperplazia de tip adenoid, uneori cu intercalări metaplazice sau heteroplazice de tip intestinal. Arareori se îngroaşă şi musculoasa mucoasei. În submucoasă se află infiltrate leucocitare limfoidale, plasmocitare, cu corpusculi fuxinofili şi chiar polinucleare. Ţesutul conjunctiv din acest strat se îngroaşă cicatricial. Proliferarea ţesutului conjunctiv poate apare şi în interstiţiul din stratul muscular al stomacului.

Leziunile din această gamă morfopatologică se pot întîlni la acelaşi caz, după cum, alteori, într-o astfel de gastrită se pot întîlni numai unele dintre ele. După Delarue, chiar în cadrul aceluiaşi caz, există deosebiri structural lezionale, în raport cu diferitele zone topografice ale stomacului.

În endobiopsiile gastrice, arareori se găsesc leziunile descrise mai sus chiar şi cînd examenul radiologic relevă prezenţa pliurilor îngroşate. Din această cauză se crede că îngroşarea pliurilor ar fi numai o manifestare funcţională sau edematoasă a peretelui gastric şi că noţiunea de gastrită hipertrofică ar trebui revizuită sau chiar abandonată. Noi considerăm că neconcordanţa poate fi dată de locul recoltării biopsiei, care poate fi nemodificată patologic, cunoscînd faptul că gastritele pot fi răspîndite zonal în mucoasa stomacului, iar recoltarea ar putea fi făcută chiar din vecinătatea zonei inflamate hipertrofic. Oricum, conform datelor recente, gastritele cronice hipertrofice autonome sînt mult mai rare decît se credea pînă acum.

Gastrita cronică atrofică este mult mai frecventă decît cea hipertrofică. Această formă poate debuta primar

Scanned with OKEN Scanner

sau constituie stadiul final al unei gastrite hipertrofice. Este mai frecventă la bărbați între vîrsta de 22—55 de ani. Cauzele sînt aceleași ca la formele anterioare. *Macroscopic* se produce o subțiere a mucoasei, care devine netedă și albicioasă; pliurile dispar în parte sau în totalitate, iar rețeaua vasculară devine vizibilă prin intermediul mucoasei. O parte din vase pot fi mascate de edem. Culoarea mucoasei este albicioasă, strălucitoare (fig. 387). Zonele modificate pot conflua sau pot fi despărțite de zone cu aspect normal. La examenul *microscopic* se întîlnesc aceleași modificări distrofice ale celulelor epiteliale, ca în gastrita hipertrofică, cu deosebirea că glandele sînt mai rare și mai scurte, iar infiltratul leucocitar inflamator este mai redus. Aceste modificări au consecințe hipo- sau afuncționale asupra mucoasei gastrice. În aceste gastrite, se instalează frecvent metaplazia de tip intestinal, iar musculoasa mucoasei este îngroșată și fibrozată cicatricial, ca în forma hipertrofică.

10.5.3.2.2. GASTRITELE CRONICE SECUNDARE SAU DE ACOMPANIAMENT

Însoțesc sau se instalează secundar unei alte boli a stomacului, sau a altui organ. Sînt extinse parțial în stomac și sînt localizate în vecinătatea procesului patologic primar al stomacului.

Gastrita cronică secundară ulcerului gastric. O treime din ulcerele gastrice evoluează fără gastrite, iar o altă treime prezintă în jurul ulcerului o gastrită cronică hipertrofică și mai rar atrofică. Nu se știe dacă această gastrită predispune la ulcer sau este secundară ulcerului.

Gastrita cronică secundară din stomacul cu cancer este, în general, atrofică și rar hipertrofică, fiind mai frecventă decît în ulcer. În această formă, metaplazia intestinală este mai frecventă decît în cea care însoțește ulcerul.

Gastritele cronice secundare corpilor străini din stomac apar mai des după înghițirea unor ghemotoace de păr de către psihopați, numite trichobezoare. Firele de păr se pot înfige în mucoasă, determinînd gastrita interstițială cronică.

Gastritele cronice ale stomacului operat apar în jurul gurii de anastomoză gastrointestinală și au caracter atrofo-hipertrofic. Uneori, se pot sesiza prin manifestările clinice din perioada subacută cînd, morfologic, se manifestă prin modificări cataral-e, congestive, edematoase, care apoi devin atrofice.

10.5.4. ULCERUL CRONIC GASTRODUODENAL

Lipsa profundă și circumscrisă a țesuturilor din pertele gastric sau duodenal, cu evoluție cronică, constituie un ulcer cronic. Clinic are o simptomatologie complexă, antrenînd suferința întregului organism, din care cauză se numește și boală ulceroasă. Dintre semnele clinice sînt relevate durerile epigastrice ritmate de alimentație, cîteodată piroză, grețuri și vărsături.

Boala este cunoscută din antichitate și apare mai frecvent la bărbați cuprinși între vîrsta de 25—50 de ani. La copii, este mai rară, iar la cei sub vîrsta de un an se crede că nu este vorba de ulcer, ci de ulcerații acute hemoragice, mai ales postcortizonice. Dintre bolile abdominale, boala ulceroasă are o frecvență de cca 10%.

Cauza bolii ulceroase este mult cercetată, elaborîndu-se numeroase teorii etiopatogenetice. În prezent, este acceptată *teoria peptică*, după care sucul gastric ar autodigera mu-

Scanned with OKEN Scanner

coasa proprie în anumite circumstanțe. În favoarea acestei teorii vin o serie de observații morfoclinice, cum ar fi apariția ulcerului numai acolo unde mucoasa digestivă vine în contact cu mediul gastric acid; în stomac, în duodenul suprapapilar și în intestinul sau diverticulii Meckel cu heteropatii gastrice în mucoasă. De asemenea, dacă în rezecțiile gastrice se fac extirpări mari, care înlătură porțiunile secretoare ale stomacului nu mai apare ulcer peptic al gurii de anastomoză.

Speranski și Killer au explicat ulcerul prin *mecanism nervos*. Ei au reprodus ulcere după excitarea regiunii hipotalamice și a regiunii ventriculului III. Ulcere gastrice au observat și neurochirurgii la bolnavii cu tumori cerebrale.

Bergman consideră că ulcerul este consecința unui dezechilibru *neurovegetativ*, care influențează negativ funcția neurovasculară gastrică, favorizînd apariția ulcerului.

Ipoteza *tulburărilor vasculare*, a lui Rokitanski și Virchow, consideră ulcerul ca pe un infarct al peretelui gastric în urma ischemiilor din coronarele gastrice, realizate prin modalități diferite.

Gruveilhier și apoi Konjetzny au crezut că ulcerul este *consecința gastritelor*, deoarece coexistă foarte des cu gastrita. Azi, gastrita este considerată secundară ulcerului.

Ipoteza *mecanică* a lui Aschoff susține că ulcerul ar fi consecința acțiunii factorilor fizici, mecanici. Așa s-ar explica de ce ulcerul apare mai des pe mica curbură, pe unde trec și alimentele, și mai des la indivizii cu alimentație neregulată sau la cei ce se hrănesc cu alimente nepotrivite, prea reci, uscate ș.a.

Pe lîngă aceste ipoteze, există și altele, care se referă la *bagajul genetic* sau la *predispoziția familială*, la *posibilitățile reduse de alcalinizare* ș.a.

Se crede că aceste ipoteze surprind din etiopatogenia ulcerului numai cîte o verigă a lanțului patogenetic, lăsînd să se întrevadă că sînt indivizi la care predomină o verigă sau alta din acest lanț patogenetic. Dar, indiferent de cauzele enumerate, ele întotdeauna *lezează patul vascular* al stomacului, care, fiind prejudiciat, duce la hipotrofia peretelui gastric sau duodenal, deci la ulcer cronic.

Macroscopic, ulcerul se *localizează* mai des pe mica curbură a stomacului, în regiunea prepilorică și pe pilor (fig. 388). În duoden, se localizează pe peretele anterior sau posterior al primei jumătăți a bulbului duodenal, adică deasupra papilei Vater (fig. 389). Localizarea subpapilă nu se observă niciodată, iar cea de la nivelul cardiei, de pe marea curbură a stomacului ori din treimea inferioară a esofagului este rară. Mai frecvent, ulcerul este mic, putînd fi unic, dublu sau multiplu. În cel dublu, ambele pot fi găsite în stomac sau unul în stomac și celălalt în duoden. *Mărimea* ulcerului variază de la a unei boabe de piper, pînă la un pod de palmă de adult. Mai des, are mărimea unei alune. *Forma* ulcerului este asemănătoare unei pîlnii cu circumferința largă spre mucoasă și cu vîrful spre seroasă. Privind frontal, marginea dinspre cardie este abruptă, iar cea dinspre pilor este în trepte, din cauza alunecării mucoasei pe submucoasă în timpul pasajului alimentar. *Marginile ulcerului* sînt dure, caloase, din cauza proliferării țesutului conjunctiv, iar aria ulcerului este netedă sau ușor macrogranulată, în urma prezenței vaselor saguine și a țesutului fibrogranulativ cicatriceal.

Structura *microscopică* a unui ulcer este asemănătoare în cele două organe, stomac și duoden. Mucoasa organului este întreruptă brusc la nivelul ulcerului. În aria sau fundul ulcerului se constată o zonă superficială exsudativă fibrino-leucocitară. Sub ea, se află un strat gros de necroză fibrinoidă cu puține celule și cu o culoare intensă eozinofilă. Sub

Scanned with OKEN Scanner

acest strat se află un țesut de granulație, care, în ulcerele vechi, este transformat într-un țesut fibrocicatriceal (fig. 390, 391). În acest strat se află numeroase leucocite rotundo-nucleare și chiar polinucleare. Pe lîngă acestea, în țesutul conjunctiv cicatricial se găsesc numeroase vase sanguine cu inflamație endarteritică, uneori chiar obliterativă sau cu trombi, iar alteori se găsesc chiar modificări panarteritice (fig. 392).

În aria granulativă, se pot găsi și fibrile nervoase amputate, cu aspect de nevrom. Aceste modificări vasculare sînt secundare ulcerului și interează întotdeauna și submucoasa și musculoasa stomacului sau duodenului.

Noi am observat că în aria granulativă a ulcerelor gastroduodenale operate se găsesc *numeroase celule eozinofile* (10—95%) și plasmocite, la peste 80% din cazuri (fig. 393, 394). Această proliferare celulară coincide cu o zonă mai îngroșată de necroză fibrinoidă și cu modificări vasculare endarteritice mult mai accentuate decît la cazurile fără eozinofile. Aceste observații ne-au sugerat ideea existenței, la aceste cazuri, a unui proces alergoimunitar loco-regional declanșat de macromoleculele alimentare ce vin în contact cu țesutul ulcerului, sau de proteinele denaturate din necroza fibrinoidă a ulcerului, care în acest fel devin antigene. Hiperergia declanșată duce la fenomene de arterită obliterantă cu necroză fibrinoidă consecutivă, care, la rîndul ei, declanșează din nou puseul, încît se formează un cerc vicios de autoîntreținere. Aceste cazuri se vindecă foarte greu prin metodele clinice de rutină, ele necesitînd, în plus, o desensibilizare prealabilă.

După profunzime, evoluție și cointeresarea organelor învecinate, ulcerele pot fi întîlnite sub două înfățișări morfoevolutive: *acute* și *cronice*.

Ulcerul acut prevede un debut cu 1—4 săptămîni în urmă, iar morfopatologic are marginile mai ascuțite și mai mici, deoarece nu s-a format încă fibroza cicatricială. Adesori, în fundul acestor ulcere se pot vedea depozite brune din cauza unor hemoragii. Aceste ulcere se întîlnesc și la copii, după terapii cu cortizon, sau la adulți, după tratamente cu aspirină, butazolidină ș.a.

Ulcerul cronic propriu-zis este prototipul bolii ulceroase și se mai numește și *ulcer cronic calos*, deoarece marginile acestui ulcer sînt dure, caloase, din cauza conținutului bogat în țesut conjunctiv cicatriceal.

Evoluția ulcerului cronic gastroduodenal poate duce la *vindecare* sau *poate evolua necicatrizat*. După vindecare rămîn cicatrice liniare sau stelate, cu lipsa pliurilor din zonă. Dacă retracțiunile cicatriceale sînt mari, pot apare tulburări în tranzitul stomacului. Cînd se cicatrizează un ulcer mare din regiunea mijlocie a micii curburi, poate retracta peretele, încît stomacul să ia *forma unui ceas de nisip*. Dacă cicatricea este în regiunea pilorului poate *stenoza benign orificiul piloric*, constituind o complicație a ulcerului.

O altă complicație a ulcerului este *hemoragia*, cînd se rupe un vas din aria ulcerului (fig. 395). Apare mai des la bărbații bătrîni în cadrul arteriosclerozei arterelor coronare gastrice. Hemoragiile pot fi masive și letale sau oculte și anemiante.

Perforația ulcerului este o complicație temerară, deoarece produce peritonite generalizate grave.

Ulcerul stomacului poate *fistuliza* în colon, dacă, în prealabil s-a produs o aderență între el și stomac. În această complicație apar vărsături fecaloide.

Malignizarea ulcerului în ulcerocancer (fig. 396) este acceptată numai de unii autori, care consideră că cca. 7—10% din ulcerele vechi se malignizează. Malignizarea se pro-

Scanned with OKEN Scanner

duce exclusiv din ulcerul gastric, nu și din cel duodenal. Ulcerul malignizat se deosebește de ulcerul propriu-zis prin aceea că are marginile elevate și moi, asemănătoare cu un mucegai, iar fundul rămîne neted, deoarere malignizarea interesează elementele epiteliale care se găsesc la marginile superioare ale ulcerului, în mucoasă.

Ulcerul cronic penetrant este un ulcer cronic care traversează peretele gastric sau duodenal și se deschide într-un organ învecinat: *pancreas* (fig. 397), *ficat*, fără să-și reverse conținutul gastric ori duodenal în cavitatea peritoneală. Această complicație se realizează numai dacă în prealabil se produc aderențe între stomac-duoden și celelalte organe. Aderențele se formează prin progresarea necrozei din fundul ulcerului pînă la nivelul seroasei, în cursul așaziselor crize penetrante. Seroasa iritată va reacționa prin formarea de fibrină ducînd la o perigastrită care se organizează conjunctiv — aderent între două organe (de exemplu între stomac și pancreas). Dacă, ulterior, ulcerul trece peste seroasă, va pătrunde în organul vecin fără să-și reverse conținutul gastric în cavitatea peritoneală, deoarece traiectul de penetrare este delimitat de aderențele dintre cele două organe.

10.5.5. TUMORILE STOMACULUI

10.5.5.1. TUMORILE BENIGME ALE STOMACULUI

Dintre **tumorile epiteliale,** *polipii* sînt cei mai frecvenți. Apar solitari sau multipli și proemină în lumenul stomacului, putînd avea înălțime de cîțiva centimetri și o grosime de 1—1,5 cm sau mai mică (fig. 398). Au culoarea alb-roză sau roșie închisă. *Adenoamele* stomacului sînt rare.

Dintre **tumorile benigne neepiteliale,** mai dese sînt *leiomioamele* și *schwanoamele*. *Leiomioamele* par a fi mult mai frecvente decît cele considerate pînă astăzi. După autorii anglo-saxoni, ele ar constitui 40% dintre tumorile benigne ale stomacului. Sînt de dimensiuni mici.

Schwanoamele sînt mai rare, constituind cca 5—10% dintre tumorile benigne ale stomacului. Apar mai des la nivelul curburilor stomacului, plecînd din submucoasă. Sînt de consistență elastică și de mărimi variate.

Mult mai rare decît aceste două tipuri sînt *fibroamele, lipoamele, hemangioamele, limfangioamele, hemangiopericitoamele* ș.a.

În stomac, apar și *tumori benigne teratoide,* cum sînt *coristoamele* pancreatice sau cele de mucoasă brunneriană.

10.5.5.2. TUMORILE MALIGNE ALE STOMACULUI

Tumorile maligne constituie 80% din tumorile organului, iar dintre acestea 90% sînt *carcinoame*. Sînt mai dese la bărbați, apărînd în jurul vîrstei de 55 ani. Se localizează cu predilecție în regiunea pilorică sau pe mica curbură. Frecvența crescută a cancerului gastric la bărbați s-ar putea explica prin iritațiile digestive mai frecvente și de natură mai variată la acest sex. Se întîlnește des în Japonia, Finlanda, Islanda și în Chile, unde populația se alimentează cu multe alimente afumate: pește, crustacee. La fel, apare în gastritele hipo- și anacide, care, după unii autori, sînt manifestări premonitorii cancerului. În regiunea Clujului, din țara noastră, letalitatea prin cancer gastric se menține în jur de 1,7% în ultimii 100 de ani.

Cancerul stomacului se manifestă

Scanned with OKEN Scanner

sub cele mai variate forme macroscopice.

Forma vegetantă pornește din mucoasă și crește spre lumenul stomacului sub forma unei excrescențe nodulare, conopidiforme sau mamelonată (fig. 399, 400). Are culoare roză-cenușie și poate prezenta zone de necroză și ulcerații. Dimensiunile tumorii pot ajunge la ale unui pumn de adult sau cap de copil. Forma vegetantă pură este mai rară și se crede că ia naștere din malignizarea unor polipi.

Forma ulcerativă se întîlnește mai frecvent în regiunea antrală și pilorică a micii curburi, sub trei înfățișări:

Forma ulcerativă netedă care se confundă cu ulcerul gastric. Se deosebește de acesta prin marginile dure și albicioase și prin infiltrarea în țesuturile vecine. Diagnosticul de certitudine este numai cel microscopic;

Forma ulcerativă neregulată are marginile dure, proeminente, cu aspect geografic, iar aria ulcerativă este zdrențuită, cu zone de necroză;

Forma ulcerativă extinsă este mare și se numește și „cancer în farfurie" (fig. 401). Are suprafața sfacelată și infiltrată în țesuturile vecine, asociindu-se des cu forma infiltrativă.

Forma infiltrativă sau schiroasă a cancerului gastric se numește și *linită plastică canceroasă* (fig. 402). Această formă poate cuprinde o parte din stomac sau stomacul în întregime, transformîndu-l într-un tub rigid care-și pierde peristaltismul. Peretele stomacului este omogen îngroșat, albicios și foarte dur, cu retracțiuni evidente. Uneori, se poate asocia cu mici vegetații care apar pe suprafața mucoasei. Mucoasa are pliurile păstrate în parte, dar prezintă numeroase denivelări ulcerative și proliferative.

Forma superficială a cancerului gastric constă din ulcerații ale mucoasei cu noduli proliferativi. Proliferarea tumorală interesează numai mucoasa și submucoasa.

Structura microscopică a cancerului gastric este în 90% **carcinomatoasă.** Cea mai frecventă dispoziție este cea *adenocarcinomatoasă* (fig. 403). Această formă poate prezenta unele particularități. Sînt cazuri cu numeroase celule cilindrice care secretă mult mucus, încît secreția mucusului copleșește structurile celulare, lăsînd impresia unei zone amorfe de mucus în care se găsesc grămezi de celule sau celule solitare lățite și monstruoase secretoare de mucus; este *carcinomul mucipar* (fig. 404). În coloratia cu mucicarmin, masa amorfă se colorează în roșu. O altă formă este carcinomul *schiros* sau infiltrativ, în care proliferează o mare cantitate de țesut conjunctiv stromal și care conferă tumorii caracterul dur. Printre fasciculele de țesut conjunctiv se găsesc mici cuiburi de celule epiteliale tumorale sau chiar celule izolate (fig. 405).

În afară de aceste aspecte adenocarcinomatoase se pot întîlni și *carcinoame nediferențiate* cu celule anaplazice, poligonale, așezate în placarde ce se infiltrează în țesuturile învecinate (fig. 406).

În stomac, rar apar carcinoame *pavimentoase* în urma metaplaziei celulelor cilindrice din stomac.

În *carcinomul muco-eroziv* sau *superficial Gutmann*, se malignizează numai mucoasa situată deasupra, musculoasa mucoasei și se infiltrează numai pînă la limita cu submucoasa. Trecerea dintre mucoasa normală și cea malignizată este foarte evidentă, confirmînd opinia că țesutul tumoral malign ia naștere din cel normal (fig. 407, 408).

Metastazarea prinde mai întîi *limfoganglionii* loco-regionali. Aderențe infiltrativ-tumorale se produc cu pediculul hepatic, splenic și chiar cu colonul transvers. Alteori, infiltra-

Scanned with OKEN Scanner

rea se face posterior, spre pancreas. În stadiile mai avansate, metastazarea trece peste limitele regionale și se generalizează prin metastaze multiple în *ficat* și în *alți ganglioni:* subclaviculari, axilari lombo-aortici, mediastinali ș.a. Cînd metastazele carcinomului mucipar se produc în ovare este vorba de *tumorile Krückenberg*. Se remarcă frecvența mare a metastazelor *perirectale, osoase, pulmonare, tiroidiene* și *suprarenaliene.*

Între tumorile stomacului se pot întîlni și **sarcoamele,** cum sînt *limfosarcoamele* și *reticulosarcoamele* și, mai rar, *leiomiosarcoamele* și *liposarcoamele.*

Ca afecțiuni deosebite se întîlnesc *limfogranulomatoza malignă* și *carcinoidul.* Acesta din urmă poate fi întîlnit numai în 2—3% din cazurile cu această localizare.

10.6. PATOLOGIA INTESTINULUI SUBȚIRE

I. Căluşer

10.6.1. MALFORMAȚIILE INTESTINULUI

Malformațiile intestinului sînt mai numeroase decît ale stomacului. **Diverticulii** și **atreziile** sînt cele mai frecvente malformații intestinale. Dacă în diverticulul *duodenal* stagnează alimentele, se inflamează, putînd simula simptomatologia unui ulcer duodenal. *Diverticulul Meckel* se întîlnește la 1—2% din populație, fiind lung de 5—10 cm. și cu o structură identică cu a ileonului. Prin stagnarea conținutului intestinal în lumenul lui se poate inflama. Poate avea însă și forma unui cordon lipsit de lumen. În unele cazuri, se găsesc, în mucoasa diverticulului, fragmente de pancreas sau de mucoasă gastrică. *Atreziile* și *stenozele* intestinale prezintă și modificări distrofico-displazice ale peretelui intestinal și în special ale mucoasei. O altă malformație intestinală este **malrotația anselor,** care ar fi cea mai frecventă tulburare congenitală a intestinelor. Este consecința unei implantări greșite a mezenterului pe peretele abdomenului. Boala duce la obstrucție intestinală, la volvulus, cu infarctarea anselor. Chistele intestinale sau **enterochistoamele** sînt formațiuni malformative ale peretelui intestinal. Au mărimi variate, care uneori egalează greutatea întregului organism (de exemplu, cazul unui băiat nou-născut). Pereții au fața internă tapetată cu epiteliu cilindric de tip intestinal, iar lumenul este umplut cu conținut mucos. La un alt nou-născut s-au observat 4—5 formațiuni chistice de mărimea unor cireșe, așezate ca un ciorchine pe fața externă a primei porțiuni jejunale.

Defectele de inervare ale intestinului subțire, prin lipsa plexurilor și a celulelor nervoase ganglionare, duc la dilatarea intestinului, cu fibroza straturilor mezenchimale și cu tulburări de motricitate intestinală.

10.6.2. DISTROFIILE INTESTINULUI SUBȚIRE

Distrofiile intestinului subțire se împart în tulburări de *absorbție,* de *motricitate* și de *vascularizație.*

Scanned with OKEN Scanner

10.6.2.1. TULBURĂRILE DE ABSORBȚIE

Sînt reprezentate de două mari sindroame: **steatoreea** și **hipoproteinemia** de origine intestinală.

10.6.2.1.1. TULBURĂRILE METABOLISMULUI LIPIDIC INTESTINAL

Grăsimile alimentare pot fi utilizate în organism numai după ce au parcurs trei etape metabolice: — etapa intestinală, în care bila, sucul pancreatic și cel intestinal prepară grăsimile pentru absorbție; — etapa intracelulară, care corespunde momentului parietal intestinal și — etapa de distribuție, cînd grăsimile trebuie răspîndite în organism.

În *prima etapă*, grăsimile alimentare pot să nu fie emulsionate în intestin în lipsa bilei și pot să nu fie modificate, în lipsa lipazei pancreatice sau a celei intestinale. Lipsa acestor secreții poate fi consecința nesecretării lor de organele respective sau a unor obstacole de pe căile de excreție, cu oprirea fermenților lipazici.

În *etapa parietală*, grăsimile trebuie trecute din lumen spre vasele chilifere, moment neîndeplinit în boala lui Whipple, sau în steatoreea primitivă.

În *etapa distributivă*, pot interveni boli care blochează căile limfatice sau chiliferele vilozitare prin tuberculoză, hemopatii maligne ș.a., împiedicînd răspîndirea grăsimilor în organism.

În aceste cazuri, grăsimile alimentare din intestin se elimină prin scaun, constituind steatoreea.

10.6.2.1.1.1. STEATOREELE PRIMITIVE

În acest grup sînt cuprinse trei boli, altădată considerate distincte: *boala celiacă*, *sprue idiopatică* numită și *nostras* și, *sprue tropicală*. Astăzi sînt considerate boli cu identitate histopatologică și manifestări clinice asemănătoare, în afară de sprue tropicală care nu dă și leziuni hepatice.

Aceste boli sînt expresia prezenței sau a carenței unor substanțe chimice din intestin sau sînt date de factori infecțioși. Astfel, *glutenul* și *derivații săi* pot produce **boala celiacă** și **sprue nostras**; *lipsa acidului folic* produce numai **sprue nostras**, iar *infecția* produce **sprue tropicală**. Afirmațiile sînt fundamentate pe observații, după care, dacă suprimăm glutenul, dispar și semnele clinice ale bolii. Glutenul acționează asupra epiteliului intestinal ca un toxic sau ca un declanșator alergic. Se crede că glutenul apare în urma lipsei genetice a unei enzime care ar trebui să intermedieze metabolismul glutenului sau a derivaților lui.

Modificările morfologice sînt predominant *microscopice* și ating jejunul, duodenul și numai în mod excepțional și ileonul. Leziunile sînt localizate în glande și la nivelul vilozităților. *Glandele* sînt mari, cu celule înălțate, mai bazofile și cu mitoze mai dese. *Vilozitățile*, dimpotrivă, sînt mai scunde, luînd un aspect aplatizat (fig. 409, 410). Uneori, în corionul mucoasei se pot întîlni *infiltrate leucocitare inflamatorii*. La limita dintre glande și vilozități se găsesc modificări histochimice în urma creșterii cantității de ARN și apoi a creșterii cantității de succindehidrogenaze, fosfataza alcalină, acidă și esteraze în vilozități. De la aceasta face excepție sprue nostras, la care, aceste enzime scad în zona intermediară.

Electronooptic se observă o structură normală a celulelor din cripte, dar celulele din vilozități au microvilii rărițI, mitocondriile și aparatul Golgi grupat perinuclear, sau sînt vacuolizate.

Aceste modificări necaracteristice trebuie diferențiate de stările în care pot apare astfel de modificări intestinale, cum ar fi în cursul cirozei hepatice, a hepatitei acute sau după

Scanned with OKEN Scanner

iradieri. Leziunile descrise sînt ireversibile, dar există autori care cred în reversibilitatea parțială a acestor leziuni.

10.6.2.1.1.2. BOALA WHIPPLE

Boala poate fi diagnosticată prin biopsie din mucoasa intestinală, ori la examenul necroptic. Steatoreea din boala Whipple se produce din cauza modificărilor peretelui intestinal și al ganglionilor mezenterici și a altor organe.

Leziunea de bază ar fi o reticulo-histiocitoză generalizată cu predominență enterală și gangliomezenterică. În ultima vreme, se crede că leziunea ar fi o reacție proliferativă și metabolică reticulo-histiocitară dată de corynebacterium anaerobium. Modificările sînt localizate cu predilecție pe ileon, respectînd stomacul și colonul. Peretele intestinului este îngroșat, iar mucoasa este galben-roșietică, granulară, uneori ulcerată sau hemoragică. La examenul *microscopic* se constată o lărgire marcată a chiliferelor din vilozități și cu depozite grăsoase perichilifere. În chorionul mucoasei se remarcă prezența unor „celule spumoase Whipple", cu talia de cca 50 microni, cu citoplasma spumoasă și încărcată cu numeroși globi PAS-pozitivi. Globii se pot găsi și extracelular.

Limfoganglionii mezenterici sînt măriți în volum, cu un diametru de 2—3 cm, sînt moi, păstoși. Pe secțiune pot fi chistici, cu un conținut lichid proteino-lipidic. În unele cazuri, leziunile entero-ganglionare se asociază cu pleurite și endocardite nodulare ori ulcerative. De asemenea, se pot găsi mici noduli gălbui, situați sub ependimul ventriculilor cerebrali.

La examenul *microscopic* se găsește o proliferare reticulo-histiocitară cu celule spumoase, cu granule PAS-pozitive, în majoritatea viscerelor. Astfel, în ficat sînt situate în spațiile porte și în sinusuri; în creier, sub ependimul ventriculilor și în jurul vaselor; în splină și în ganglioni sînt situate în sinusuri; în inimă, sub endoteliu și interstițial; sub pleure; iar în plămîn, în interstițiul alveolar, predominant peribronhovascular.

Aceste leziuni atestă că boala Whipple este o reticulo-histiocitoză sistemică, predominantă în sfera intestinului subțire, cu tulburări de absorbție și de distribuție a grăsimilor în organism.

10.6.2.2. HIPOPROTEINEMIILE DE NATURĂ INTESTINALĂ

Sînt tot distrofii intestinale produse prin tulburări de absorbție ca și steatoreele, dar ele duc la scăderea proteinelor serice din sînge. *Hipoproteinemiile* pot fi *secundare* unor leziuni intestinale, cum sînt cele din boala Crohn, din colitele ulceroase, din sprue, din boala Whipple ș.a., sau pot fi *hipoproteinemii primare*, cu etiologie necunoscută. Se presupune că hiperproteinemiile primare ar fi rezultatul unei carențe alimentare, a unei tulburări de absorbție a acizilor aminați, sau a pierderilor importante de proteine.

Macroscopic, se manifestă printr-o pigmentare a straturilor externe a intestinului, inclusiv a fibrelor musculare. Bolnavii prezintă sufuziuni chiloase pleurale, peritoneale și edem limfatic la nivelul membrelor inferioare.

La examenul *microscopic*, se constată o dilatare marcată a vaselor limfatice din mucoasa și submucoasa intestinului și din mezenter. În limfoganglionii regionali apar cordoane de fibroză neinflamatorie.

Scanned with OKEN Scanner

10.6.2.2. LEZIUNILE PLEXURILOR

Plexurile nervoase din peretele intestinal au rol în *motilitatea intestinală* și *întreținerea troficității* acestuia. Aceste plexuri pot fi lezate atît în timpul ocluziilor intestinale, cît și în afara acestora. Leziunile pot fi *congenitale* sau *cîștigate*.

În **leziunile mienterice congenitale,** există posibilitatea unei agenezii a plexurilor, lipsă care uneori se poate extinde și la colon, în cadrul megacolonului. În cazuri rare, plexurile nervoase pot lipsi din tot tractul intestinal.

Leziunile mienterice cîștigate în timpul vieții sînt mai frecvente decît cele congenitale și sînt mai intense în plexul Auerbach, decît în Meissner. Survin în infarctizări, în ileus și enterite. Leziunile constau din distrofie clară, vacuolară pînă la necroza celulelor nervoase. În fibrele nervoase și în jurul lor se poate instala un edem. Uneori, în jurul elementelor nervoase se îngrămădesc celule inflamatorii rotundonucleare, constituind ganglionevritele.

Paralel cu aceste leziuni evolutive, se pot observa și modificări cicatrizante a leziunilor, cum ar fi proliferarea conjunctivo-fibrilară, în care pot fi înglobate resturile celulare nervoase ganglionare sau proliferările nodulare a celulelor schwanniene.

10.6.3. INFLAMAȚIILE INTESTINULUI SUBȚIRE

Patologia inflamatorie a intestinului este incomplet cunoscută, fiind o regiune greu abordabilă morfologic. Date reale se pot obține numai prin biopsii, care, în enteritele acute se fac rar, iar piesele operatorii oferă date numai asupra unor procese patomorfice constituite sau cu extindere segmentară. Necropsiile oferă aspecte false, în urma instalării autolizei epiteliului intestinal, care se produce la 1—2 ore după deces. Din această cauză, o parte din modificările enteritei acute rămîn necunoscute, deoarece se vindecă repede, fără a le putea investiga prin biopsia intestinală care este destul de dificil de practicat.

Cu toate acestea, în patologie s-au conturat tablouri morfoclinice certe, care, deocamdată, permit o împărțire a enteritelor în *acute* și *cronice*. Ultimele sînt *nespecifice* și *specifice*. În tractul intestinal se produc și îmbolnăviri segmentare, cum ar fi *duodenitele, jejunitele* și *ileitele*.

În enterite este inflamată mai des mucoasa, dar sînt forme ce afectează și submucoasa sau chiar toate straturile intestinale. O altă particularitate morfopatologică a enteritelor generalizate este manifestarea sau extinderea lor zonală pe traiectul intestinului, în sensul că, zone lezate alternează cu altele indemne.

Cauzele enteritelor sînt numeroase: cauze mecanice (schibale, clisme); chimice (plumb, mercur, acizi, alcool, medicamente); factori biologici microbieni (dizenterici, b. coli, tbc. ș.a.); virusuri (cel gripal A England); paraziți (helminții, protozoarele) și ciupercile (candida albicans ș.a.).

Enteritele secundare sau de acompaniament apar în cursul anumitor boli, cum sînt insuficiențele circulatorii generalizate cu stază în intestin și cu favorizarea infecției; în autointoxicațiile din uremie, icter, sprue; în hipovitaminoza C; în endocrinopatii, ca Addison și Basedow, și în tulburările secretorii biliare, pancreatice și gastrice.

Aceste cauze determină enteropatii secundare fie prin acțiune directă asupra intestinului fie cînd intestinul reacționează în cadrul unei boli generale a organismului.

Scanned with OKEN Scanner

10.6.3.1. BOALA DIAREICĂ A SUGARULUI

10.6.3.1.1. DISPEPSIILE SUGARULUI

La sugar pot apare tulburări dispeptice și diaree produse de factori enterali și parenterali. *Factorii enterali* sînt reprezentați de o alimentație nepotrivită vîrstei ori de o floră microbiană patogenă pentru intestin. Alimentele inadecvate produc boala din cauza lipsei unor enzime intestinale care ar trebui să ajute la digestia alimentelor. În acest caz, alimentele fermentează și irită peretele intestinal, favorizînd urcarea florei bacteriene din colon spre intestinul subțire. Factorii enterali microbieni sînt de tipul *Escherichia coli* cu numeroase subtipuri ș.a.

Prin *factori parenterali* se înțeleg diferite boli ale copilului, care influențează reactiv tractul digestiv. Dintre acestea fac parte inflamațiile extraintestinale persistente, ca: *pielitele, bronșitele purulente, otita medie purulentă, pneumopatiile acute* ș.a.

Modificările morfologice intestinale constau dintr-o subțiere accentuată a pereților intestinali pînă la transparența pereților, cu pete roșietice de natură hiperemică sau hemoragică punctiformă. Transparența este dată de intensa destindere a intestinelor umplute cu gaze, încît adeseori destind întregul abdomen. Microscopic, edemul și congestia mucoasei domină tabloul morfologic. Boala se poate vindeca prin revenirea peretelui intestinal la structura trofică.

10.6.3.1.2. TOXICOZA SUGARULUI

Este o stare foarte gravă, precomatoasă, cu tulburarea sistemelor și a aparatelor vitale din organism, instalată în urma unui intens dezechilibru hidro-mineral. Boala poate afecta un organism sănătos sau poate constitui continuarea unei dispepsii nevindecate.

Tabloul morfoclinic al bolii este impresionant, fiind rezultatul acidozei, a retenției de azot, apă și electroliți în cadrul insuficienței renale, a dezechilibrului hidro-mineral și, al tulburării metabolismelor intermediare.

Toxicoza constituie o reală catastrofă metabolică a organismului, care clinic duce la deshidratarea generală a organismului, la temperatură ridicată, vărsături, diaree, colaps vascular și respirație dificilă. În urină, crește glucoza și albumina iar în sînge cresc leucocitele. Senzoriul scade și copilul intră în comă.

Am prezentat aceste semne clinice și de laborator, deoarece, în comparație cu intensitatea mare a acestora, modificările morfopatologice sînt mult mai reduse și localizate cu predilecție în creier și ficat.

În creier, leziunile dominante sînt cele vasculare, deoarece în celulele nervoase se găsesc numai modificări distrofice minore. Leziunile vasculare meningo-cerebrale constau din dilatări, microhemoragii și chiar tromboze. În ficat, apar leziuni de distrofie grasă în hepatocite, dilatații vasculare, microhemoragii și infiltrate limfocitare în spațiile porte. În tractul gastrointestinal apar microhemoragii punctiforme în mucoasă și tumefierea formațiunilor limfoide din intestin și din ganglionii mezenterici. În plămîni, se produc zone de edem alveolar, alternînd cu zone de emfizem, de atelectazie și de microhemoragii. Rinichii, la fel, prezintă modificări vasculare congestivo-hemoragice sau de microinfarcte. Boala adeseori evoluează letal. În fapt, se instalează sindromul de coagulare diseminată intravasculară.

10.6.3.2. ENTERITELE

Enteritele sînt inflamații ale întregului intestin subțire, dar pot apare și inflamații segmentare ca:

Scanned with OKEN Scanner

duodenite, jejunite, ileite și chiar *ileite terminale*. Ele evoluează *acut* sau *cronic, specific* și *nespecific*.

10.6.3.2.1. ENTERITELE ACUTE

Enterita acută catarală este *mucoasă, seroasă* sau *purulentă*. Frecvența acestor forme este mai mare decît cea recunoscută pînă azi, ținînd seama de faptul că, avînd o evoluție scurtă, de 3—5 zile, după care de obicei se vindecă, nu pot fi investigate morfologic.

Conținutul intestinal este amestecat cu mucus și chiar cu strii sanguine. *Macroscopic,* peretele intestinului este roșu, edematos și acoperit cu depozite de mucus clar. *Microscopic,* celulele mucipare sînt hipersecretante, iar chorionul mucoasei este congestionat, edemațiat și lipsit de infiltrate leucocitare inflamatorii. Aceasta este enterita acută catarală simplă (fig. 411, 412).

În enteritele cu colibacilii O-111 este interesat și stomacul și colonul, constituind o gastroenterocolită, iar leziunile hemoragice și trombotice pot apare și în alte organe, ca: plămîni, rinichi, splină și creier.

Există enterite catarale acute cu tablou morfopatologic și mai sever, cum este cea *catarală descuamativă* și cea *catarală hemoragică*. În cea *descuamativă,* care apare în holeră, pe lîngă leziunile descrise în enterita catarală simplă, pot apare exsudate fibrinoase ale seroasei, iar *microscopic,* în mucoasa intestinului se constată detașări epiteliale extinse sub formă de placarde. Aceste detașări se fac numai pe vilozități, rămînînd pe loc epiteliile din glande. Astfel de leziuni apar și în febra paratifoidă, în enteritele cu coli patogeni, în cholera nostras, proteus ș.a.

În enterita acută *cataro-hemoragică* domină componenta vasculară, cu hemoragii punctiforme sau petesiale ce pătrund în toate straturile intestinului, inclusiv în lumenul intestinal, imprimînd conținutului un aspect hemoragic. De obicei, se dezvoltă pe formele catarale simple din cursul gripei produsă de virusul A England.

Enterita acută foliculară afectează foliculii limfoizi sau plăcile Peyer din intestin. Se localizează mai des în ileonul terminal și se manifestă printr-o tumefiere a foliculilor cu halou roșu congestiv în jurul și pe suprafața lor. În unele cazuri, apare o culoare negricioasă din cauza transformării fierului hemoglobinic în sulfhemoglobină sub acțiunea componenților sulfurici din gazele intestinale. *Microscopic,* foliculii sînt proliferați (fig. 413) și infiltrați cu celule inflamatorii polimorfe. Epiteliul de acoperire al foliculilor este descuamat. În folicul se află celule siderofage însoțite, cîteodată, de zone ulcerative (fig. 414).

Enterita acută fibrinoasă sau **pseudomembranoasă** afectează rar și numai parțial intestinul subțire, localizîndu-se mai des în intestinul gros. Apare în dizenterie, febra tifoidă, intoxicații cu substanțe chimice mercurice, în autointoxicațiile uremice, în staza stercorală din volvulus și din megacolon. În aceste cazuri, se instalează modificări vasculare facilitînd exsudarea fibrinoasă. Modificările vasculare se produc sub acțiunea directă a substanțelor toxice sau a toxinelor microbiene asupra pereților vasculari, cărora le modifică permeabilitatea. În aceste enterite, se produc, în paralel, și zone de necroză cu exsulcerația mucoasei.

Macroscopic, falsele membrane au culoare galben-cenușie și sînt răspîndite difuz sau zonal pe mucoasa intestinului. După detașarea falselor membrane se produc ulcerații și hemoragii.

Microscopic, falsele membrane sînt formate dintr-o rețea de fibrină amestecată cu mucus. Epiteliul de pe vîrful vilozităților este descua-

Scanned with OKEN Scanner

mat, iar în chorionul mucoasei apare o congestie capilară cu grămezi fibrinoase și infiltrate leucocitare pe un fond de edem.

Cînd această enterită este dată de stafilococ, infecția se extinde și la colon, iar în peritoneu se află lichid seros.

Falsele membrane formate din fibrină și leucocite pot fi constituite și din mucus amestecat cu epitelii descuamate. Alteori, pe lîngă mucus și epitelii, se asociază și fibrină, exsudarea ei fiind favorizată de necroza stromei.

Enterita acută purulentă poate fi *abcedată* și *flegmonoasă*. *Enterita acută abcedată* este o manifestare embolică în endocarditele ulcerative sau ulcerovegetante acute. Microabcesele din intestin au centrul gălbui, cu halou roșu-brun congestiv. Cînd se sparg, înspre lumenul intestinului, dau forme ulcerative. Enteritele abcedate secundare unei alte enterite se produc de obicei pe fondul unei enterite foliculare, microabcesele localizîndu-se în foliculi.

Enterita acută purulentă de tip *flegmonos* se produce pe cale sanguină sau prin propagare din vecinătatea unui cancer intestinal infectat. Etiologia curentă este cu streptococi hemolitici și coli patogeni. Peretele intestinului este îngroșat difuz pe un segment mai lung, fiind edematiat, de culoare roșie-brun-cenușie cu nuanțe gălbui. La examenul *microscopic*, se constată congestie, edem și o infiltrare difuză cu polinucleare în toate straturile intestinului.

Enterita acută ulcero-necrotică se localizează în paralel în intestinul subțire și în colon. Este dată de bacillus enterotoxicus și debutează mai des în segmentul ileal. Leziunile sînt localizate sistematizat pe plăcile Peyer din marginea liberă a intestinului. Pe lîngă necroză cu ulcerații, apar și zone de edem și hemoragie. Această formă de enterită se observă și în inflamațiile specifice ca: tuberculoase ș.a., dar cu particularitățile lor structurale.

Modificările *microscopice* corespund tipului morfolezional al bolii. În cele nespecifice, modificările sînt situate în mucoasă și submucoasă. În mucoasă, se găsesc zone circumscrise de necroză și ulcerații (fig. 415). Ulcerațiile au pereții infiltrați cu numeroase celule poliblastice, iar în restul corionului se instalează edemul. În submucoasă se găsesc infiltrate leucocitare, așezate difuz sau circumscris. Complicația majoră este perforația.

Din forma acută poate trece în cea subacută și cronică, cînd ia înfățișarea *enteritei granulative* cu mult țesut de granulație nespecific și cu lipsa epiteliului vilozitar sau glandular. Epiteliul rămas este atrofic și celulele prezintă leziuni distrofice mitocondriale. Consecința leziunilor celulare se validează prin tulburarea secreției enzimelor dehidrogenazice. În formele subacute terminale sau în cele cronice, la locul inflamației apare o cantitate crescută de țesut conjunctiv cicatriceal.

O varietate particulară de enterită ulcero-necrotică este cea *necrozantă difuză*, descrisă, în anul 1946, de Beckermann și Saas într-o epidemie din Hamburg. Se crede că este dată de Welchia perfringens, dar la baza patogeniei ei stau mai multe mecanisme care slăbesc rezistența locală, favorizînd acțiunea acestei flore. Factorii favorizanți sînt coagulările intravasculare din sindromul de coagulare diseminată difuză, instalat mai ales după traumatisme sau după intervenții chirurgicale abdominale, ori după declanșarea unor mecanisme hiperergice regionale ș.a. *Macroscopic*, enterita necrozantă debutează cu leziuni necrotice extinse pe mucoasa întregului intestin subțire și chiar pe colon. Ulterior, leziunile interesează și celelalte straturi ale intestinului, luînd o culoare brun-negricioasă. Pe acest fond se pot produce perforații. *Mi-*

Scanned with OKEN Scanner

croscopic, necroza peretelui intestinal interesează toate straturile organului, pînă la seroasă. Spre deosebire de infarct, în această enterită nu se găsesc obstacole pe ramurile vaselor mezenterice.

10.6.3.2.2. ENTERITELE CRONICE NESPECIFICE

Enterita cronică cataralâ poate fi primară sau continuă o formă acută nevindecată. Este o enterită cu recidive repetate, în care diareile alternează cu constipațiile. Mucoasa este cenușie-negricioasă cu puncte roșietice din cauza hemoragiilor vechi și recente.

În **enterita cronică hipertrofică,** mucoasa este roșietică și îngroșată polipoid. În conținutul intestinal se găsește mucus și alimente insuficient digerate. *Microscopic,* se constată o congestie a mucoasei și o proliferare a foliculilor limfoizi. În corionul mucoasei și în submucoasă se află infiltrate leucocitare limfoplasmocitare și histiocitare și mult țesut conjunctiv cicatriceal. Astăzi se crede că această formă este foarte rară, fiind mai rară chiar decît gastrita hipertrofică. (Din peste 200 endobiopsii jejunale la copii, noi nu am întîlnit nici un caz de enterită hipertrofică).

În enterita cronică atrofică, care este forma cea mai frecventă de enterită cronică, peretele intestinal este subțiat și neted, de culoare neagră-cenușie. La sugari, subțierea este așa de accentuată încît intestinul devine transparent. Atrofia vilozităților se produce prin două mecanisme: exfoliere exagerată, ca urmare a agresiunilor suferite de epiteliu, sau prin insuficiența regenerării, ca urmare a blocajului mitotic de cripte. *Microscopic,* se constată o atrofiere a tuturor elementelor structurale ale intestinului (fig. 416, 417, 418). Glandele și epiteliul glandular sînt micșorate, submucoasa este subțire, iar musculoasa prezintă zone de atrofie și de distrofie grasă.

Cînd celulele criptelor secretă mucus care nu poate ieși la suprafața mucoasei, glandele se dilată chistic, iar mucoasa devine granulară și leziunea poartă numele de *enterită chistică.*

Sînt enterite cronice care se asociază cu descuamări largi epiteliale și cu secreție bogată de mucus în colon, care nu se amestecă cu materiile fecale. Aceasta apare mai des la femei cu constipații spastice și se numește *colită mucinoasă mucomembranoasă.*

10.6.3.2.3. ENTERITELE CRONICE SPECIFICE

Din acest grup face parte **tuberculoza intestinală.** Apare secundar unei tuberculoze pulmonare și se localizează în porțiunea terminală a ileonului și în cec.

Formele morfologice ale tuberculozei intestinale sînt variate. În cursul unei tuberculoze *miliare,* leziunile micronodulare sînt răspîndite difuz pe seroasa peritoneală. Ele pot să se exulcereze sau se pot scleroza cicatriceal.

Forma ulcerativă se localizează cu predilecție în ileon. Seroasa intestinului este normală, dar pe mucoasă apar ulcerații cu marginile cazeoase, fiind așezate cu axul longitudinal în axul transversal al intestinului (fig. 419).

Forma stenozantă produce strangulări circulare ale întregului perete intestinal cu dilatarea segmentelor supraiacente stenozei. Aceste stenoze pot coexista cu ulcerații tuberculoase, deoarece stenozele sînt forme fibroase cicatriciale ale ulcerațiilor tbc.

Forma entero-peritoneală este foarte rară, fiind interesați în pro-

Scanned with OKEN Scanner

cesul lezional, într-o masă comună intestinul, mezenterul și limfoganglionii. Mucoasa din vecinătatea leziunilor tuberculoase este hipertrofică și hipersecretantă. Dacă leziunea evoluează spre vindecare se produce o fibroză cicatriceală în musculoasă și chiar o încărcare cu grăsime a interstițiului acesteia, în special o stratului muscular din vecinătatea seroasei. Pe acest fond apar noduli formați din celule limfo-histiocitare. Aceste modificări sclerolipomatoase se accentuează sau apar timpuriu în tuberculozele intestinale tratate.

10.6.3.3. ENTERITELE SEGMENTARE

10.6.3.3.1. DUODENITELE

Apar ca modificări inflamatorii de *acompaniament* în ulcerul duodenal, dar există și duodenite *primare*. Sînt destul de frecvente și favorizează inflamațiile hepato-biliare. Morfologic se prezintă sub trei aspecte.

Duodenita superficială este cea mai frecventă; se manifestă prin descuamarea celulelor glandelor Brünner și prin infiltrarea chorionului cu limfocite, plasmocite și eozinofile.

Duodenita interstițială difuză, pe lîngă modificările de mai sus, prezintă și un edem chorional care duce la îngroșarea mucoasei.

Duodenita atrofică are mucoasa subțiată cu glandele micșorate de volum și cu chorionul infiltrat inflamator și cu fibroză cicatricială.

Între aceste modificări și datele clinico-radiologice pot exista neconcordanțe, deoarece modificările de mai sus nu pot fi observate radiologic sau, invers, unele îngroșări duodenale sesizate radiologic nu au suport morfopatologic, fiind considerate aspecte de motricitate accentuată a organului.

10.6.3.3.2. ILEITA TERMINALĂ SAU BOALA CROHN

Imflamația porțiunii terminale a ileonului se întinde pe o distanță de cca 25—75 cm. În unele cazuri, se prelungește de pe ileon pe cec, apendice și chiar pe jejun ori pe colonul ascendent.

Cauza bolii este necunoscută. Asupra potogeniei sînt mai multe ipoteze: mucoasa poate fi lezată inițial de microbi, de tulburări vasculonervoase sau de tulburări ale plexurilor mienterice. Ipoteza cea mai convingătoare explică boala prin modificări ale sistemului limfatic vasculoganglionar regional.

În *faza acută* a bolii, *macroscopic* se produce o îngroșare edematoasă și congestiv-hemoragică a peretelui intestinal. Plăcile lui Peyer se îngroașă, iar limfoganglionii mezenterici, corespunzător regiunii inflamate, se măresc în volum, dar nu supurează. *Microscopic,* se constată un intens edem al tuturor tunicilor intestinale. Acest edem poate fi dat de o stază limfatică sau poate fi asociat cu o componentă inflamatorie, cu prezența celulelor limfo-plasmocitare, a histiocitelor și eozinofilelor. Pe fondul edemului parieto-intestinal pot apare microhemoragii, iar celulele leucocitare amintite pot prezenta modificări metaplazice epitelioidale.

Formațiunile limfoide din intestin și ganglionii limfatici mezenterici prezintă proliferări foliculare și sinusale.

Cu timpul, în mucoasa intestinală, corespunzător plăcilor lui Peyer, apar ulcerații, iar submucoasa este edematiată și infiltrată cu celule poliblastice (fig. 420 a. b. c.).

În *formele cronice* ale bolii, leziunile sînt mai constante. Peretele este mult îngroșat, de cca 1,5 cm, iar lumenul strîmtat, pînă la 1,5 cm și rigid ca un tub. Pe mucoasă apar

Scanned with OKEN Scanner

ulcerații longitudinale acoperite cu fibrină. Mezenterul regional este scleros și retractil, iar limfoganglionii sînt măriți în volum și duri. Pot apare aderențe ale intestinului cu organele învecinate. La examenul *microscopic* se constată ulcerații ale mucoasei și granuloame inflamatorii în chorionul ei. În submucoasă apar zone de fibroză și granuloame inflamatorii, formate din fagocite cu celule gigante reactive. Sînt și granuloame formate din limfocite, plasmocite, eozinofile, epitelioide și celule gigante, pretîndu-se la confuzii cu nodulii proliferativi tuberculoși. În musculoasă, apare o fibroză interstițială. Elementele structurale vasculonervoase din perete și plexul mienteric prezintă leziuni de stază și respectiv, de distrofie.

Rezultă că, ileita terminală este o inflamație granulativă nespecifică care duce la proliferări celulare și fibroscleroză parietală cu consecințe ulcero-retractile și cu posibilități de complicații aderențiale și perforații intestinale.

10.7. PATOLOGIA COLONULUI

I. Căluşer

10.7.1. MALFORMAȚIILE COLONULUI

Cele mai frecvente anomalii constau într-o lărgire exagerată a colonului, numită *megacolon* și dintr-o lungime prea mare, numită *dolicocolon.*

Dolicocolonul poate evolua latent și descoperit numai în perioada a doua a copilăriei, dacă intervine o atonie a organului.

Megacolonul sau **boala lui Hirschsprung** cuprinde rectul și sigma și mai rar colonul descendent. Leziunea principală este localizată în formațiunile nervoase din peretele colonului care lipsesc sau sînt distrofice. Din această cauză se produce o atonie a organului cu dilatarea lui și cu îngroșarea fibro-musculară a peretelui (fig. 421). Apare de nouă ori mai frecvent la băieți decît la fetițe și, uneori, coexistă cu megaureterul, în peretele căruia se găsesc aceleași modificări nervoase. Colonul dilatat poate conține zone mai strîmte. Adeseori, mucoasa colonului se inflamează fibrinos sau ulcerativ. Dacă boala este severă, 85% din copii sucombă chiar dacă se face intervenție chirurgicală rezectivă.

Imperforația anală constă din lipsa orificiului anal, care este acoperit de tegument. Boala poate interesa exclusiv tegumentul sau se extinde și la rect printr-o atrezie parțială sau printr-o terminare în fund de sac. În 50% din cazuri, boala apare la polimalformați. Cînd copilul supraviețuiește, există o fistulă recto-vezicală sau recto-vaginală pe unde se elimină conținutul intestinal. Se asociază cu atrezii intestinale, cardiopatii congenitale, cu mielomeningocel, anomalii vertebrale sau ale organelor genitale externe.

10.7.2. INFLAMAȚIILE COLONULUI

Inflamațiile colonului încep de la cec pînă la anus, luînd denumiri diferite după segmentul inflamat. Astfel, inflamațiile cecului se numesc *tiflite,* iar ale valvulei Bauhin — *bauhinite,* apoi *apendicite, colite,*

Scanned with OKEN Scanner

sigmoidite, rectite, anite — inflamațiile anusului și *proctite* — inflamațiile anusului cu porțiunea inferioară a rectului.

10.7.2.1. TIFLITELE

Sînt *primare* sau sînt *secundare* unei apendicite, iar ca evoluție sînt *acute* și *cronice*, *nespecifice* și *specifice*. *Macroscopic*, cele *acute* pot fi *supurative* și *ulcerative*, iar cele *cronice*, *retractile*. În cele **nespecifice acute**, peretele cecului se îngroașă edematos micșorîndu-i-se lumenul. Grosimea peretelui cecal poate ajunge pînă la 2—3 cm. În cele **cronice nespecifice**, mezoul se încarcă cu grăsime, iar peretele cecului este retractat. *Microscopic* se constată o îngroșare parietală, dată de o fibroză colagenă difuză. Se pot găsi și zone cu celule inflamatorii mononucleate sau chiar polinucleate, cînd persistă mici zone supurate. Alteori, se pot găsi și granuloame de corp străin.

Tiflitele specifice sînt *tuberculoase* ulcerative sau pseudotumorale. Cele *actinomicotice* sînt supurative sau proliferativ-pseudotumorale, iar cele *amebiene* au modificări pseudotumorale.

10.7.2.2. APENDICITA

Inflamația apendicelui cecal este o boală foarte frecventă, întîlnindu-se mai des la adulții tineri și la copii. Etiologia este microbiană sau parazitară, iar mecanismul de producere este direct, intraluminal, sau indirect, pe cale sanguină. De cele mai multe ori, apendicita este o afecțiune independentă, dar poate evolua și secundar în cadrul unei tiflite sau a unei enterocolite. Evoluția apendicitei este *acută*, *subacută* și *cronică*.

Apendicita acută poate modifica întreg apendicele sau numai o parte, mai ales pe cea distală. *Macroscopic*, poate avea aspect trofic sau congestiv, cu suprafața acoperită de fuliginozități fibrinoase și puroi. Pentru depistarea leziunilor apendiculare trebuie făcute secțiuni seriate din 5 în 5 mm. Lumenul organului este strîmtat și peretele îngroșat, din cauza edemului și a exsudatului. Leziunile pot fi predominant catarale sau preponderent supurative.

Apendicita **acută catarală** se diagnostichează mai bine la examenul microscopic cînd se poate constata o înălțare a celulelor cilindrice din cripte, cu secreție mai bogată de mucus, cu congestie și înmulțire de polinucleare în chorionul mucoasei. Această formă, zisă *apendicită superficială*, poate fi reversibilă. Dacă inflamația evoluează, devine **purulentă**, fiind mai des *flegmonoasă* decît *abcedată*. În cea flegmonoasă, polinuclearele infiltrează difuz toate straturile organului, putînd apare o reacție leucocitară chiar și la nivelul seroasei. Mucoasa se poate ulcera, iar în lumen apare mult puroi. În acest stadiu, apendicele este mult îngroșat, destins, roșu-cafeniu și poate perfora ușor (fig. 422, 423). În forma flegmonoasă se pot produce și leziuni trombotice, care favorizează necroza extinsă a țesuturilor structurale ale apendicelui, luînd aspectul apendicitei acute *ulcero-necrotice*, care, clinic, corespunde celei *gangrenoase*.

La începutul inflamației acute a apendicelui, în forma superficială, leziunea mucoasei se poate asocia cu o reacție proliferativă a foliculilor limfoizi locali, determinînd o formă de apendicită **acută cataro-foliculară** care este mai frecventă la copii (fig. 424).

Că acești foliculi sînt prinși reactiv o dovedește și reacția altor organe limfoide, a limfoganglionilor din mezoul invecinat, care se măresc în volum. Limfadenomegalia este dată de proliferarea foliculilor și a sinusurilor din parenchimul ganglionar.

Apendicita subacută este mai rară decît cea acută sau cronică. *Macroscopic*, modificările sînt reduse, dar

Scanned with OKEN Scanner

la secțiunile transversale ale apendicelui se poate vedea un perete mai îngroșat. *Microscopic*, apendicita subacută se prezintă sub două forme: *foliculară* și *granulativă*.

În cea *foliculară*, componenta epitelială a mucoasei pare nemodificată, în schimb, componenta limfoidă este profund lezată, în sensul că foliculii limfoizi au suprafața lărgită, iar vasele limfatice subseroase sînt mult dilatate (fig. 425). În chorionul mucoasei, se înmulțesc polinuclearele și plasmocitele. Modificările limfoide din apendicita subacută sînt semnificative la adulți, dar sînt greu de interpretat la copii, deoarece, în apendicele acestora, se găsesc foliculi mari în mod obișnuit. La copii, diagnosticăm apendicita subacută foliculară numai atunci cînd foliculii limfoizi sînt mult măriți în volum și au centrul folicular foarte mult lărgit, deținînd 2/3 din suprafața foliculului. Celulele centrofoliculare prezintă metaplazie epitelioidă.

Apendicita subacută granulativă apare la adulți și la copii după vîrsta de 4—5 ani. În această formă, în submucoasă și în musculoasă apar zone circumscrise de țesut de granulație mai mult sau mai puțin fibropar ce înlocuiește straturile submucoasei și musculoasei (fig. 426, 427). Evoluția ei duce spre forma cronică de apendicită și, mai rar, spre apendicele fibro-cicatricial.

Apendicita cronică continuă formele acute sau subacute nevindecate. *Macroscopic*, organul este albicios, dur și subțiat, iar lumenul poate fi gol sau cu conținut intestinal ori cu țesut conjunctiv cicatriceal. *Microscopic*, mucoasa este atrofiată (fig. 428), iar în submucoasă se află țesut conjunctiv dens cu rare celule inflamatorii ce se extind spre musculoasă. Musculoasa este subțiată, iar în subseroasă apare țesut conjunctiv cicatriceal liber ori cu limfocite rare. Prezența limfocitelor și plasmocitelor în submucoasă și subseroasă atestă evoluția cronică a apendicitei.

Cînd aceste celule inflamatorii rotundo-nucleare lipsesc, nu mai putem vorbi de o apendicită cronică, ci de un *apendice sclero-atrofic cicatriceal* (fig. 429).

Cînd într-o apendicită cronică lipsește lumenul apendicelui din cauza proliferării țesutului conjunctiv granulativ, care umple lumenul, este o *apendicită cronică proliferativă obliterantă*. Cînd lumenul apendicelui este lărgit și peretele devine alb, dur și subțire, este o *apendicită cronică atrofică*. Dacă într-un apendice sclero-cicatriceal, mucusul nu se poate elimina în cec din cauza obstacolelor aderențiale, el se acumulează în lumen și formează un *mucocel apendicular*.

Pe fondul unei apendicite cronice sau a unui apendice sclero-cicatriceal se poate grefa *o nouă apendicită acută*, de obicei, *flegmonoasă*.

Complicațiile apendicitei acute flegmonoase sau gangrenoase sînt *perforațiile*, care duc la *peritonite purulente generalizate* sau *localizate*. Cea localizată constituie un „bloc apendicular" sau o inflamație peritoneală purulentă circumscrisă. Alteori, colecția de puroi se face subfrenic, în dreapta. După resorbția blocului apendicular neoperat pot apare aderențe loco-regionale. Aderențele regionale se produc și în apendicitele cronice și în apendicii sclero-cicatriceali. Ele pot prinde ansele intestinale sau anexa dreaptă la femei.

10.7.2.3. COLITELE ȘI RECTOCOLITELE NESPECIFICE

Inflamația colonului poate interesa toată lungimea organului sau numai segmente ale lui.

10.7.2.3.1. RECTOCOLITA MUCO-HEMORAGICĂ

Boala a fost descrisă de Boas, în 1903, și se manifestă clinic prin pusee de false diarei muco-hemoragice.

Scanned with OKEN Scanner

Se crede că factorii psiho-somatici au rol în declanşarea şi în evoluţia bolii. Afecţiunea lezează cu predilecţie rectul şi apare mai des la femei. Are patogenie imună şi morfoclinic poate fi descoperită în stadii diferite de intensitate: *uşoară, mijlocie* şi *gravă*.

Formele de rectocolite uşoare sînt surprinse mai rar, deoarece nu atrag atenţia în mod deosebit şi sînt confundate cu o colită banală.

În formele de intensitate medie, scaunul este acoperit cu false membrane mucoase de culoare alb-cenuşie, cu strii sanguinolente. Mucoasa este îngroşată şi de culoare roşietică, cu pete brune sau cu puncte purpuriforme. În perioadele dintre pusee, modificările se ameliorează foarte mult, dar nu dispar complet. În cursul reşutelor, pe fondul descris, pot apare ulceraţii sau suprainfecţii purulente. La examenul *microscopic,* în corionul mucoasei se constată edem, microhemoragii şi infiltrate limfoide. Glandele secretă mai mult mucus. Pe acest fond apar ulceraţii, în care se află ţesut de granulaţie. Între pusee, fenomenele clinice şi morfologice sînt reduse, dar persistă tulburările vasculare şi hipersecreţia de mucus.

În formele grave de rectocolite, intestinul este deformat în urma îngroşării pereţilor, a rigidităţii şi retracţiunilor lui (fig. 430).

În afara peretelui se află mult ţesut grăsos. *Macroscopic,* pe faţa internă, colonul este acoperit cu depozite mucohemoragice şi necroticopurulente. Ulceraţiile sînt confluente şi inegale ca mărime, au culoare cenuşie şi marginile subminate. Între ulceraţii se găsesc porţiuni albicioase cu proliferări pseudopolipoase. Pe secţiune, peretele în întregime este îngroşat fibros, albicios, pe seama modificărilor din mucoasă şi submucoasă. *Microscopic,* se poate identifica dublul proces existent, cel de ulcerare şi cel regenerativ. Ulceraţiile ajung pînă în submucoasă, avînd craterul plin cu detritusuri mucohemopurulente, iar marginile formate din ţesut inflamator granulativ nespecific. Mucoasa dintre ulceraţii este edematiată şi îngroşată, iar submucoasa sclerozată. Celulele inflamatorii pot ajunge pînă în musculoasă. Componenta proliferativă epitelială poate fi redusă sau deosebit de evidentă. Ultima posibilitate este reprezentată de proliferări vegetante pseudopolipoase şi de acoperirea unor ulceraţii cu epiteliu cilindric simplu unistratificat. Pseudopolipii sînt alungiţi digitiform.

Complicaţiile rectocolitei. Rectocolitele muco-hemoragice favorizează inflamaţiile la distanţă de colon şi malignizările colonului.

Inflamaţiile pe tractul digestiv nu depăşesc valvula lui Bauhin, dar la *distanţă* pot apare piodermite, sinovite, poliartrite, pancreatite sclero-atrofiante şi chiar hepatite cu steatoza hepatocitelor. În intestinul gros, pot apărea zone intens fibro-stenozante în sigmă şi mai ales în zona de limită rectosigmoidiană. În formele ulcerative grave se pot produce perforaţii cu peritonită generalizată.

Malignizarea colonului se produce cam în 5% a cazurilor şi apare în jurul vîrstei de 40 ani. Acest cancer poate fi plurifocal şi metastazează precoce.

10.7.2.3.2. COLITA GRANULOMATOASĂ CROHN

Boala are caracter familial şi nu este influenţată de factorii psihosomatici ca rectocolita muco-hemoragică. Clinic, se manifestă prin diarei intermitente şi malnutriţie. În evoluţia ei nu se remarcă malignizarea. Se localizează pe colon şi numai în mod excepţional şi în rect. Cu toate acestea, leziunea colonului se asociază în 80% a cazurilor şi cu leziuni anale, sub forma unor mici abcese fistulizate sau a ulceraţiilor nedureroase.

Scanned with OKEN Scanner

Macroscopic, la nivelul colonului se constată nodozități, care, pe intestinul deschis, au un aspect asemănător cu al ileitei terminale Crohn: peretele rigid și îngroșat cu ulcerații în axul longitudinal al intestinului.

La examenul *microscopic* se constată modificări asemănătoare ileitei terminale cu granuloame nespecifice formate din celule limfoide, epitelioide și din celule gigante reactive. În submucoasă, apare edem și grămezi celulo-inflamatorii limfoidale, care pot pătrunde și în celelalte straturi ale colonului, alături de proliferare de țesut conjunctiv. Celule asemănătoare se găsesc și pe traiectul fisurilor care coboară din mucoasă spre seroasă.

10.7.2.4. RECTITELE POSTRADIOTERAPICE

Aceste rectite apar după iradieri făcute pe sfera genitală în cancerul genital sau vezical. Apar cu o frecvență de 3—10% dintre cazurile iradiate.

Macroscopic, se produc modificări ulcerative și sclerostenozante, iar *microscopic* sînt modificate toate tunicile intestinului. Astfel, mucoasa este ulcerată, iar între ulcerații, glandele sînt atrofiate și disociate de edemul chorionului. Submucoasa se sclerohialinizează și interstițiul musculoasei se hialinizează. Uneori, se produc necroze solitare ale fibrelor musculare, care, ulterior, sînt înlocuite cu țesut conjunctivo-hialin. Aceste modificări conjunctivo-cicatriceale conferă duritate și stenozări pe traiectul rectului.

10.7.2.5. INFLAMAȚIILE ANUSULUI

Dacă cuprind și o porțiune din rectul terminal se numesc *proctite*, iar dacă cuprind numai inelul anal poartă denumirea de *anite*. Se manifestă sub forme supurate și ulcerative. Supurațiile pot avea caracter abcedat, fiind *primitive* sau *secundare* unui proces din vecinătate.

La nivelul anusului apar și fistule care pot interesa și o parte din rect sau din tegument. Traiectul fistulos poate fi inflamat supurativ sau granulomatos. În ultima formă, se pot întîlni chiar și celule reactive de corp străin.

10.7.3. TUMORILE TRACTULUI INTESTINAL

10.7.3.1. TUMORILE BENIGNE

Sînt tumori *epiteliale*, *mezenchimale* și *teratoide*.

Tumorile epiteliale sînt de tipul *polipilor*, fiind localizați mai des în ileon și în regiunea rectosigmoidiană, sub formă de polipoză intestinală, care se poate maligniza. Polipii izolați ai rectului au o frecvență de unu la zece indivizi. Apar la copii și la adulți în jurul vîrstei de 40 ani, mai ales la sexul masculin. La copii, polipul solitar rectal este afecțiunea tumorală rectală cea mai frecventă. *Macroscopic*, polipii sînt mobili și au un diametru de 1,5—3 cm. *Microscopic*, polipul copiilor are epiteliul foarte bine diferențiat cu secreție mucoasă și cu glande pline cu mucus, uneori dilatate chistic. De cele mai multe ori, polipii copiilor se rup spontan și se elimină în scaun. La copii, nu s-a constatat niciodată malignizarea lor și se crede că ar fi chiar proliferări inflamatorii.

La adulți, polipii au aceleași dimensiuni ca la copii și au o culoare rozacee, cu suprafața mamelonată. Consistența este moale sau elastică. La examenul *microscopic* se constată o proliferare de mucoasă cu glande dilatate chistic și cu lumenul plin cu mucus. *Polipii recto-sigmoidieni de la adulți se pot maligniza* într-o proporție de 2—20%.

În afară de polipii solitari, există și o *polipoză rectosigmoidiană difu-*

Scanned with OKEN Scanner

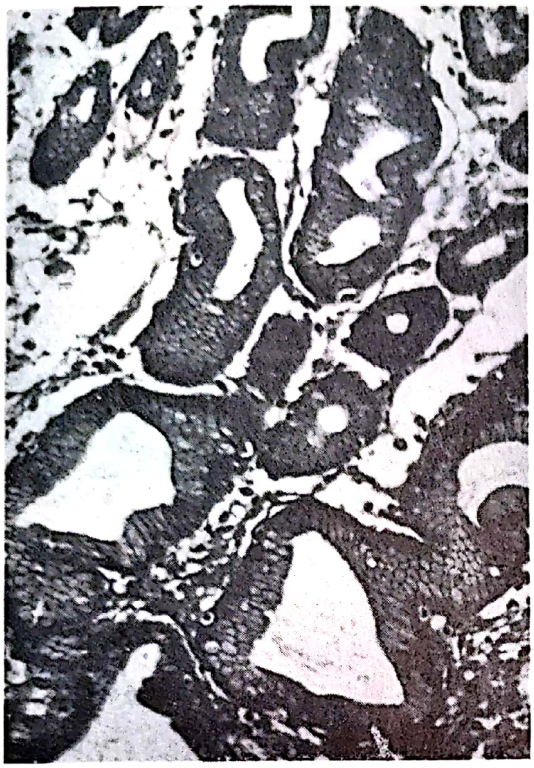

Fig. 380. Metaplazia intestinală a mucoasei gastrice. 280×

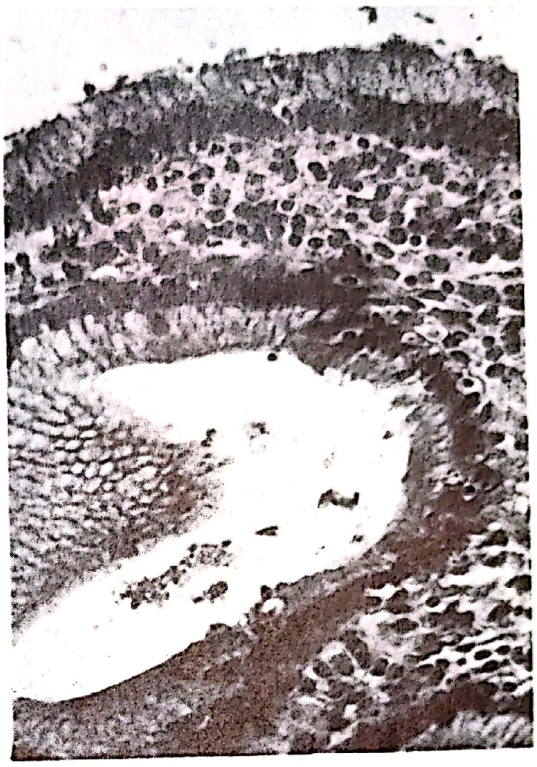

Fig. 381. Detaliu din fig. 380. 400×

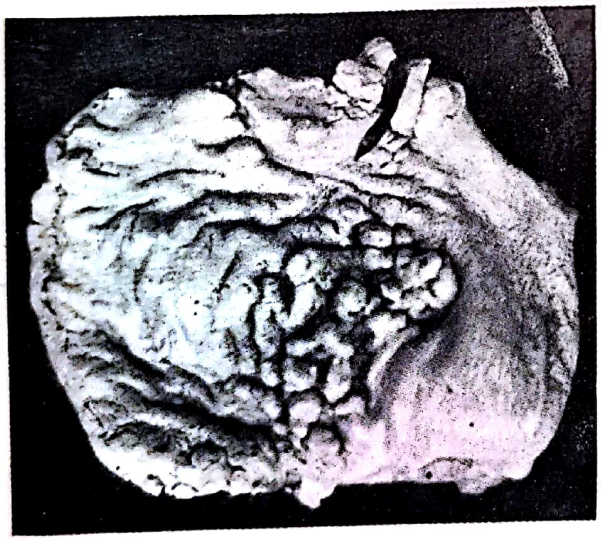

Fig. 382. Distrofia hipertrofică tip Ménétrier a stomacului.

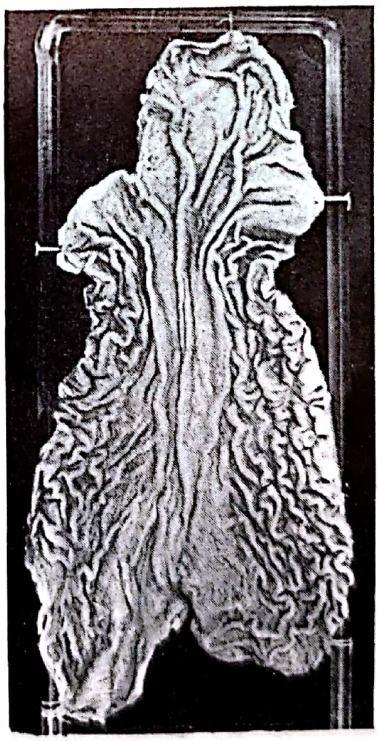

Fig. 383. Gastrită acută catarală mucoasă.

Scanned with OKEN Scanner

Fig. 384. Gastrită acută necrotico-corozivă, după ingerare de sodă caustică.

Fig. 385. Gastrită cronică hipertrofică autonomă.

Fig. 386. Gastrită cronică hipertrofică de acompaniament.

Fig. 387. Gastrită cronică atrofică.

Scanned with OKEN Scanner

Fig. 388. Ulcer gastric cronic pe mica curbură.

Fig. 389. Ulcer duodenal la un copil.

Fig. 390. Aria microscopică a ulcerului cronic gastro-duodenal : strat superficial fibrino-leucocitar, zonă de necroză. 280×

Fig. 391. idem 390. 280×

Scanned with OKEN Scanner

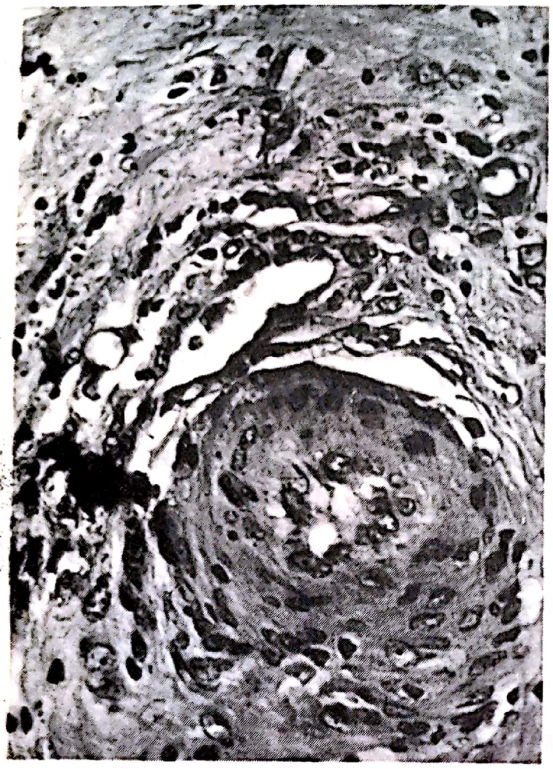

Fig. 392. Arterită secundară din aria granulativă a ulcerului. 400×

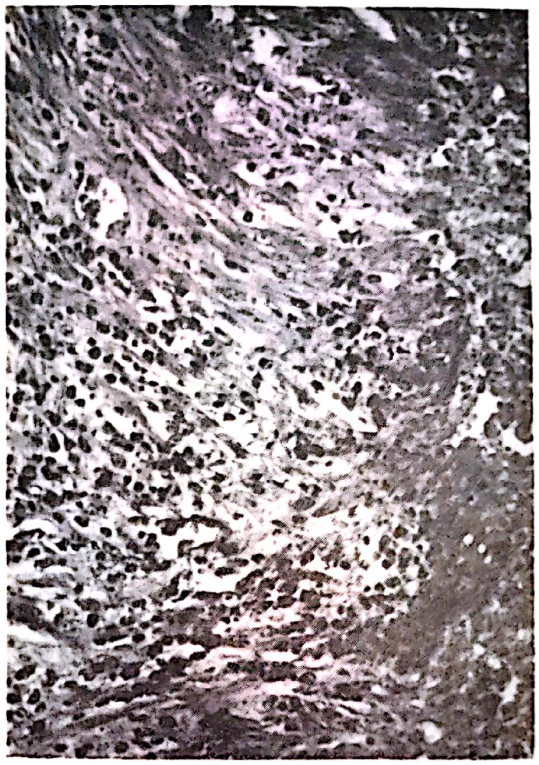

Fig. 393. Numeroase eozinofile în aria granulativă a ulcerului.

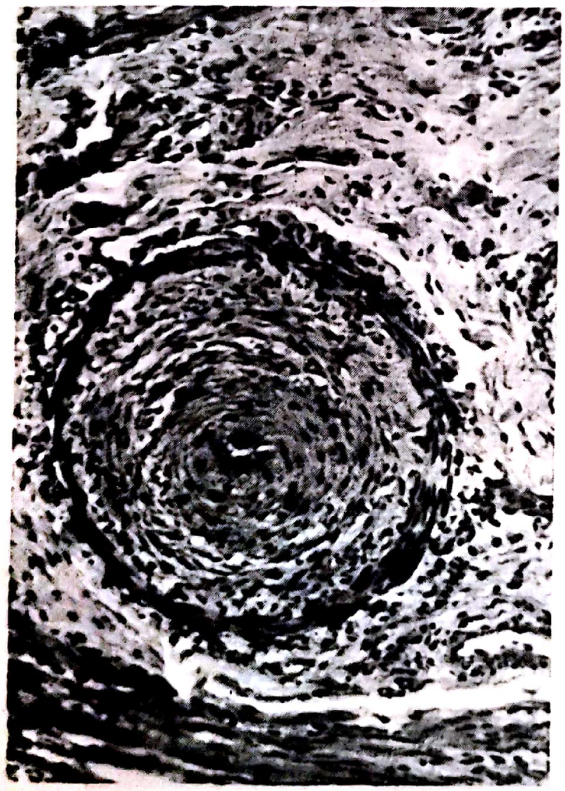

Fig. 394. Arterită obliterativă în aria granulativă din ulcerele cu eozinofile numeroase. 280×

Fig. 395. Vas fistulizat (hemoragic) din aria unui ulcer cronic al stomacului.

Scanned with OKEN Scanner

Fig. 396. Ulcer gastric malignizat. 280×

Fig. 397. Ulcer gastric penetrant în pancreas.

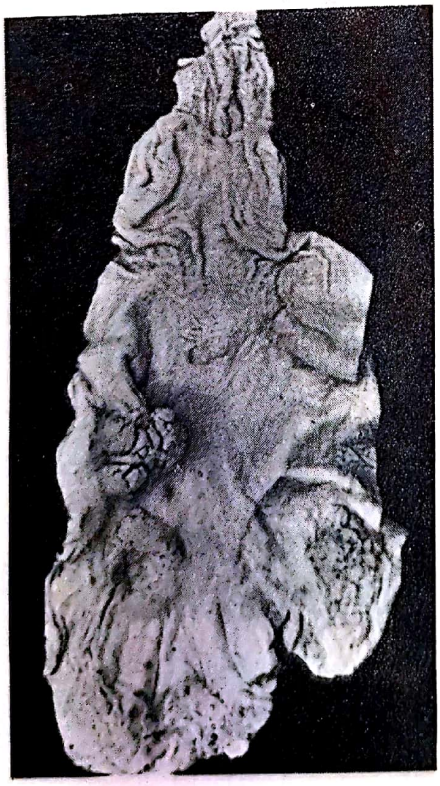

Fig. 398. Polip gastric.

Fig. 399. Cancer vegetant al stomacului.

Scanned with OKEN Scanner

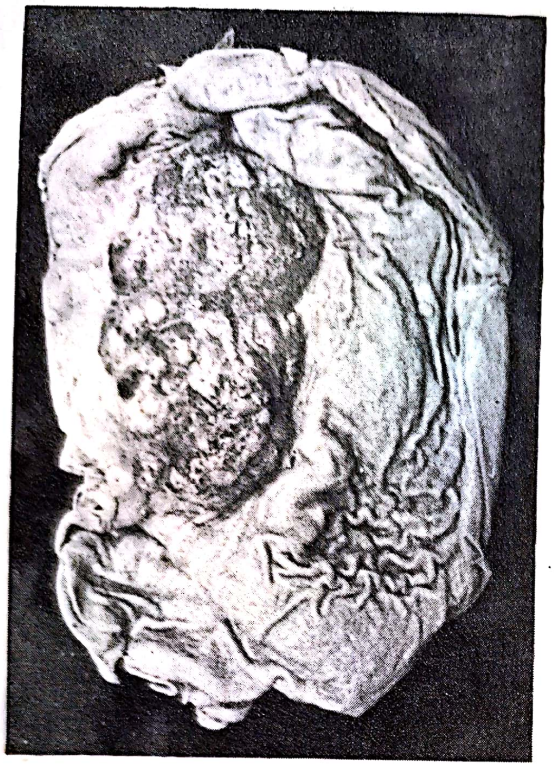

Fig. 400. Cancer vegetant — plan al stomacului.

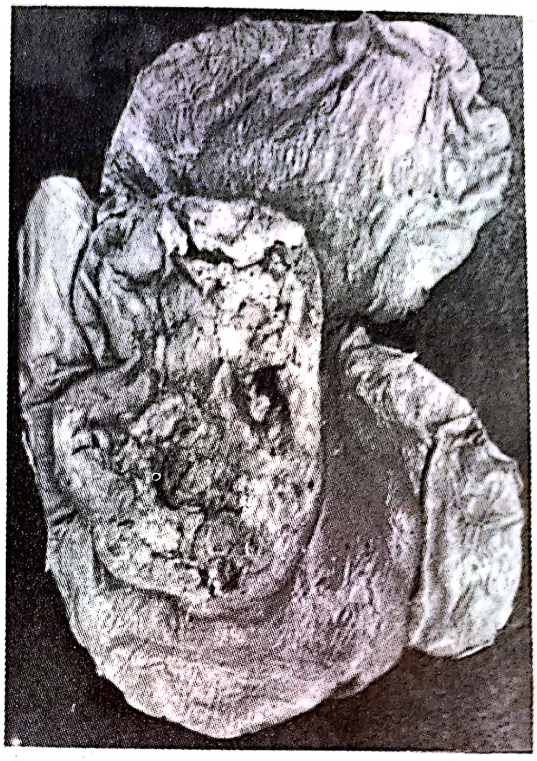

Fig. 401. Cancer „în farfurie" al stomacului.

Fig. 402. Cancer infiltrativ al stomacului.

Fig. 403. Adenocarcinom al stomacului: glande normale sus. 280×

Scanned with OKEN Scanner

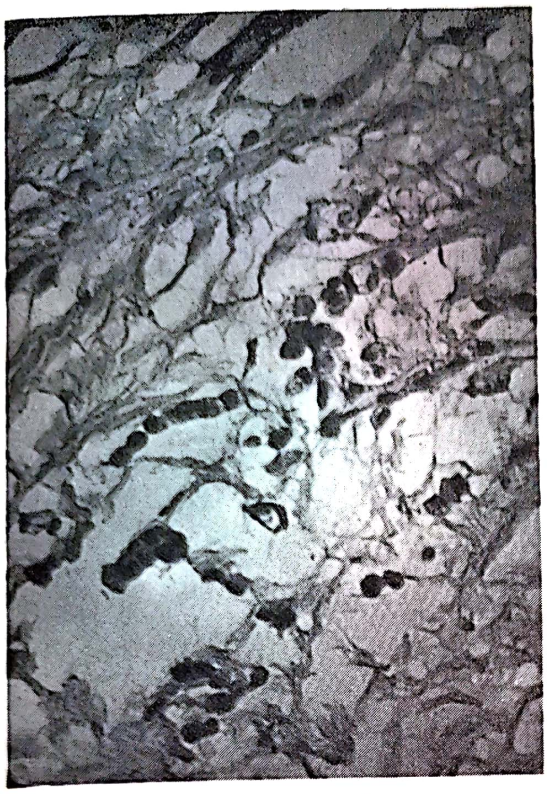

Fig. 404. Carcinom mucipar al stomacului. 400×

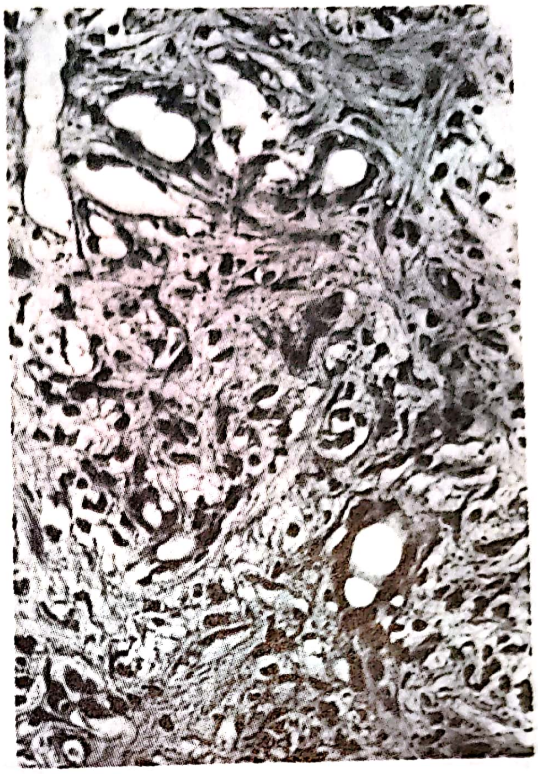

Fig. 405. Carcinom schiros al stomacului. 400×

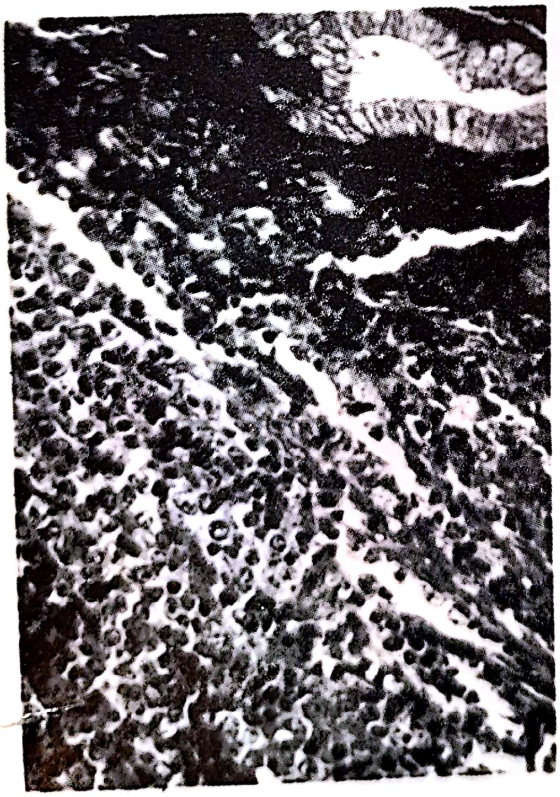

Fig. 406. Carcinom nediferențiat al stomacului. 400×

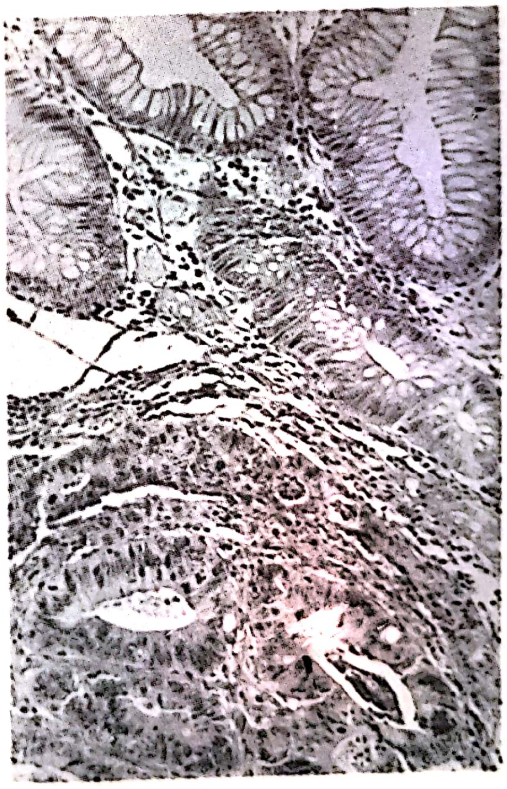

Fig. 407. Carcinom glandular — dreapta — superficial exclusiv în mucoasa stomacului a cărui glande are celule cu metaplazie de tip intestinal. 400×

Scanned with OKEN Scanner

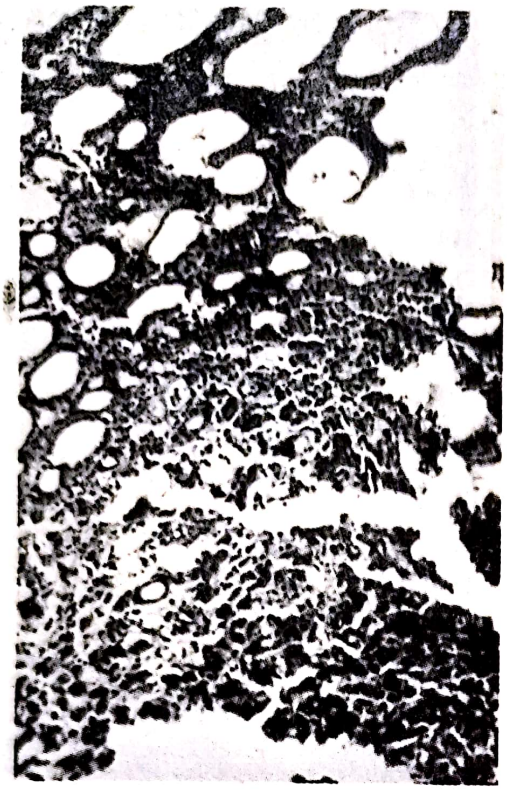

Fig. 408. Adenocarcinom intraepitelial. 70×

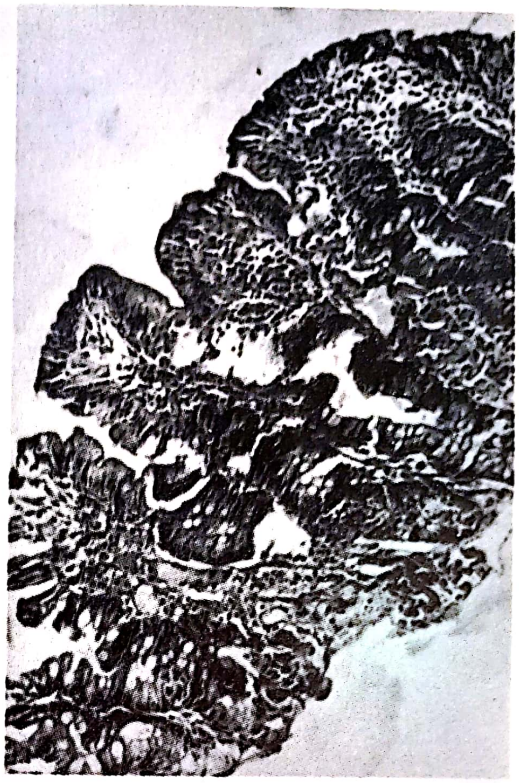

Fig. 409. Atrofia medie a vilozităților intestinale jejunale în malabsorbția intestinală la copii. Biopsie intestinală. 70×

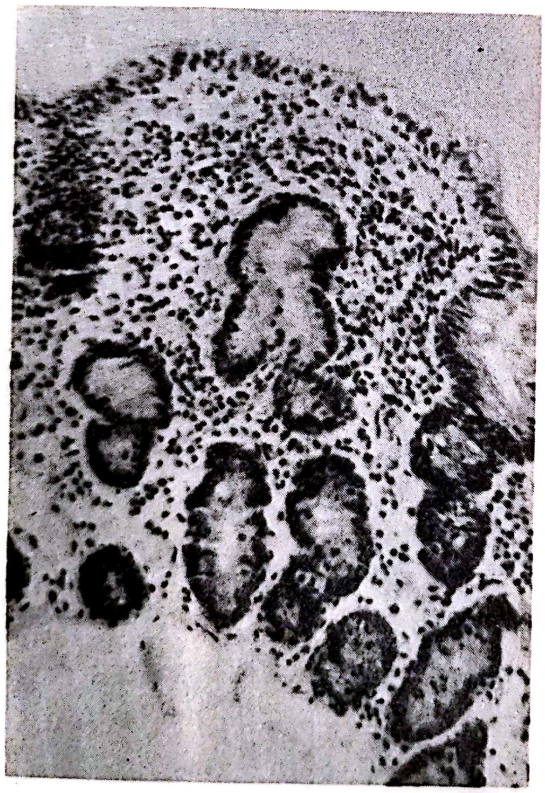

Fig. 410. Atrofia intensă a vilozităților intestinale jejunale la un copil cu malabsorbție intestinală. Biopsie intestinală. 280×

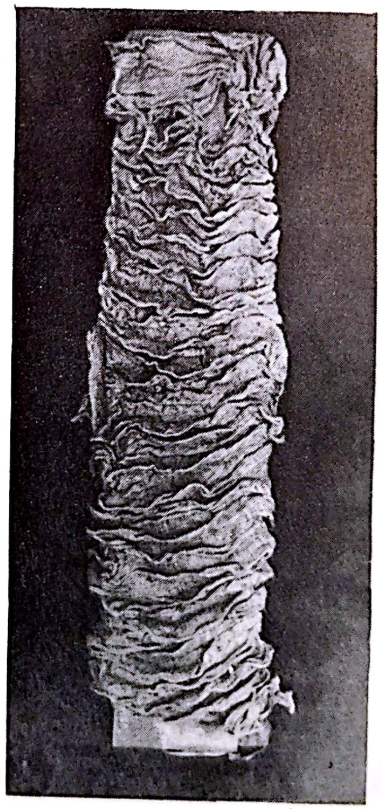

Fig. 411. Enterită acută fibrinoasă.

Scanned with OKEN Scanner

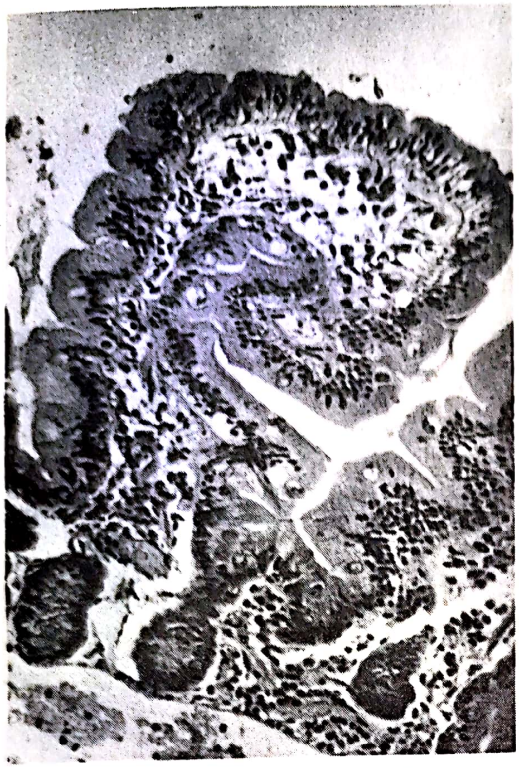

Fig. 412. Enterită acută cataralâ la copil. 280×

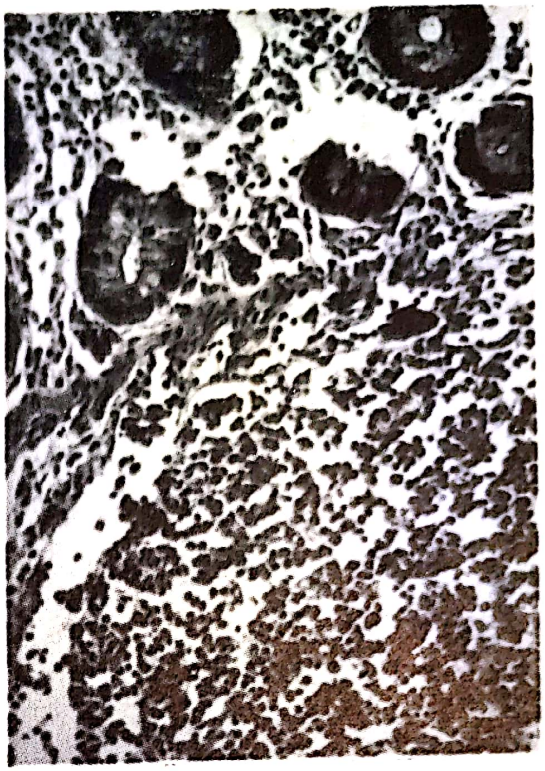

Fig. 413. Enterită acută foliculară. 280×

Fig. 414. Enterită acută ulcero-foliculară. 280×

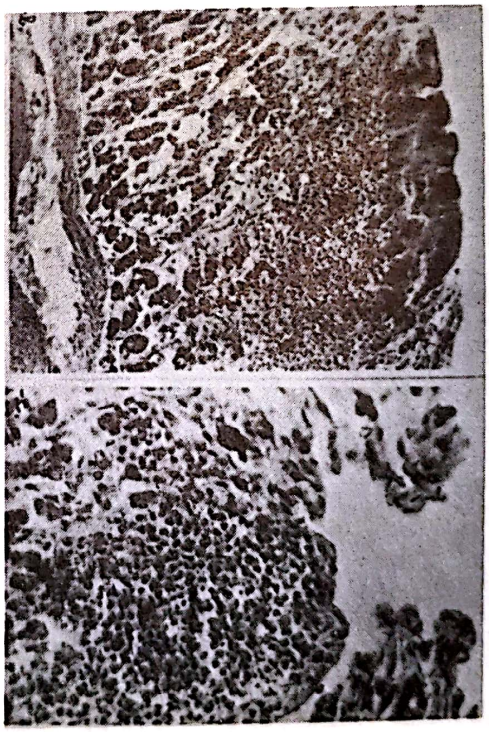

Fig. 415. Enterită acută necrotică — sus — și ulcerativă — jos. 280×

Scanned with OKEN Scanner



Fig. 416. Enterită cronică atrofică. 70×

Fig. 417. Enterită cronică atrofică cu atrofia vilozităților. Biopsie jejunală. 280×.

Fig. 418. Enterită cronică atrofică cu metaplazia pavimentoasă a epiteliului cilindric de acoperire. Biopsie jejunală. 400×.

Fig. 419. Enterită ulcero-cazeoasă tuberculoasă.

Scanned with OKEN Scanner

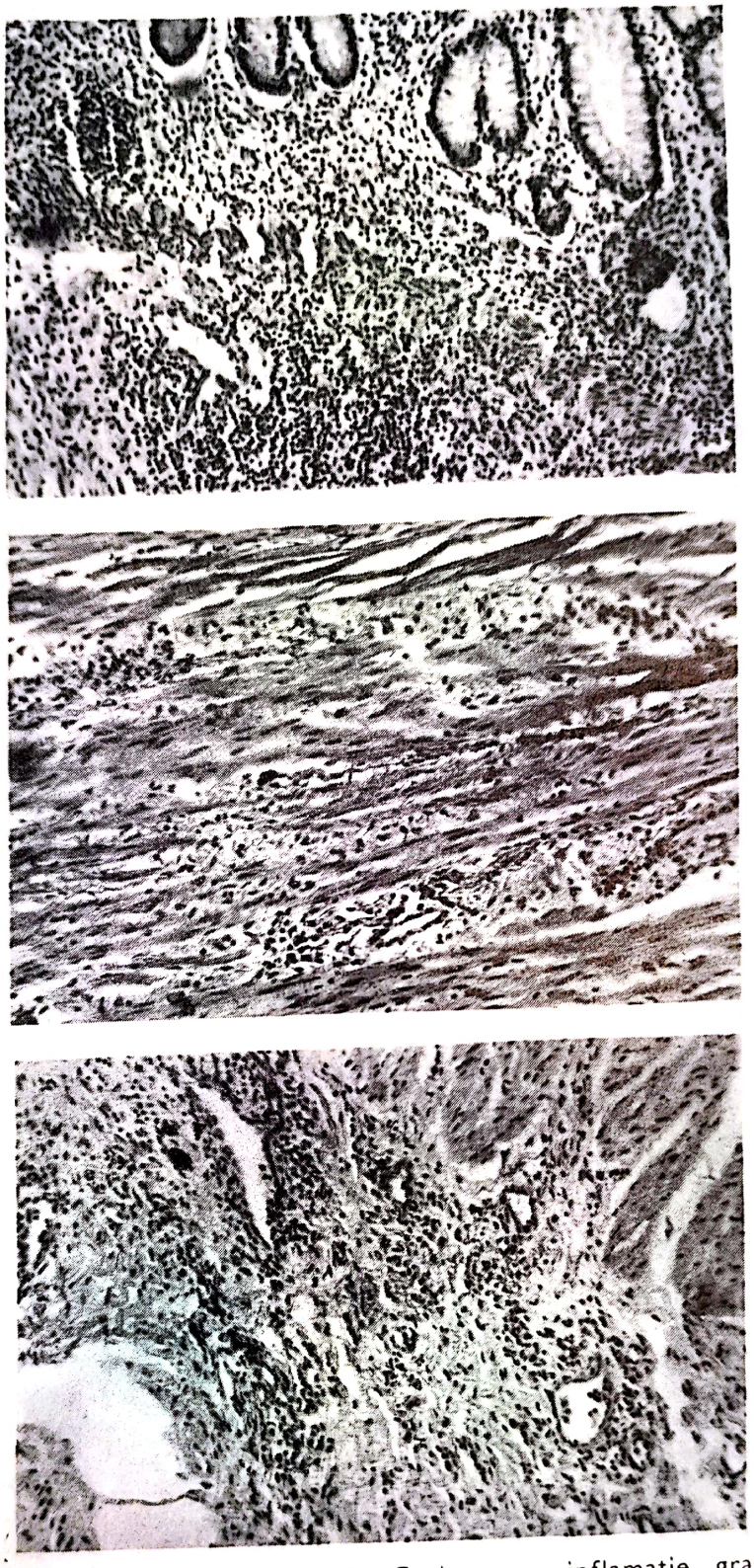

Fig. 420. Enterită terminală Crohn : a = inflamație granulativă a mucoasei și submucoasei ; b = inflamație granulativă în musculoasă ; c = inflamația granulativă în subseroasa și seroasa ileonului. 280×.

Scanned with OKEN Scanner

Fig. 421. Fibroză și zonă aganglionară într-un perete de megacolon congenital. 400×.



Fig. 422. Apendicită acută flegmonoasă. 70×.

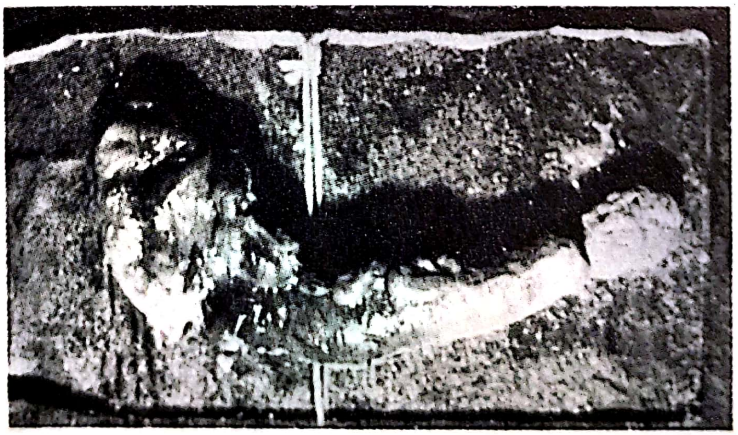

Fig. 423. Apendicită acută flegmonoasă.

Scanned with OKEN Scanner

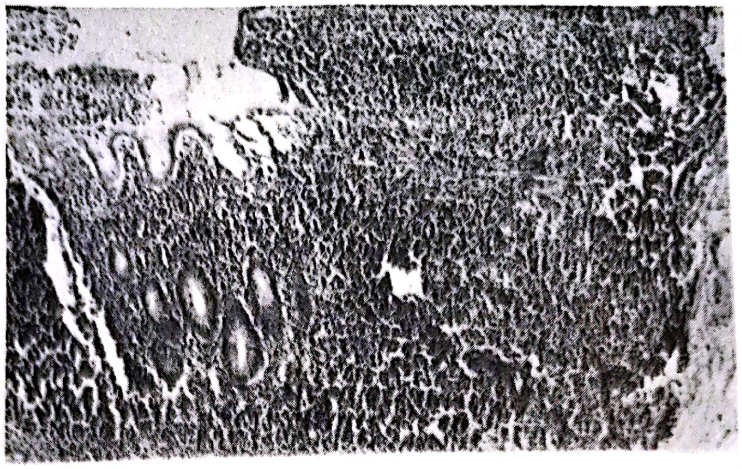

Fig. 424. Apendicită acută cataro-foliculară. 70×.

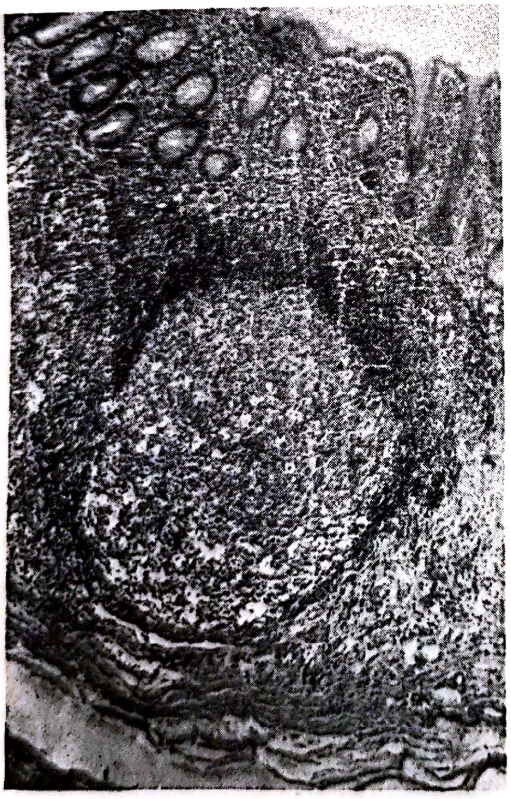

Fig. 425. Apendicită subacută foliculară. 70×.

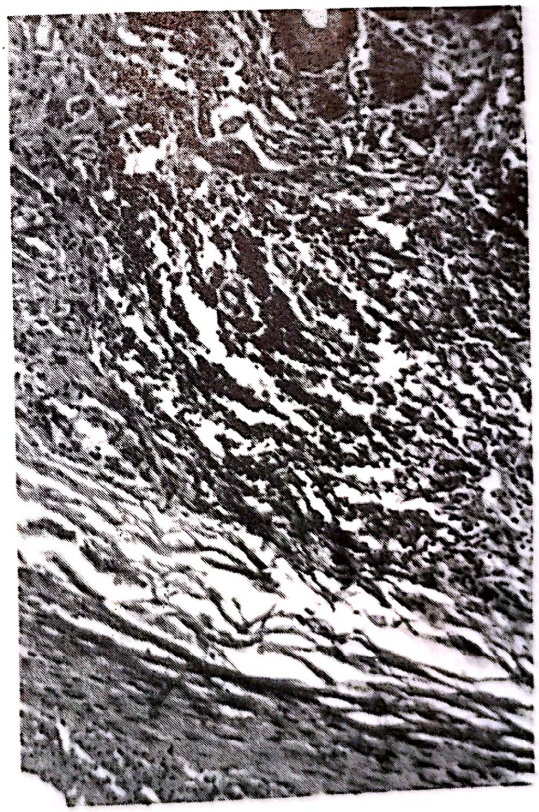

Fig. 426. Apendicită subacută granulativă. 280×.

Scanned with OKEN Scanner

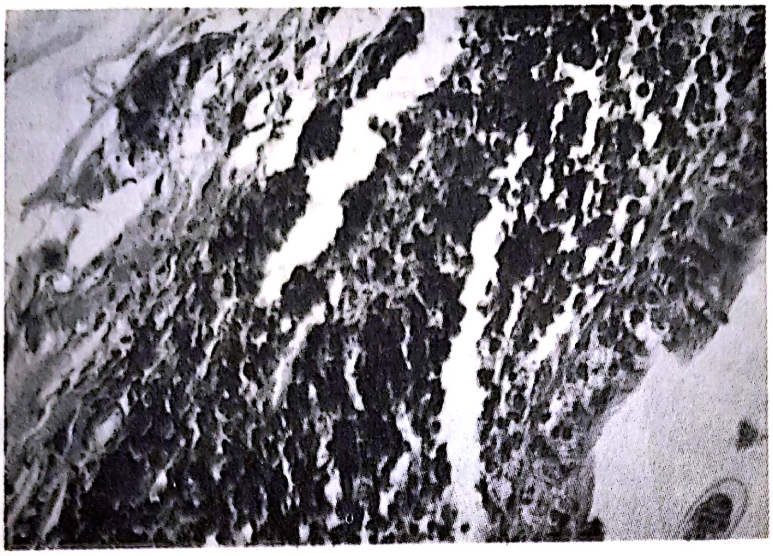

Fig. 427. Apendicită subacută granulativă : țesut fibrogranulativ nodular în submucoasa apendicelui. 400×.



Fig. 428. Apendicită cronică atrofică. 70×.

Fig. 429. Apendice sclero-cicatriceal. 70×.

Scanned with OKEN Scanner

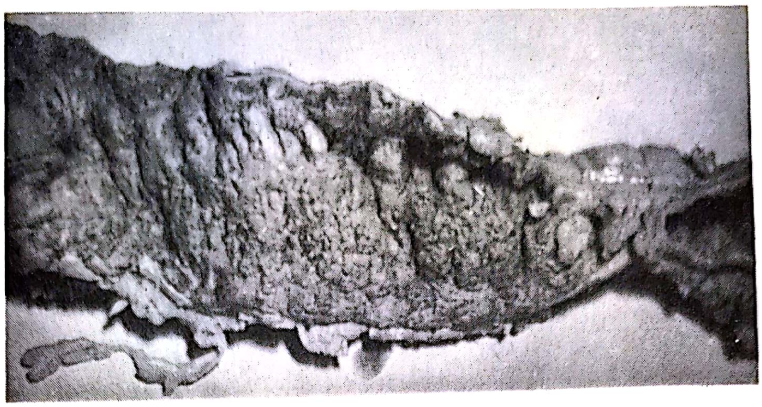

Fig. 430. Rectocolită muco-hemoragică.

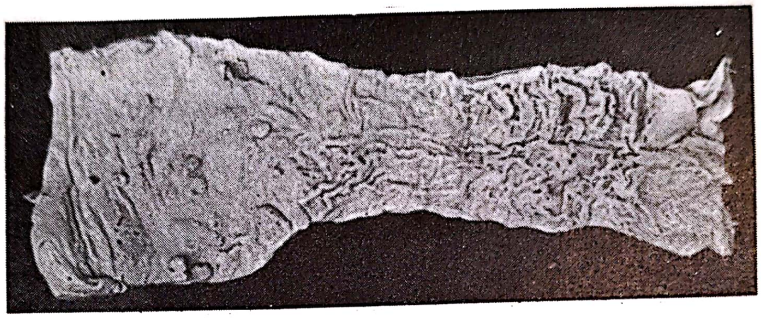

Fig. 431. Polipoza colonului.

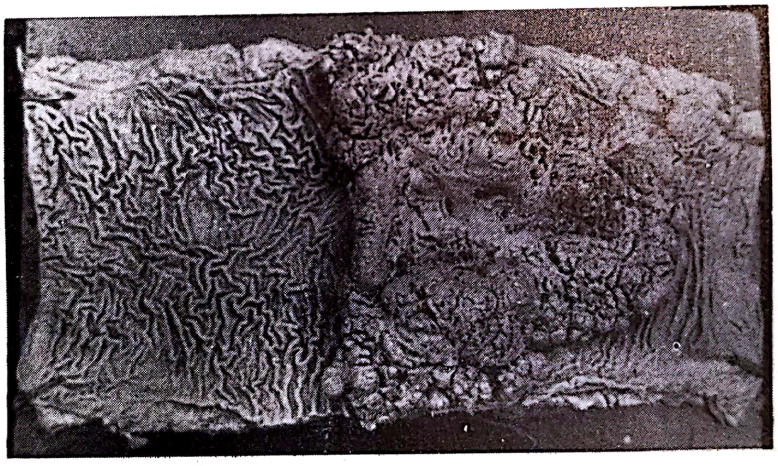

Fig. 432. Cancer vegetant al intestinului subțire.

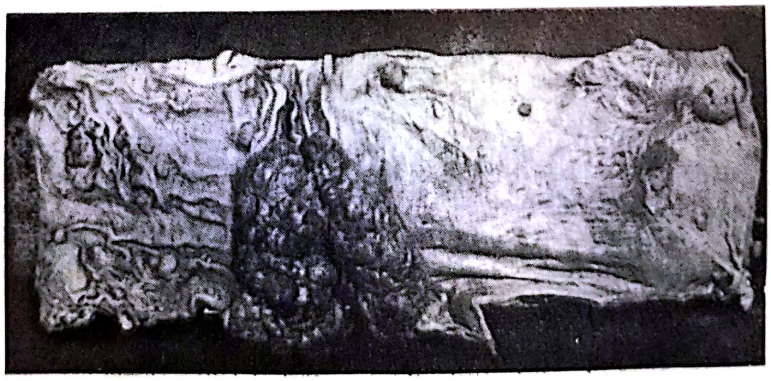

Fig. 433. Cancer vegetant rectal.

Scanned with OKEN Scanner

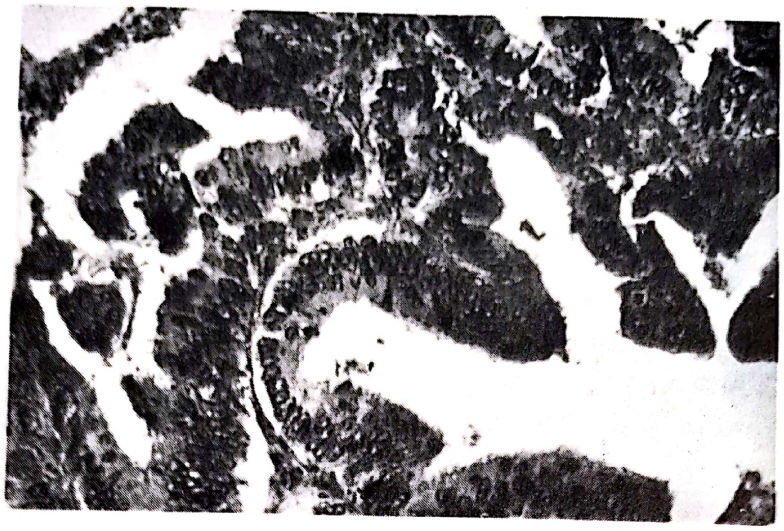

Fig. 434. Adenocarcinom rectal. 400×.

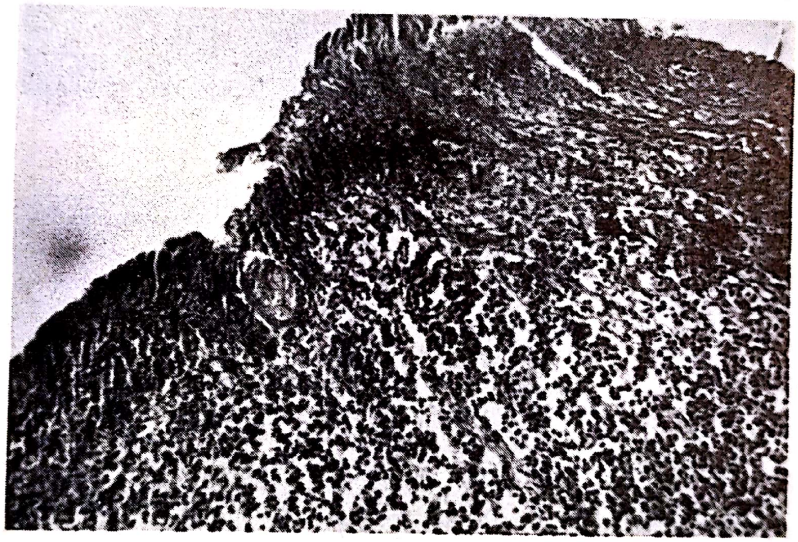

Fig. 435. Limfosarcomul sau limfom malign al intestinului. 70×.

Scanned with OKEN Scanner

ză, care are caracter familial. Apare mai des în regiunea sigmoidiană. Între polipi se află mucoasă normală. Polipii pot fi în număr foarte mare și de dimensiuni variate, pînă la 3 cm diametru (fig. 431). Această polipoză se malignizează frecvent.

Cînd polipii se localizează în cec și în jumătatea dreaptă a colonului, avem de a face cu *sindromul lui Peutz-Jeghers*. Evoluția acestora este benignă, dar pot produce complicații ocluzive.

Cînd polipii colonului se descoperă la vîrstă tînără și se asociază cu leziuni osoase sau musculo-conjunctive, este vorba de *sindromul Gardner*. Polipii acestui sindrom se malignizează în 50% din cazuri și se asociază cu neoplasme extracolonice, cum este cancerul pielii, al oaselor ș.a.

Sindromul Turcot este combinarea polipilor colonului cu o tumoare cerebrală. Este o boală ereditară. O.M.S. le consideră pseudotumori hamartomice.

La nivelul *anusului* se întîlnesc *papiloame* și *condiloame acuminate*.

Tumorile benigne mezenchimatoase sînt mai rare decît cele epiteliale și sînt reprezentate de *lipoame, fibroame, leiomioame, histiocitoame, neurinoame, mixoame, hemangioame* ș.a.

Dintre **tumorile teratoide**, *enterochistoamele* sînt cele mai frecvente.

10.7.3.2. TUMORILE MALIGNE

Mai frecvente sînt **carcinoamele**. Ele se localizează în regiunea rectocolică și mai rar în intestinul subțire. Ulcerul duodenal nu se malignizează, dar cancer primar duodenal există.

Carcinoamele intestinului subțire afectează jejun-ileonul și rar porțiunea terminală a duodenului.

Macroscopic, apare sub formă *vegetantă* sau *schiroasă-stenozantă*. *Microscopic* sînt *adenocarcinoame* ce metastazează rapid în ganglionii mezenterici.

Carcinomul recto-colic constituie cca 10% dintre cancerele omului și apar la ambele sexe și la vîrste relativ tinere, la cca 40 de ani, cînd se malignizează polipii și, la 61—65 de ani, cînd proliferează în lipsa polipilor. Localizarea cea mai frecventă este pe colonul stîng și pe rect, dar nu sînt excluse nici celelalte segmente și în special sigma sau cele două unghiuri ale cadrului colic.

Formele macroscopice sînt foarte variate, fiind legate de asocierea tumorii cu rectocolitele.

Forma vegetantă poate avea aspect polipos sau de placă aplatizată și dură pe mucoasa intestinului.

Forma ulcerativă are marginile indurate, iar *cea infiltrativă* sau *schiroasă* prezintă stenozări și deformări accentuate cu retractarea mezoului.

Microscopic, cancerul colonului are structură de *adenocarcinom* cu glande alungite (fig. 432, 433, 434) și de *carcinom coloid mucos*.

Evoluția cancerului recto-colic este de cca 3—5 ani și după operații recidivează frecvent. *Metastazele* se produc în ganglionii pelvieni și mezenterici, apoi în ficat și în alte viscere.

În afară de carcinoame, la nivelul intestinului se găsesc **melanoblastoame** recto-colice sau **sarcoame, leucemii** și boala **Waldenström**. Dintre sarcoame, sînt frecvente limfosarcoamele și reticulosarcoamele (fig. 435).

În regiunea **anală** apar *carcinoamele glandulare* sau *pavimentoase*, cînd pleacă din mucoasa pavimentoasă a anusului.

Carcinoidul intestinal este o tumoare care ia naștere din celulele cromafine ale lui Kulchitzky, ce secretă serotonină, sau din celule neargentafine ori cu structură mixtă.

Scanned with OKEN Scanner

Localizarea cea mai frecventă este în apendice, în cec, apoi în jejun-ileon și numai în al 5-lea rînd apar în intestinul recto-colic. Localizarea în vezicula biliară și stomac este redusă. Dimensiunile variază de la cîțiva milimetri pînă la 4—5 cm diametru. Este bine delimitată, uneori chiar pediculată și de culoare rozacee. Pe secțiune este netedă, lucioasă și de culoare alb-gălbuie și destul de dură. La examenul *microscopic*, tumoarea este formată din celule rotunde și diferențiate, cu nucleul central, dar poate fi formată și din celule cilindrice și fuziforme. Aceste celule conțin în citoplasmă granulații argentafine și vezicule sudanofile, sugerînd acțiunea lor secretoare. Modificările apar numai pe piese fixate imediat după recoltarea operatorie. Granulațiile celulelor argentafine se văd la microscopul optic și la cel electronic. Printre celulele epiteliale se află o bogată rețea conjunctivo-vasculară, care împarte celulele epiteliale în palisade, fapt pentru care i se spune și „tumoare cu stromă remaniată".

Carcinoidul poate avea evoluție benignă, cu sau fără secreție de serotonină, sau evoluție malignă. Cele maligne evoluează lent, iar frecvența metastazărilor depinde de localizare: cele apendiculare metastazează foarte rar, pe cînd cele jejunale metastazează în 25—50% din cazuri. Metastazele se produc în limfoganglioni, în ficat, în rinichi, suprarenale, inimă și plămîni, precum și în creier și oase.

În formele de carcinoidoză malignă, metastazele se instalează rapid, iar viscerele sînt profund modificate de cantitatea mare de serotonină din sînge. În cursul sindromului serotoninic, în rinichi apar zone de hialinoză cu respectarea glomerulilor, iar în ventriculul drept apare o fibroză endocardică.

10.8. PATOLOGIA FICATULUI

I. Căluşer

10.8.1. MALFORMAȚIILE FICATULUI

Agenezia ficatului este incompatibilă cu viața, dar copilul poate trăi cu ficat **hipoplazic** cînd lipsește un lob, în special cel stîng. Ficatul poate fi **polilobat.** S-a găsit un ficat cu 16 lobi. Alteori, poate **lipsi** vena **portă** a ficatului. Autorii mai vechi asociază această malformație cu anencefalia. Stowens citează un caz fără venă portă, dar cu funcția ficatului normală. În acest caz, circulația era asigurată de vasele mezenterice și de splenică, care erau legate de vena ombilicală ce funcționa în ligamentul rotund.

Chistele solitare sau **multiple** din ficat (fig. 436) se pot asocia cu chistele din rinichi, plămîni sau pancreas. Chistele solitare au pe fața internă a capsulei un epiteliu cilindric, uneori ciliat, iar în lumen se află conținut fluid cu resturi celulare, acizi grași și colesterol. Originea acestor chiste este necunoscută, dar există posibilitatea naturii lor enterale.

Scanned with OKEN Scanner

10.8.2. BOLILE HEPATICE CÎŞTIGATE

10.8.2.1. CAUZELE BOLILOR HEPATICE CÎŞTIGATE

Ficatul este un organ care reacţionează prompt la agenţii patogeni *exogeni* sau *endogeni.*

Dintre numeroşii **agenţi exogeni** amintim pe cei *chimici, virali, microbieni, micotici, parazitari* şi *nutriţionali,* iar dintre cei **endogeni,** diferitele substanţe deviate de la metabolismul normal cum sînt: *fierul, cuprul, glucidele, grăsimile, proteinele, mecanismele imune* ş.a.

Substanţele chimice se împart în două grupe: care acţionează toxic asupra mai multor organe, inclusiv asupra ficatului şi cele care lezează cu predilecţie ficatul. Din prima categorie fac parte medicamentele hemolizante ca: phenilhidrazina, clorpromazina, thiouracilul, largactilul, unele laxative, săruri de aur utilizate în artropatii ş.a. Dintre substanţele cu acţiune predilectă asupra ţesutului hepatic fac parte tetraclorura de carbon, cloroformul, insecticidele cu DDT ş.a. Dacă se fac examinări hepatice cu Thorotrast, care este pexat de celulele Kupffer, se poate produce o reacţie sclerogenă a ficatului. Alcoolul produce leziuni hepatice directe mai puţin importante, dar determină tulburări digestive care influenţează ficatul.

Tot din agenţii exogeni fac parte şi *factorii biologici:* virusuri, microbi, paraziţi şi ciuperci. Virusul A al hepatitei virale transmisibile şi virusul B, cel transmis parenteral prin injecţii. Recent este recunoscut şi virusul C, şi cortexul virusului B, numit antigenul Australia. Există şi alţi viruşi care lezează ficatul, cel citomegalic, herpetic ş.a., dar în paralel cu alte organe. Microbii sînt piogeni şi nepiogeni, iar dintre paraziţi se întîlneşte echinococul şi plasmodium vivax sau falciparum. Ciupercile cele mai frecvente sînt actinomicoza, candida, aspergiloza şi histoplasmoza.

Al treilea grup de agenţi exogeni îl constituie *factorii nutriţionali.* În alimentaţiile unilaterale cu hidraţi de carbon se produce o atrofie a pancreasului exocrin înlesnind tulburările tractului digestiv cu instalarea malabsorbţiei. Aceasta duce la steatoza hepatică şi apoi la ciroza nutriţională hepatică.

Factorii patogeni endogeni ai ficatului constau din depozitarea în ficat a unor substanţe rezultate din vicierea metabolică a unor substanţe din organism, din cauza unor tulburări enzimatice instalate ereditar. Dintre aceste substanţe amintim *glucidele* în boala lui Gierke; *fierul,* în hemocromatoză ce duce la ciroză; *grăsimile,* cu leziuni distrofice hepatocelulare; *depozitarea proteinelor denaturate,* în boala Waldenström ş.a.

Tot între factorii endogeni sînt amintite şi *mecanismele imunitare,* care se crede că ar sta la baza evoluţiei hepatitelor cronice ce ajung la ciroze. La început există un agent patogen definit, care poate dispare cu timpul. Acesta determină apariţia unor substanţe sau chiar a proteinelor locale denaturate care devin antigeni ce întreţin procesul patologic, îl cronicizează, favorizînd evoluţia spre ultimele stadii morfolezionale ale ficatului.

Din grupul cauzelor endogene face parte şi *hipoxia,* mai ales în cursul tulburărilor de circulaţie şi, apoi, mai fac parte *tulburările circulaţiei biliare* şi *sanguine.*

Scanned with OKEN Scanner

10.8.3. TIPURILE MORFOLEZIONALE GENERALE ALE FICATULUI

Ficatul reacţionează prin modificarea parenchimului hepatocelular şi a stromei sau a mezenchimului hepatic.

Parenchimul hepatic reacţionează prin mai multe modalităţi: prin leziuni distrofice şi prin procese regenerative compensatorii. *Leziunile distrofice* pot fi caracteristice, cînd se depun în citoplasma celulelor diferite substanţe ca: pigmenţi biliari, lipofuscină, grăsimi, cupru ş.a., ori pot fi necaracteristice, cum este distrofia granulară, vacuolară, clară, grasă, trigliceridică şi necroza hepatocitelor. Acestea din urmă constituie modalitatea cea mai frecventă de reacţie distrofică a hepatocitelor. *Procesele regenerative* apar atît la nivelul celulelor hepatice, cît şi în histiocitele Kupffer. Aceste procese se instalează în ciroze, în distrofia subacută a ficatului sau în depunerile de fier.

Componenta mezenchimală a ficatului reacţionează prin *proliferare de celule rotundonucleare* în spaţiile porte şi prin *proliferare de ţesut conjunctiv* portal şi extraportal.

10.8.4. BOLI ALE CIRCULAŢIEI SANGUINE HEPATICE

Cea mai frecventă leziune circulatorie a ficatului este **staza sanguină**, descrisă la hiperemia pasivă din partea generală.

Sindromul Budd-Chiari constă din oprirea, printr-un obstacol, a circulaţiei sanguine din venele suprahepatice. Obstacolele pot fi date de malformaţii venoase, de endoflebite, tromboze, embolii, compresiuni ş.a. În ficatul acestor bolnavi, se produce o stază sanguină chiar în lipsa bolii cardiace, care, ulterior, poate evolua spre ciroză hepatică. Manifestările bolii au caracter acut sau lent. În formele acute se pot produce hemoragii hepatice interstiţiale şi chiar infarctizări.

Piletromboza, este trombozarea venei porte, care, de obicei, se produce pe o pileflebită sau pileflebioscleroză. Aceste modificări sînt favorizate de staza portală, pe care leziunile bacteriene se grefează mai uşor. Leziunile sînt letale şi antrenează complicaţii infarctizante hemoragice în teritoriile ramurilor tributare venei porte: intestin, stomac, splină.

10.8.5. BOLI DISTROFICE ALE FICATULUI

10.8.5.1. NECROZA DIFUZĂ A FICATULUI

Este o boală foarte gravă, în care apar zone extinse de distrofie grasă şi necroză a hepatocitelor. Din cauza evoluţiei rapide şi a culorii galbene a ficatului, acestei boli i se mai spune şi distrofie galbenă acută sau supraacută a ficatului, iar, în terminologia veche, era etichetată ca atrofie galbenă a ficatului, pentru că ficatul era mai mic de volum şi de culoare gălbuie.

Este produsă de intoxicaţiile grave cu substanţe chimice; de hepatita epidemică, de alimentaţiile deficitare sau de tireotoxicoză. Leziunile hepatice evoluează foarte rapid, în cîteva zile, pînă la o săptămînă, dar înfăţişarea morfologică a leziunilor depinde de perioada în care este examinat ficatul. Leziunile pot fi foarte extinse, cînd bolnavul moa-

Scanned with OKEN Scanner

re în cîteva zile, cu semnele marii insuficiențe hepatice, constituind forma acută sau supraacută a bolii. Dacă leziunile cuprind o arie mai restrînsă și bolnavul nu moare în prima săptămînă de boală, tabloul lezional este modificat, corespunzînd fazei de distrofie roșie subacută a ficatului. Dacă bolnavul nu moare nici cu aceste leziuni, ele pot evolua cronic spre ciroza hepatică sau spre distrofie cronică cu hiperplazie hepatică macronodulară.

În faza acută, în primele 24—48 ore, ficatul crește în volum, apoi se micșorează pînă la o treime din volum și greutate. Are o culoare galbenă lucioasă, asemănătoare cu a ficatului de gîscă îndopată, este foarte friabil și are marginile ascuțite (fig. 437). Alteori, pe fondul galben al ficatului apare un desen pestriț, „muscad". *Microscopic*, se constată o intensă distrofie grasă a hepatocitelor centrolobulare, care încep să se necrozeze, proces ce se extinde și spre hepatocitele periferice, cuprinzînd cu încetul întreg lobulul hepatic (fig. 438). Pe lîngă celulele necrozate, se observă altele în necrobioză. Acestora, la început le dispare glicogenul din citoplasmă, apoi citoplasma devine distrofic grasă sau clară. Celulele endoteliale și Kupffer se balonizează și cad în lumenul sinusurilor. Spațiile porte prezintă un edem interstițial, iar dacă etiologia bolii este inflamatorie apar și infiltrate celulare limfoidale.

În faza subacută sau de distrofie roșie a ficatului, respectiv spre sfîrșitul săptămînii a 2-a de evoluție, apar în ficat zone de culoare roșie-brună pe fondul galben-roz. Culoarea brună și rozacee este dată de zonele de hemoragie, respectiv de redusele proliferări regenerative reparatorii ale ficatului. Ficatul este mic de volum, friabil, mai ales în zonele gălbui și cu mici retracțiuni pulpoase în zonele brune. *Microscopic* se constată o bulversare a arhitecturii hepatice. Cordoanele Remack sînt mult fragmentate, încît mai mult se văd celule hepatice solitare ori în grupuri, iar în locul celor dispărute apare un țesut granulativ tînăr cu celule rotunde și hemoragii (fig. 439). Spațiile porte par mai numeroase, cu multe canalicule biliare neoformate din care se crede că metaplaziază hepatocitele. Dacă procesul durează cîteva săptămîni, în locul țesutului de granulație intens celular, apar fîșii fibrilare și de colagenizare ulterioară.

Paralel cu aceste modificări hepatice se găsesc leziuni distrofice și în miocard, tubii uriniferi, în splină, limfoganglioni ș.a.

Evoluția cronică a distrofiei hepatice este posibilă numai la cazurile în care, leziunile din faza acută sau subacută au fost limitate. În aceste cazuri, se produce o regenerare marcată a hepatocitelor, care caută să compenseze dificitul hepatocitar. Din cauza prezenței unei trame conjunctive cicatriceale care retractează organul, prin ochiurile acestei rețele izbucnește țesutul hepatic regenerat, dînd ficatului un aspect neregulat macronodular numit „ficat cartof" sau Kalk. Acești noduli au culoare galbenă-albicioasă-cenușie și consistență parenchimatoasă. La examenul *microscopic* se constată că țesutul hepatic regenerat nu respectă arhitectura lobulară a ficatului, dar celulele au aspect trofic-funcțional, încît compensează necesitățile economice hepatice.

Dacă distrofia roșie subacută a ficatului evoluează spre ciroză, modificările macro- și microscopice ale organului diferă, corespunzînd structurii cirotice. Mai recent, necroza difuză a ficatului este numită hepatită subacută și este considerată de autorii anglo-saxoni forma care trece mai adeseori în ciroză.

Scanned with OKEN Scanner

10.8.6. INFLAMAȚIILE FICATULUI

10.8.6.1. HEPATITELE ACUTE

Hepatitele acute au etiologie microbiană, virusală, parazitară sau micotică. În afară de *hepatitele autonome* în care agentul patogen produce leziunea predominantă la nivelul ficatului, sînt și *hepatite de acompaniament*, care însoțesc alte boli, cum este febra tifoidă, difteria, septicemia, bolile stomacului, tireotoxicoza ș.a.

Hepatitele acute pot fi *interstițiale* și *parenchimatoase*. Cele interstițiale sînt *nesupurative* și *supurative*. Cele parenchimatoase autonome apar în hepatita epidemică ș.a., care va fi prezentată la capitolul bolilor infecto-contagioase.

10.8.6.2. HEPATITELE CRONICE

Conturarea primară a hepatitei cronice a fost făcută de Kalk, în 1947, dar cadrul nozologic al bolii nu este delimitat precis nici astăzi. Însăși *definirea bolii* este dificilă în lipsa conturării morfoclinice și, mai ales, a etiopatogeniei bolii. O parte dintre clinicieni ar dori să contureze boala exclusiv pe criterii clinice și funcționale, excluzînd criteriul morfologic. Alți autori încadrează boala între hepatita acută și ciroza hepatică. Dificultatea definirii hepatitei cronice la peste 30 de ani de la enunțarea ei confirmă marile greutăți care însoțesc și urmăresc studiul cunoașterii acestei boli.

Etiologia hepatitei cronice nu este cunoscută precis, dar dintre numeroasele cauze incriminate (alcoolul, toxicele, subnutriția ș.a.), virusului hepatitic B i se acordă importanța cea mai mare. Antigenul HBs, zis și Australia, este mai frecvent întîlnit în hepatita cronică agresivă și foarte rar în cea persistentă.

Patogenia hepatitei cronice este considerată *imună*. Este implicat virusul hepatitic B, care, după unii autori, ar putea produce tot prin mecanism imun, chiar hepatita virală acută.

Descoperirea recentă a antigenului lipoprotidic membranal hepatocelular și a anticorpilor acestui antigen, aduc lumină în mecanismul imun al producerii hepatitei cronice, cu prezența elementelor imune serice și a celor mediate celular. Cele mediate celular s-ar produce din cauza defectului de funcție a limfocitului T.

Mecanismele imune pot fi localizate monoorganic în ficat, dar adeseori ele se extind și extrahepatic. Leziunile hepatice constau în identificarea anticorpilor imunofluorescenți în ficat și a prezenței celulelor pironinofile din spațiile porte, iar cele extrahepatice sînt confirmate prin asocierea în cel puțin 5% din cazuri, cu alte boli imune, cum este panarterita nodoasă. Se crede că leziunile extrahepatice imune se produc pe cale umorală, iar cele hepatice prin mecanism imun mediat-celular.

Mecanismele imune lipsesc în hepatitele cu evoluție benignă, ceea ce a făcut pe unii autori să împartă hepatitele cronice în *virale fără mecanism imun* și în *hepatite cronice lupoide, cu mecanism imun*, ultimele fiind mai grave și mai frecvente la femeile tinere.

În *clasificarea hepatitei cronice* există numeroase păreri asupra criteriilor de clasificare. În prezent, criteriul dominant al clasificărilor este cel morfologic.

Clasificarea lui De Grotte, care se menține și astăzi, împarte hepatitele cronice în *persistente* și *agresive*, ultimele putînd evolua *latent* și *intens agresiv*. Popper, în 1970, împarte hepatitele cronice în *inactive* și *evolutive*, ultimele avînd trei variante: *septală*, *activă* și *distruc-*

Scanned with OKEN Scanner

tivă. În centrul nostru universitar O. Fodor a propus împărțirea hepatitelor cronice în *stabilizate, active* și *progresive*.

Din aceste clasificări rezultă că majoritatea autorilor delimitează două tablouri morfologice: cea de hepatită persistentă cu evoluție benignă și pe cea agresivă, ca formă gravă de hepatită cronică.

Morfopatologic, în genere, la baza procesului cronic hepatitic stau leziunile inflamatorii ale mezenchimului și distrofice ale parenchimului hepatic.

În forma de **hepatită cronică persistentă sau stabilizată** se constată o discretă proliferare cicatriceală de țesut conjunctiv situat în spațiile porte, fără a distruge limitanta lobulilor și fără a modifica arhitectura lobulară. Pe această proliferare conjunctivă, se găsesc celule inflamatorii rotundo-nucleare limfoplasmocitare care constituie elementul morfopatologic esențial. Parenchimul hepatic nu prezintă leziuni semnificative care să aibă răsunet funcțional. Eventual, există mici grupuri de celule cu distrofie granulară reversibilă (fig. 440). *Macroscopic* se poate constata o granulare fină a suprafeței ficatului și o ușoară megalie.

În **forma agresivă,** leziunile sînt manifeste. În forma agresivă *cu evoluție lentă,* elementul predominant al mezenchimului este proliferarea bogată a țesutului conjunctiv cu tendință la rearhitecturare pseudolobulară a ficatului și o proliferare bogată în celule limfo-plasmocitare atît în spațiul port, cît și pe traiectul conjunctiv interlobular (fig. 441). Sînt forme în care predomină celulele plasmocitare și iau chiar denumirea de hepatită cronică plasmocitară sau lupoidă. 50% din celulele acestei forme sînt pironinofile relevînd prezența mecanismelor imune. Aceste celule sînt presărate difuz pe traiectul proliferării conjunctive, tinzînd să se infiltreze printre hepatocitele stratului periferic al lobulilor. Canaliculele biliare pot prolifera atît în spații, cît și în prelungirile interlobulare.

Modificările parenchimului hepatic sînt întotdeauna prezente și constau din leziuni distrofice și regenerative, răspîndite exclusiv zonal în lobulii cu arhitectura păstrată. Leziunile constau din focare formate dintr-o singură celulă lezată sau din grupuri de celule hepatice, cu distrofii granulare, vacuolare, grase, pînă la necroză. În paralel, se găsesc și focare cu regenerare hepatocelulară, în care hepatocitele au talia ușor mărită, citoplasma densă, eozinofilă, uneori cu doi nuclei tahicromi. Aceste celule sînt situate la periferia lobulilor. Celulele Kupffer, de asemenea, pot prolifera focal prin diferențierea endoteliilor sinusale. Se pot și hipertrofia, fagocita sau se pot metaplazia în imunocite (fig. 442).

Macroscopic, ficatul este mărit în volum, granular, mai dur și cu asimetrii lobare.

Cea mai gravă formă de hepatită cronică este cea *intens-agresivă,* leziunile fiind și mai exprimate. Proliferarea histiofibrocitară cu tendință de așezare perilobulară este și foarte evidentă (fig. 443, 444). iar 75% dintre celulele inflamatori, sînt pironinofile. Proliferarea canaliculară cu descuamări epiteliale intraluminale, de asemenea, este mai deasă. Leziunile parenchimului hepatic sînt la fel de accentuate. Necroza hepatocelulară este predominantă, la periferia lobulilor avînd caracter progresiv, „piecemeal necrosis". Regenerarea însoțește leziunile hepatocitare.

Electronooptic, celulele lezate prezintă o marginație și condensare a cromatinei în nuclei, clarifieri matriciale și fragmentări de criste în mitocondrii. Îngustarea spațiilor Disse și lărgirea celui interhepatocitar sînt însoțite de accentuarea funcției fa-

Scanned with OKEN Scanner

gocitare a celulelor Kupffer.

În ultimii ani, Baggemstoss, 1977, a reluat studiul așa-zisei hepatite subacute și a precizat că în această formă se produce o necroză hepatocelulară și reacție inflamatorie cu o extindere ce poate dezveli zone ce fac legătura între spațiile porte, sau între spațiile porte și centrul acelorași lobuli (fig. 445, 446). Pe traseul acestor „poduri" nu s-au creat septe colagene, fiind dezvelită doar stroma organului.

Aceste delimitări stadiale ale hepatitei cronice sînt relative, deoarece boala este una singură, surprinsă în diferite stadii de evoluție, adeseori cu exacerbări sau cu tablouri morfologice ce constituie aspecte de trecere dintr-un stadiu într-altul, aspecte care în realitate pot fi chiar mai dese, decît stadiile conturate anterior.

Într-o lucrare efectuată în serviciul nostru pe 170 de adulți necropsiați, decedați prin cele mai variate procese patologice, frecvența hepatitei cronice a fost de 17%. S-a constatat că, pe lîngă formele persistente de 13,7%, lent-agresivă de 41,3% și intens-agresivă de 10,3%, există forme de tranziție între aceste stadii, cu o frecvență destul de mare: între cea persistentă și lent-agresivă 24,4% și între lent și intens-agresivă 6,9% totalizînd aceste forme intermediare 31,3%, aproape o treime din hepatitele cronice descrise stadializat.

Deși în literatura de specialitate formele agresive sînt semnalate mai des la femei, statistica menționată a constatat o frecvență de două ori mai mare la bărbați, 62%, și o creștere a frecvenței în paralel cu vîrsta, încît, între 60 și 80 de ani, atinge 60,2% din cazuri.

De asemenea, se relevă o neconcordanță între diagnosticul morfopatologic și cel clinic, de 30% din cazuri. Se consideră că o parte din cazurile neconcordante aparțin unor bolnavi cu afecțiuni de urgență, cărora nu li s-au făcut investigații hepatice, deși erau hepatitici.

Prin faptul că în formele agresive, ficatul are lobii deformați și că morfogeneza cirozei este mai evidentă în lobul stîng, se poate presupune că recoltarea din marginea lobului stîng nu ar reflecta situația patologică a întregului organ. Recoltînd piese din marginea și din centrul lobului stîng și drept, s-a putut constata că, în peste 90% din cazuri, leziunile din lobul stîng reflectă, suferința întregului organ, ceea ce duce la concluzia că majoritatea cazurilor de hepatită cronică sînt forme autonome, adică ale întregului organ, și numai în 6,8% dintre ele sînt hepatite cronice de acompaniament.

Evoluția bolii depinde de forma ei morfoclinică. Cea persistentă sau staționară constituie o sechelă hepatică de obicei mută sau cu expresie clinică nesemnificativă. Foarte rar poate evolua spre o formă agresivă. Hepatita cronică agresivă are o evoluție mai constantă. Sînt cunoscute cazuri care evoluează timp îndelungat. Puține dintre el regresînd în persistente, după cum altele evoluează spre ciroză hepatică.

Rezultă că împărțirea în cele trei forme morfoevolutive de hepatită cronică este arbitrară, în realitate putîndu-se surprinde și tablouri morfopatologice intermediare care arată evoluția în timp a acelelași boli.

10.8.7. CIROZA HEPATICĂ

Ciroza hepatică este o boală cronică cu intense modificări morfologice și funcționale. Cadrul nosologic al bolii a fost conturat de Laënnec, care i-a dat denumirea de ciroză, după cuvîntul grecesc „kirrhos",

Scanned with OKEN Scanner

care înseamnă „galben ca vinul".

Cauzele acestei boli sînt numeroase, dar în regiunea noastră geografică, mai frecvente sînt cele inflamatorii postvirotice și apoi cele metabolice, cupru, nutriționale, staza sanguină sau biliară ș.a.

Procesul morfolezional al cirozei hepatice se validează printr-o proliferare abundentă de țesut conjunctiv în detrimentul celulelor hepatice. Aceste modificări dau ficatului o înfățișare macroscopică și microscopică caracteristică.

Morfopatologic și *clinic*, cirozele hepatice sînt de mai multe feluri, dar prototipul lor este cea atrofică descrisă de Laënnec. Inițial această formă debutează cu un stadiu hipertrofic, fiind urmat de cel atrofic. Noi considerăm că faza hipertrofică este stadiul cu o considerabilă componentă de hepatită cronică. În ciroza atrofică, ficatul este micșorat în volum pînă la 500—600 gr și este de consistență dură, cu marginile ascuțite, de culoare galben-cenușiu-portocaliu (fig. 447). Are suprafața neregulată din cauza unor proeminențe gălbui, ce variază ca mărime între cea a unei semințe de cînepă pînă la a unui bob de fasole. Aceste proeminențe gălbui sînt formate din țesut hepatic distrofic gras și sînt înconjurate de un țesut de culoare cenușie-roz, care reprezintă țesutul conjunctiv proliferat. Modificările descrise sînt mai accentuate în lobul stîng al ficatului, iar capsula organului este îngroșată și mai opacă.

Microscopic se constată o bulversare a arhitecturii lobulare a ficatului din cauza proliferării țesutului conjunctiv, care compartimentează anarhic parenchimul hepatic în zone circumscrise fără să respecte structura lobulară (fig. 448, 449, 450). Țesutul conjunctiv din spațiile porte formează trabecule circulare în ochiurile căruia se află parenchim hepatocelular. Cînd ciroza este recentă sau incomplet finită, pe traiectul acestui țesut conjunctiv se află celule inflamatorii limfoidale, realizînd aspectul țesutului de granulație subacut-cronic. În acest țesut conjunctiv se află un număr crescut de canalicule biliare rezultate din confluarea mai multor spații porte și, totodată, dintr-o proliferare neoformativă a acestor canalicule.

Paralel cu proliferarea țesutului conjunctiv se produc și modificări hepatocelulare. Apar leziuni distrofice de tipul celei granulare, vacuolare și mai ales grăsoase în hepatocite, uneori pînă la necroză. În paralel cu leziunile distrofice apar și proliferări regenerative ale celulelor hepatice. Țesutul hepatic regenerat are celule cu nucleu mai mare sau binucleat, iar dispoziția celulelor nu este trabeculară, ci nodulară chiar adenomatoasă. Celulele Kupffer pot prezenta modificări proliferative (fig. 451).

Aceste modificări morfopatologice determină numeroase manifestări morfoclinice la bolnavii cu ciroză, cum ar fi: circulația colaterală, ascita, splenomegalia și icterul.

Circulația colaterală constă din devierea sîngelui portal spre cava inferioară prin căi colaterale, care se dilată varicos. Așa, de exemplu, se formează o deviere a sîngelui portal prin venele periombilicale luînd aspectul capului de meduză. Alteori, sîngele este deviat prin venele rectale, producînd dilatări hemoroidale, sau prin azigos, spre treimea inferioară a esofagului, care se dilată varicos putîndu-se rupe cu provocarea unor hemoragii digestive, adeseori letale. În cazuri mai avansate, sîngele venos este deviat chiar prin venele perihepatice din aderențele existente ș.a. Aceste derivații a circulației sîngelui se produc din cauza reducerii sistemului venos intrahepatic în urma strangulării va-

Scanned with OKEN Scanner

selor de către țesutul conjunctiv proliferat. Acest obstacol duce la o hipertensiune portală care obligă sîngele să ia calea vaselor colaterale și să stagneze în organele corespunzătoare ramurilor portei: splină, intestin, stomac. Staza din tractul digestiv, împreună cu tulburările de sinteză protidică hepatocelulară, stau la baza unor grave complicații, constînd în hemoragie capilară difuză, „hemoragia în pînză", care adeseori nu poate fi stăpînită, provocînd moartea. Că procesul se desfășoară astfel, o dovedesc și modificările ce se produc în vena portă: flebosclerază, piletromboze, pileflebite, depuneri de calciu și chiar de colesterol în pereții portei ș.a.

Hipertensiunea portală împreună cu tulburările metabolismului proteic, instalate în urma leziunilor hepatocelulare, favorizează acumularea de transudat în cavitatea peritoneală luînd denumirea de *ascită*. Lichidul are culoare galben-citrină, este limpede și, la început, se acumulează în părțile laterale ale abdomenului. Dacă se acumulează o cantitate mare de lichid, ombilicul proemină în afară pe un abdomen destins. Cantitatea lichidului poate ajunge la 15—20 kg.

Splenomegalia se poate datora unei staze sanguine persistente sau unei proliferări a celulelor histiocitare. În ultima formă, există și un hipersplenism asociat anemiei.

Icterul, ca și splenomegalia sau ascita, apare numai la unele cazuri. Icterul se datorează leziunilor din celulele hepatice, care nu mai pot sintetiza pigmenții biliari. Instalarea este mai rapidă și mai intensă cînd se produc și hemolize accentuate. În icter, pielea și scleroticele se colorează în galben, iar scaunul se decolorează. Pe tegumente pot apare și angiectazii capilare stelate.

Pe lîngă aceste modificări majore, în ciroză se produc *modificări de acompaniament* și în alte organe, confirmînd suferința întregului organism. Astfel, tractul digestiv poate avea mucoasa inflamată, favorizată de staza sanguină persistentă. În pancreas se poate produce o fibroză interstițială, iar ganglionii limfatici loco-regionali sînt măriți în volum. Din cauza asocierii cu tulburări hormonale, cad fanerele, se atrofiază testiculi și apare ginecomastia la bărbați.

Bolnavii cu ciroză mor prin boli intercurente, insuficiență hepatică cu comă, accidente hemoragice prin ruptura varicelor sau hemoragii digestive difuze, ori prin piletromboză. Un procent de circa 5% din cazuri se pot maligniza în hepatocarcinom.

Printre **formele particulare de ciroză** este descrisă și **ciroza hipertrofică Hannot,** care la noi se întîlnește destul de rar. Această formă de ciroză are suprafața mai puțin granulată, iar *microscopic* se constată o proliferare de țesut conjunctiv ce nu se așează exclusiv anular, ci pătrunde difuz în lobulii hepatici răvășind toate trabeculele lobulului hepatic. Apare în stazele biliare produse de cauze variate, iar unii o consideră o formă de ciroză biliară.

Ciroza tip Banti este atrofică și se asociază cu importante leziuni splenice. Splina este mărită în volum și prezintă hipersplenism. Caracteristică este proliferarea de țesut conjunctiv în jurul arteriolelor foliculare, modificare numită fibroadenie (fig. 452). Această formă se asociază cu anemie și, în regiunea noastră geografică, se întîlnește rar.

Ciroza hepatică tip Wilson se asociază cu leziuni degenerative cerebrale, cu glioză cicatricială în nucleii lenticulari ai creierului, fiind numită și degenerescență hepatolenticulară. Această formă de ciroză este consecința unei tulburări a metabolismului cuprului în lipsa enzimei numită ceruloplasmină.

Scanned with OKEN Scanner

Ciroza cardiacă a ficatului se deosebește de formele descrise anterior prin înfățișarea morfologică. Suprafața organului este mai netedă, iar proliferarea țesutului conjunctiv debutează și centrolobular, deoarece țesutul conjunctiv înlocuiește celulele hepatice necrozate din cauza hipoxiei prelungite dată de staza sanguină centrolobulară în cadrul insuficienței cardiace. În zona noastră geografică se situează pe locul al doilea ca frecvență, după cea posthepatitică (fig. 453).

Ciroza hepatică biliară evoluează întotdeauna cu icter și se produce din cauza stagnării bilei în ficat. Prin proprietățile ei toxice, bila distruge celulele hepatice ce vor fi înlocuite cu țesut conjunctiv. Colostaza se realizează și prin obliterarea căilor biliare extrahepatice sau prin atrezia celor intrahepatice, iar **ciroza** se numește **colostatică.** O altă modalitate biliară de a produce ciroză este cea dată de inflamația căilor biliare. Inflamația canaliculelor intrahepatice favorizează proliferarea țesutului conjunctiv periductal, dînd **ciroza hepatică colangitică.** *Macroscopic,* ciroza biliară duce la micșorarea ficatului, dar niciodată așa de mult ca în cea atrofică (fig. 454). De asemenea, suprafața ficatului este netedă sau ușor denivelată și are consistență dură elastică și de culoare cenușiu-verzuie. *Microscopic,* în ciroza colostatică, țesutul conjunctiv invadează parenchimul hepatic fără să se așeze numai circular. În celulele hepatice și în canaliculele biliare stagnează bila (fig. 455, 456 și 457). Aceste modificări dau tulburări grave în organism, făcînd ca bolnavii să sucombe înainte de a se instala modificările proprii unei hipertensiuni portale. În cirozele hepatice instalate după inflamarea căilor biliare, numite ciroze colangitice și colangiolitice, după calibrul mare sau mic al canalelor biliare, leziunile sînt cantonate în jurul canalelor biliare, unde, pe lîngă proliferarea țesutului conjunctiv, se constată și un mare număr de celule inflamatorii, care infiltrează țesutul conjunctiv. Ulterior, țesutul conjunctiv infiltrează parenchimul hepatic lobular.

În ciroza din galactozemie proliferează țesut conjunctiv cu foarte puține celule limfoidale (fig. 458).

Capitolul cirozelor hepatice suferă restructurări continui, fapt ce pledează pentru ideea că marea varietate de forme de ciroză descrise în trecut, nu sînt altceva decît forme, cu particularități evolutive și etiologice, ale cirozei atrofice tip Laënnec.

10.8.8. TUMORILE FICATULUI

10.8.8.1. TUMORILE BENIGNE

Sînt *epiteliale, mezenchimale* și *teratoide.* Cele **epiteliale** sînt reprezentate prin *adenoame hepatocelulare* și ale *epiteliilor canaliculare.* Adenoamele hepatice sînt trabeculare și alveolare. Adenoamele epiteliului canalicular au structura tubulară cu conținut mucoid.

Tumorile benigne mezenchimale sînt reprezentate mai des prin *hemangiomul cavernos,* care poate fi *unilocular* sau *plurilocular.* Sînt localizate subcapsular și comportă pericolul rupturilor cu hemoragii masive. Din celulele Kupffer poate prolifera o tumoare benignă numită *kupfferinom,* care se poate maligniza. *Fibroamele, lipoamele* ș.a. sînt mai rare.

Tumorile benigne malformative sînt chiar *hemangioamele* cu care, de obicei, se nasc copiii.

Scanned with OKEN Scanner

10.8.8.2. TUMORILE HEPATICE MALIGNE

Sînt mai des *secundare* decît primare. Cele primare sînt epiteliale şi pot avea puncte de plecare în celulele hepatice, luînd denumirea de *hepatocarcinoame*, sau din epiteliul conductelor biliare intrahepatice, numindu-se *cholangiocarcinoame*.

Hepatocarcinomul este unilocular sau plurilocular, are culoare rozacee, asemănătoare cu parenchimul hepatic, sau este uşor verzui din cauza conţinutului de bilă din celulele hepatice. *Microscopic*, hepatocarcinomul are dispoziţie trabeculară, cu celule monstruoase (fig. 459) sau apare sub formă pseudoalveolară (fig. 460), simulînd glandele ş.a. (fig. 461). Adeseori proliferează pe o ciroză hepatică. La noi în ţară este mai rar; în Africa şi China este unul din cele mai frecvente cancere. Hepatocarcinomul este cea mai frecventă tumoare epitelială malignă a copilului.

Cholangiocarcinomul apare plurilocular, iar nodulii tumorali sînt albi şi rotunzi. Se pot confunda uşor cu metastazele carcinomatoase ale ficatului. Are structură glanduloductală cu mult ţesut conjunctiv (fig. 462), iar în lumenul ductelor nu se află bilă, ci un conţinut mucoid.

În ficat, pot apare şi tumori primare asociate: hepatocarcinom cu colangiocarcinom. Au fost observate asemenea cazuri în malignizările hepatice apărute în intoxicaţiile cronice cu policlorură de vinil.

Dintre tumorile **maligne mezenchimale**, cea mai frecventă este *hemangiosarcomul*, descris de autorii anglo-saxoni în malignizările apărute după substanţe toxice industriale; *limfogranulomatoza malignă* se poate, de asemenea, localiza în ficat (fig. 463).

Metastazele hepatice provin mai des din carcinoamele sferei digestive. Focarele sînt numeroase, numai rar se întîlnesc metastaze unice, dar şi atunci planează incertitudinea, deoarece pot exista metastaze microscopice care, ulterior, se dezvoltă rapid.

10.9. PATOLOGIA CĂILOR BILIARE

I. Căluşer

10.9.1. MALFORMAŢIILE CĂILOR BILIARE EXTRA ŞI INTRAHEPATICE

O parte dintre malformaţii duc la ciroză hepatică în cîteva luni după naştere. Dintre acestea cea mai frecventă este **atrezia căilor biliare.** În 1916, Hormes a descris peste 100 de posibilităţi combinative malformative ale căilor biliare, iar recent Stowens, pe 500 de cazuri, a sintetizat aceste modificări în 4 grupe, astfel: absenţa completă a trunchiului biliar extrahepatic; atrezia trunchiului biliar intrahepatic în diferite zone; asocierea atreziei unor zone a ductelor intrahepatice cu unele zone din căile extrahepatice şi stenoze sau atrezii ale ductului comun coledocian.

În 25% din cazuri, aceste malformaţii se asociază cu anomaliile congenitale ale altor organe. Circa 90% din anomaliile biliare interesează căile extrahepatice, mai ales prin atrezie. Anomaliile biliare intrahepatice se diagnostischează microscopic. Mecanismul de producere al acestor malformaţii este genetic sau congenital.

Modificările *microscopice* ale atre-

Scanned with OKEN Scanner

ziei biliare evidențiază: ruperea arhitecturii lobulare hepatice; malformația ductelor biliare; alterări ale arterei hepatice; fibroză și stază biliară.

Stenoza congenitală a canalului choledoc duce la acumularea bilei în părțile supraiacente obstacolului, inclusiv în spațiile porte și între cordoanele hepatice. Arhitectura lobulară se păstrează, iar arterele nu sînt lărgite, dar fibroza progresează. Aceste elemente de *diagnostic microscopic diferențial* față de atrezie servesc ca argumente în indicația chirurgicală de succes în cazul stenozei coledocului.

Chistul congenital al coledocului se produce prin aceleași mecanisme ca atrezia și stenoza, între ele fiind doar diferențe de formă. În chistul coledocian intervin tulburări în inervarea peretelui coledocului. Vezicula biliară și căile intrahepatice nu sînt afectate. În lumenul chistului se află bilă, iar pe pereți se află o proliferare fibroasă, în afara mucoasei chistului.

Anomaliile veziculei biliare se depistează radiologic sau necroptic și constau din *atrezie, duplicare, poziții anormale* ș.a. În atrezia canalului cistic se acumulează o mare cantitate de mucus în lumenul vezicular, producînd hidrocolecistul congenital.

10.9.2. INFLAMAȚIILE CĂILOR BILIARE

Cele mai frecvente colecistite sînt nespecifice cu evoluție acută, subacută și cronică și apar mai ales la femeile adulte. Staza biliară favorizează inflamația colecistului. Aceste inflamații pot apare în prezența sau în lipsa colelitiazei. Colecistitele nelitiazice pot apare sub forma complicațiilor în febra tifoidă, uremie, sau prin iritarea colecistului de către refluxul sucului pancreatic din canalul Wirsung, dar pot prezenta și individualitate nosologică primară.

10.9.2.1. COLECISTITELE ACUTE

Colecistita acută cataralâ are vezicula congestionată și mucoasa îngroșată din cauza congestiei și edemului corional. Pe suprafața mucoasei se găsesc ulcerații superficiale și crește numărul de polinucleare din mucoasă, iar bila este tulbure din cauza amestecării cu exsudatul seromucos. Colecistita acută cataralâ se poate vindeca, dar poate și să evolueze spre o formă mai gravă de colecistită, spre cea seropurulentă sau purulentă.

Colecistita acută purulentă este o formă gravă de inflamație și este mai des flegmonoasă (fig. 464) decît abcedată. Colecistul devine roșu-brun-violaceu și are peretele îngroșat global, de aspect zemos, cu zone de microhemoragie și cu depozite de puroi gălbui. *Microscopic*, granulocitele infiltrează difuz și în număr mare toate straturile colecistului. Pe mucoasă se ivesc ulcerații, iar bila se amestecă cu puroiul. Dacă în vezicule se acumulează mult puroi, fiind blocat printr-un obstacol cistic, peretele colecistului se destinde, se subțiază, producînd empiemul colecistic. Colecistitele flegmonoase sînt frecvente și grave. Gravitatea lor este dată de posibilitatea complicării cu o peritonită secundară perforației, sau prin extinderea pe cale limfatică a infecției purulente.

Colecistita acută gangrenoasă este o formă de inflamație purulentă foarte gravă și se diagnostichează mai des cu ocazia deschiderii cavității peritoneale. Are o înfățișare caracteristică, fiind de culoare verzui-negricioasă cu zone sfacelate. La în-

Scanned with OKEN Scanner

ceputul procesului poate fi de culoare brună sau galben-verzuie. Bila este rău mirositoare. După înlăturarea bilei, mucoasa veziculei este verde-negricioasă cu ulcerații și cu peretele îngroșat. La examenul *microscopic* domină zonele de necroză (fig. 465) amestecate cu zone de polinucleare și de hemoragie. Din această cauză diagnosticul, bazat exclusiv pe imaginea microscopică, etichetează boala ca fiind colecistită ulcero-necrotică acută.

Colecistita acută hemoragică prezintă numeroase focare ulcerative, dar elementele predominante sînt focarele de hemoragie. După unii autori, acestea ar fi niște forme mai ușoare de colecistită gangrenoasă.

10.9.2.2. COLECISTITELE SUBACUTE

Aceste forme provin din colecistitele acute nevindecate și au o evoluție prelungită cu amendarea simptomatologiei acute. Morfopatologic, se caracterizează prin proliferarea subepitelială și în parte, în musculoasă, a unui țesut de granulație format din celule histiocitare, fibroblaste și fibrociți cu un număr mare de celule rotundonucleare și eozinofile.

10.9.2.3. COLECISTITELE CRONICE

Formele cronice de colecistite provin din cele acute și subacute nevindecate. Pentru că proliferează mult țesut conjunctiv cicatriceal, iar mucoasa se poate îngroșa sau subția atrofic, colecistitele cronice sînt hipertrofice și atrofice.

Colecistitele cronice atrofice provin din cele acute catarale sau supurate. Vezicula este micșorată în volum cu pereții duri, albicioși și cu lumenul mai strîmtat. *Microscopic* se constată o bandă densă de țesut conjunctiv situată subepitelial. În musculoasă, se află grămezi circumscrise de celule inflamatorii rotundonucleare. Mucoasa este subțiată, cu celule mici atrofice, iar, uneori, redusă la un singur strat de celule. În chorionul mucoasei se găsesc numeroase celule inflamatorii rotundonucleare (fig. 466).
Pe acest fond se pot instala acutizări, de obicei purulente.

Colecistita cronică hipertrofică are peretele mult îngroșat, adeseori aderent de organele vecine, în special de colon. Îngroșarea peretelui este dată atît de modificările musculoasei, cît și de ale mucoasei. Subepitelial și în musculoasă proliferează un bogat țesut conjunctiv, care se poate metaplazia în țesut muscular neted, îngroșînd stratul muscular. Tot în musculatură se găsesc și infiltrate celulare inflamatorii limfoidale și eozinofile, așezate în grămezi. Mucoasa prezintă un corion îngroșat. Uneori, îngroșarea mucoasei este zonală, luînd aspect micropolipos, din care cauză se numește *colecistită cronică hipertrofică micropolipoasă* (fig. 467).

De multe ori, în același colecist, se găsesc zone de mucoasă atrofică alternînd cu zone hipertrofice și chiar micropolipoase, numite colecistite cronice **atrofo-hipertrofice.**

În evoluția colecistitelor cronice pot apare particularități morfopatologice: în zona subseroasă pot apare niște *granuloame lipoidice*, chiar cu celule gigante reactive de corp străin, date de firișoare microlitiazice, care determină o reacție inflamatorie; în chorionul mucoasei pot apare depozite intra- sau extracelulare de colesterol, realizînd *colecistita cronică xantomatoasă*, iar cînd depozitele de colesterol sînt bogate se realizează *„vezicula fragă"* cu numeroase ridicături, ca mamelonările unei fragi (fig. 468); mai rar și la vîrste înaintate, se poate depune o mare cantitate de calciu în pereții veziculei, care devine dură, pietroasă, din cauza calciului care se de-

Scanned with OKEN Scanner

pune difuz și omogen în peretele colecistului, luînd denumirea de *„vezicula porțelan"*.

Recent se vorbește despre *colesteroloza veziculară*, care se caracterizează prin depunere difuză de colesterol în pereții colecistului. Apare mai ales la bărbații obezi, avînd legătură atît cu colecistozele, cît și cu colecistitele cronice. Este considerată o stare prelitiazică.

Dacă există obstacole pe canalul cistic și nu se mai poate acumula bila în veziculă, mucoasa colecistului secretă un conținut mucos, care se lichefiază și destinde pereții veziculei formînd *hidrocolecistul*.

Complicațiile colecistitelor. Cele mai frecvente sînt *pericolecistitele*, care, cronicizate, produc aderențe cu organele vecine. *Peritonita biliară* este consecința unei perforații veziculare. În evoluția colecistitelor cronice se produc *leziuni pancreatice* sau *hepatite cronice de acompaniament*. Gilbert amintește de *reumatismul cronic* de origine biliară, iar Pavel, de asocierea colecistitei cronice cu anemia pernicioasă.

10.9.2.4. ANGIOCOLITELE

Inflamațiile ductelor biliare extrahepatice se numesc *angiocolite*, iar a căilor biliare intrahepatice poartă denumirea de *colangiolită*. Angiocolitele se pot asocia secundar cu inflamația veziculei biliare, determinînd o *angiocolecistită*.

Cauza acestor inflamații este microbiană, iar dintre microbi, în 70—80% din cazuri, sînt bacilii coli. Factorii favorizanți ai inflamației sînt stenozele și litiazele căilor biliare.

Angiocolitele acute sînt, de obicei, *supurative*, iar cele *cronice* sînt *sclerocicatriciale* locale și extinse. Cele cronice localizate afectează mai des sfincterul Oddi, o parte din coledoc sau din canalele hepatice, pe care le stenozează cicatriceal. Cele extinse cuprind porțiuni largi din canalele hepatice și coledoc și le transformă în cordoane dure cu lumenul strîmtat. Duritatea canalelor este dată atît de fibroza interstițială parietală, cît și de fibroza cicatricială periductală. În cazuri mai rare este afectată și vezicula biliară. Consecința acestor modificări ductale este ciroza hepatică colostatică.

10.9.3. TUMORILE COLECISTULUI ȘI ALE CĂILOR BILIARE EXTRAHEPATICE

10.9.3.1. TUMORILE BENIGNE

Cele mai frecvente sînt de natură **epitelială** sub **forma** *papiloamelor*, *adenomioamelor* și a *adenoamelor*. Tumorile benigne **mezenchimale** sînt mult mai rare și apar ca *fibroame*, *lipoame*, *angioame* sau *mioame* parietale.

10.9.3.2. TUMORILE MALIGNE

Sînt preponderent **carcinomatoase**. Adeseori coexistă cu litiaza, dar nu se cunoaște relația dintre ele. Uneori sînt precedate de tumori benigne. Frecvența acestor carcinoame se situează pe locul cinci între cancerele digestive, fiind mai frecvente la rasa albă.

Cancerul veziculei este mai frecvent la femei, iar cel al **ductelor biliare** este egal ca frecvență la ambele sexe. Cancerul veziculei biliare apare sub forma **infiltrativ-stenozantă** și **vegetantă** și are structură microscopică **adenocarcinomatoasă.**

La nivelul **regiunii Vater**, pe lîngă formele **vegetante** și **infiltrative** se întîlnesc și forme de cancer **ulcerativ**. Structura *microscopică* a aces-

Scanned with OKEN Scanner

tor carcinoame este glandulară, dar celulele din glande sînt asemănătoare cu cele din canalele biliare, cu cele din canalele pancreasului şi cu celulele de tip enteral. Numai în mod excepţional, carcinomul este format din celule atipice, sau metaplazice de tip pavimentos.

Sarcoamele căilor biliare sînt extrem de rare. Ele pot fi *conjunctive, schwanoame maligne,* sau *reticulo-* şi *limfosarcoame.*

10.10. PATOLOGIA PANCREASULUI

I. Căluşer

10.10.1. MALFORMAŢIILE PANCREASULUI

Tulburările de dezvoltare pot afecta componenta acinoasă exocrină, insulele endocrine sau ductele excretoare.

Între malformaţiile cu slabă expresie clinică este **pancreasul circular,** cînd organul se aşează ca un manşon în jurul duodenului, pe care-l poate strangula cînd pancreasul se inflamează. **Ţesutul splenic** inclus în pancreas este mai rar decît **ţesutul pancreatic inclus** în pereţii stomacului, intestinului, în diverticulul Meckel şi chiar în splină.

Fibroza chistică a pancreasului sau mucoviscidoza este o boală destul de frecventă şi are caracter familial. Frecvenţa este apreciată la 1,8% dintre nou-născuţii vii. Nu a fost întîlnită la negri, iar la albi apare în proporţii egale la ambele sexe. Mucoviscidoza este o boală generală care afectează structura pancreasului şi funcţia glandelor exocrine extrapancreatice. Poate fi diagnosticată clinic cînd meconiul concentrat obliterează tractul digestiv sau favorizează complicaţia unor organe cu secreţie exocrină.

Pancreasul acestor bolnavi este de consistenţă mai crescută, iar pe suprafaţa lui se văd mici proeminenţe chistice de culoare gălbuie. *Microscopic* se constată numeroase chiste rotunde înconjurate de ţesut conjunctiv cu rare limfocite. Chistele iau naştere din dilatarea acinilor sau a canaliculelor pancreatice (fig. 469). Ele sînt tapetate cu epiteliu cilindric, cubic sau chiar pavimentos. Insulele Langerhans nu sînt modificate. Intensitatea leziunilor este de grade diferite (fig. 470).

Modificări morfopatologice se produc şi în ficat, în care există o bogată proliferare fibroasă, plecată din spaţiile porte. În plămîni, bronşiile au un epiteliu bogat în celule mucigene şi în glande acinoase peribronşice, precum şi un bogat conţinut de mucus în lumen. În glandele gastrice, duodenale, intestinale, sudoripare, ori chiar al colului uterin, nu se găsesc modificări morfologice celulare, dar în toate se găseşte o hipersecreţie de mucus. Această mare cantitate de mucus obliterează ductele şi favorizează suprainfecţiile. Se cunosc multe cazuri de copii cu fibroză chistică a pancreasului, care au decedat cu bronhopneumonie abcedată, dezvoltată pe hipersecreţia de mucus.

În circa 25% din cazuri, în glandele exocrine enumerate şi mai ales în bronşii se găsesc metaplazii pavimentoase din cauza lipsei de vitamina A sau a iritaţiei inflamatorii persistente. Copiii cu această boală decedează cel tîrziu la pubertate. Pe parcursul vieţii, boala poate simula diferite sindroame cu simptome asemănătoare, cum ar fi sindromul celiac, sau ileusul noului născut din

Scanned with OKEN Scanner

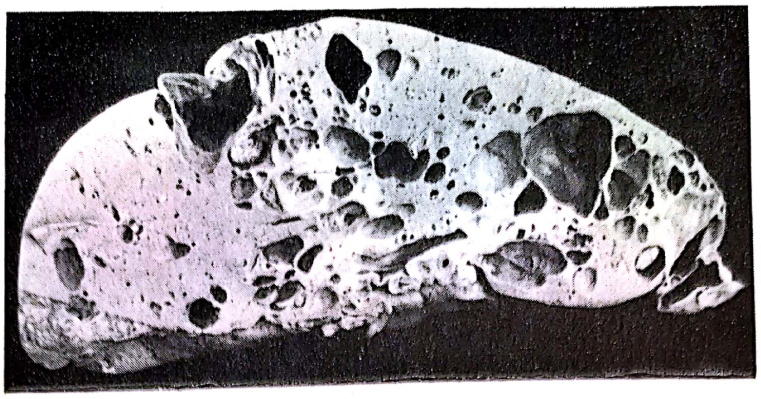

Fig. 436. Ficat polichistic congenital.

Fig. 437. Necroza difuză a ficatului : mic, galben și neted.

Fig. 438. Distrofie grasă și necroză hepatocitară în necroza difuză acută a ficatului. 400×.

Scanned with OKEN Scanner

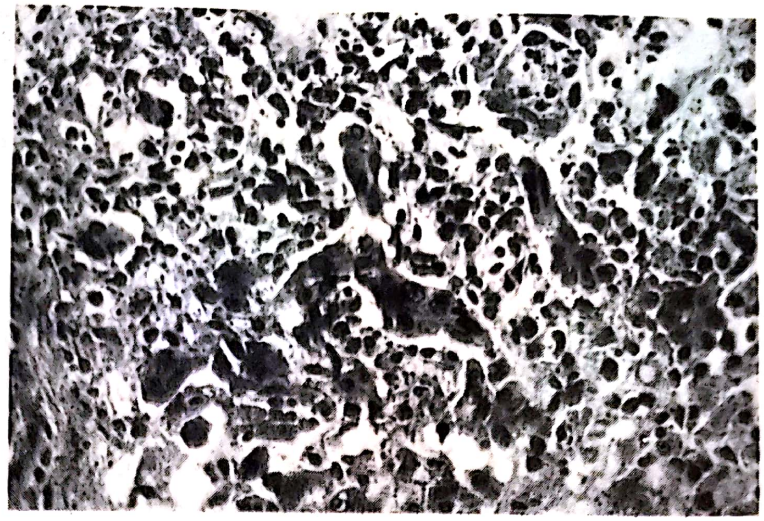

Fig. 439. Cordoane rare de hepatocite în distrofia roşie subacută a ficatului. 400×.

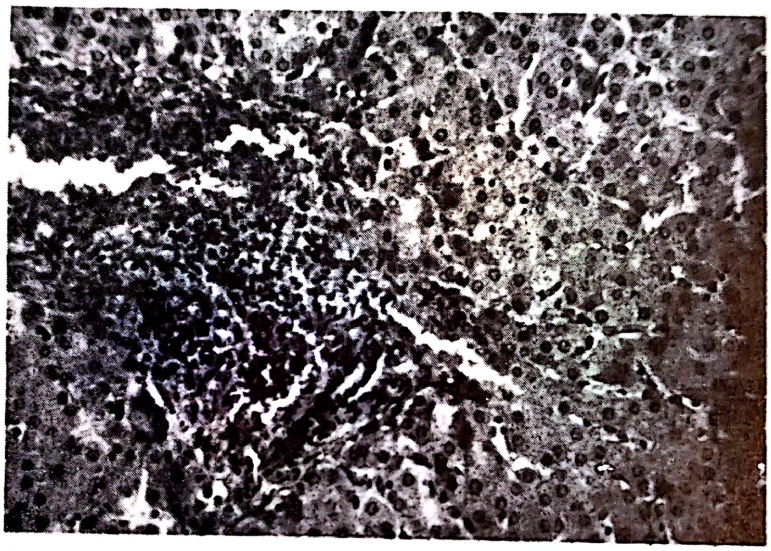

Fig. 440. Hepatită cronică persistentă: infiltrate limfoidale portale şi parenchim hepatic trofic. 280×.

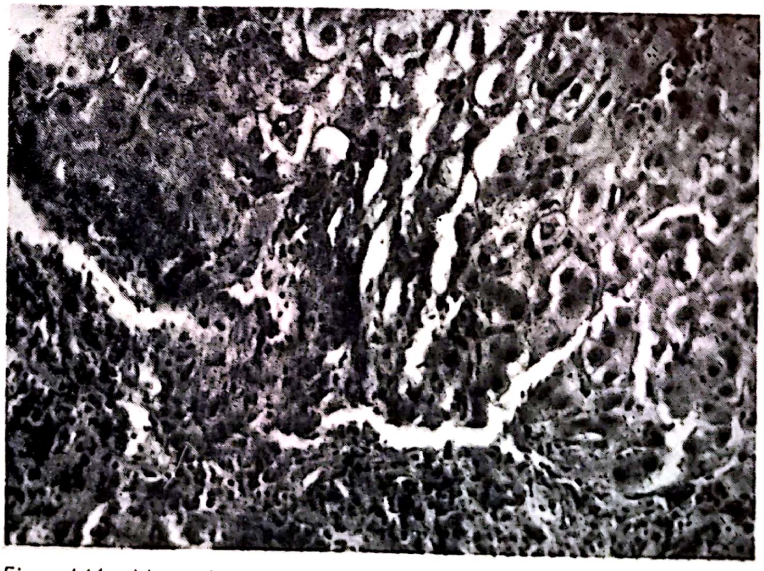

Fig. 441. Hepatită cronică agresivă sau forma lent-activă: bogată proliferare conjunctivă şi multe celule inflamatorii rotundonucleare. Celulele hepatice prezintă modificări distrofice. 280×.

Scanned with OKEN Scanner

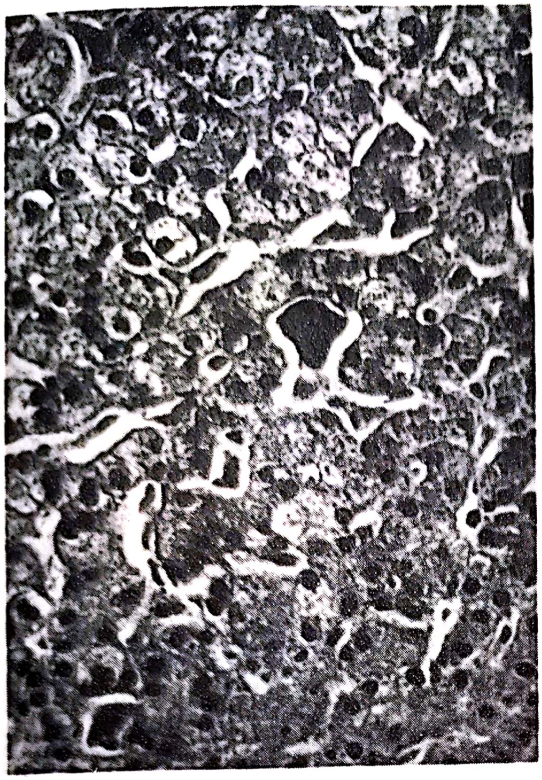

Fig. 442. Hepatită cronică agresivă. Detaliu cu distrofie hepatocitară, proliferare cu celule Kupffer și stază biliară sinusală. 400×.

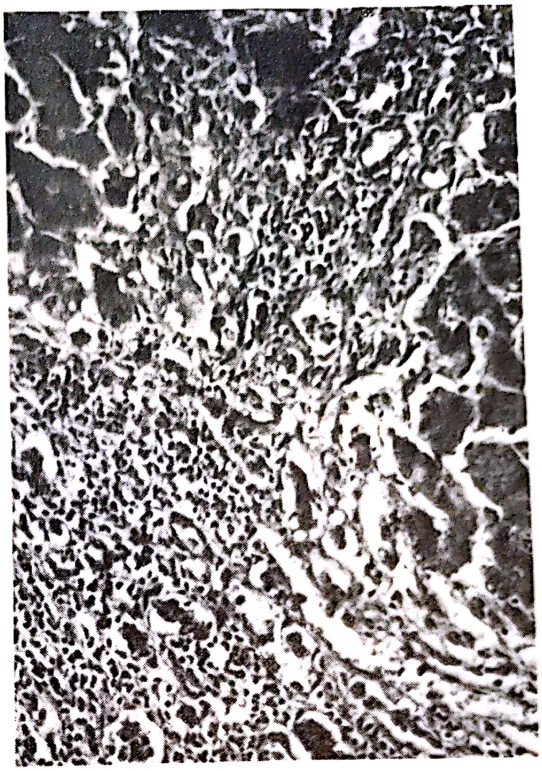

Fig. 443. Hepatită cronică agresivă cu evoluție mai gravă, mai rapidă: bogată proliferare conjunctivă cu tendință la rearhitecturare lobulară, infiltrate celulare rotundonucleare și leziuni hepatocitare mai intense. 280×.

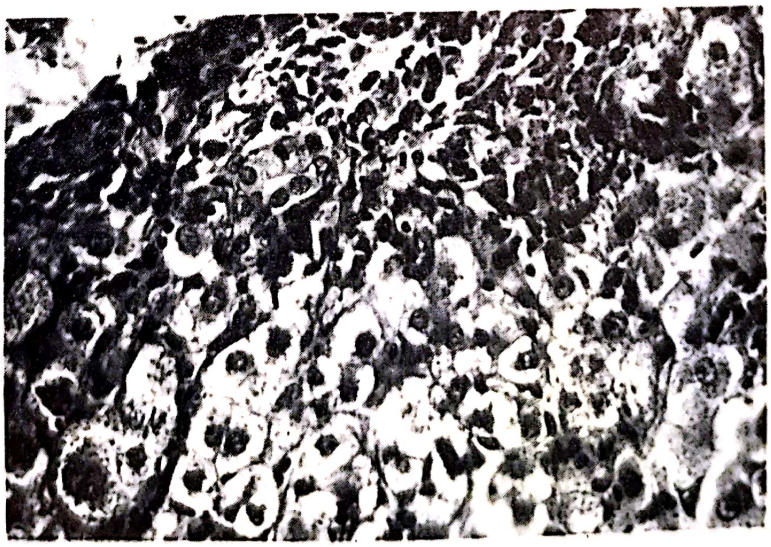

Fig. 444. Detaliu de hepatită cronică rapid-agresivă și gravă „piecemeal necrosis". 400×.

Scanned with OKEN Scanner

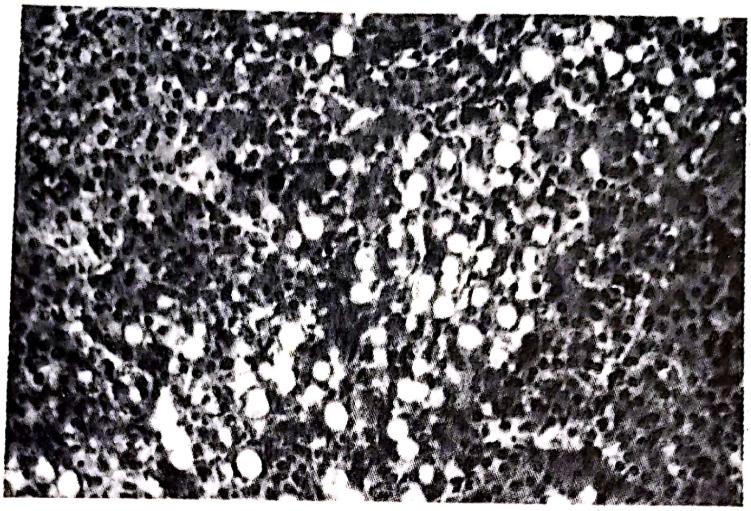

Fig. 445. Hepatită subacută cu „poduri" date de colapsul celular și de leziunile distrofice interportale ș.a. 280×.

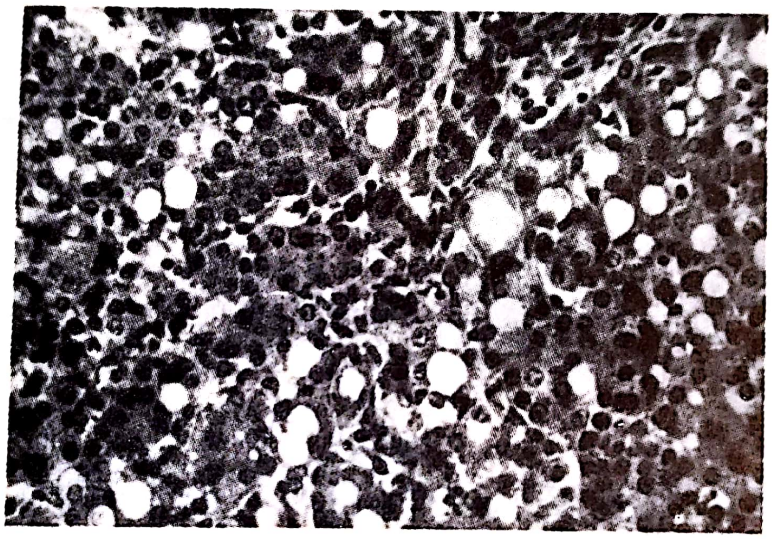

Fig. 446. Detaliu din fig. 445. 400×.

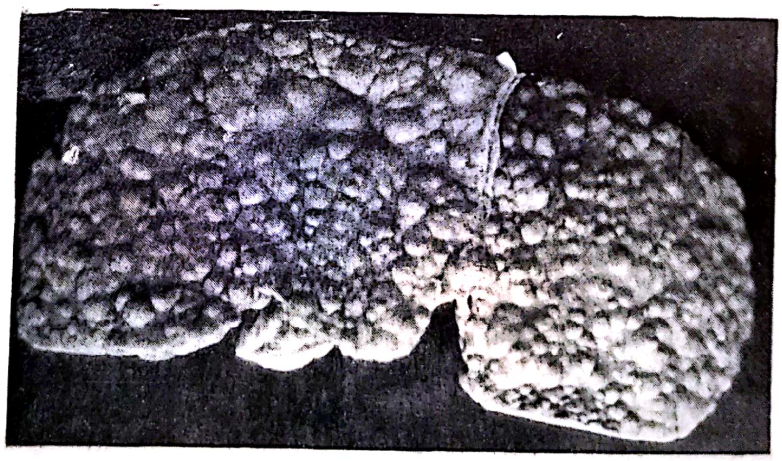

Fig. 447. Ciroză hepatică atrofică.

Scanned with OKEN Scanner

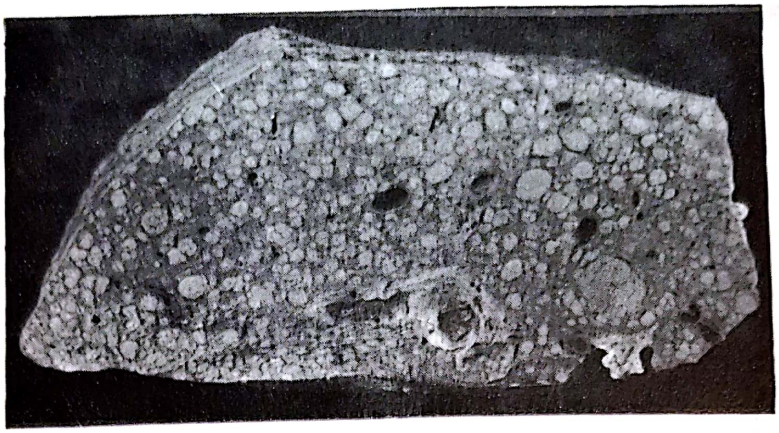

Fig. 448. Ciroză hepatică atrofică : pe secțiune, zonele închise corespund țesutului conjunctiv, iar cele deschise parenchimului hepatic.

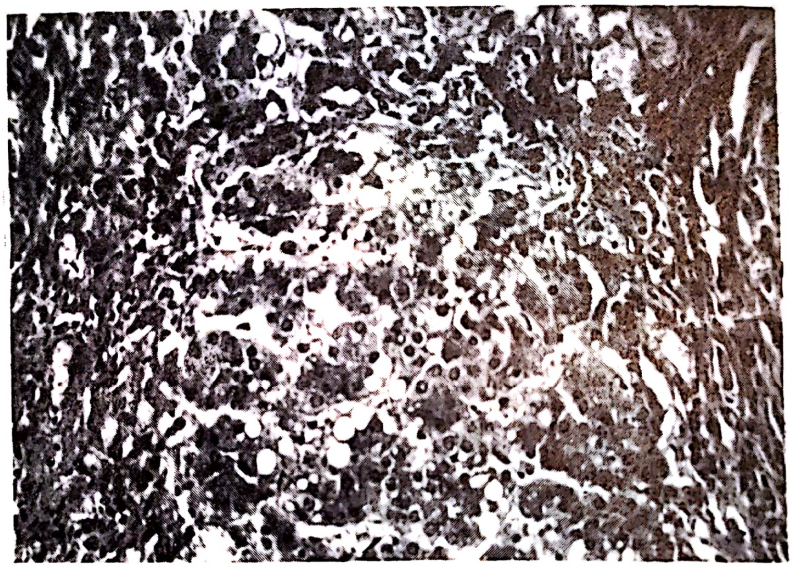

Fig. 449. Ciroză hepatică cu aspect nodular — țesutul conjunctiv înconjoară parenchimul hepatic, iar hepatocitele prezintă distrofie grasă. 280. ×

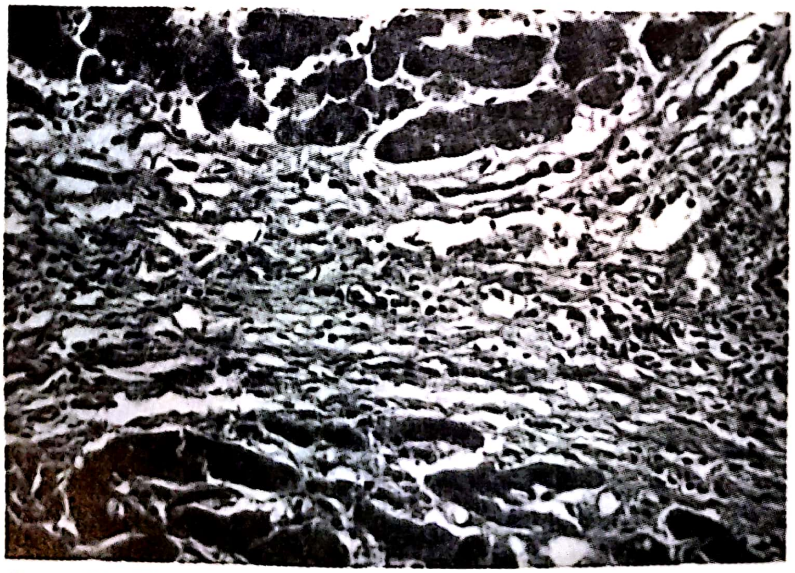

Fig. 450. Ciroză hepatică cu bogată proliferare de țesut conjunctiv și puține leucocite. 280×.

Scanned with OKEN Scanner

Fig. 451. Ciroză hepatică : proliferare bogată cu celule Kupffer. 400×.

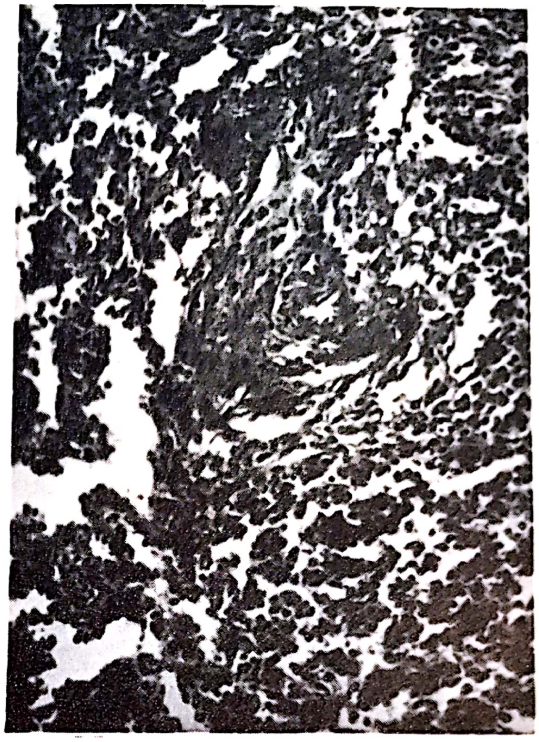

Fig. 452. Splina în ciroza tip Banti : fibroadenie centrofoliculară. 280×.

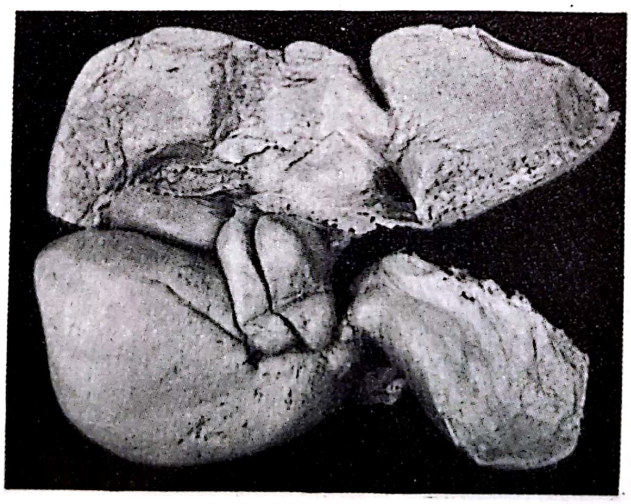

Fig. 453. Ciroză hepatică cardiacă.

Scanned with OKEN Scanner

Fig. 454. Ciroză hepatică biliară.

Fig. 455. Ciroză biliară colostatică cu proliferare conjunctivă mai difuză și trombi biliari sinusali — colț stînga jos. 70×.

Fig. 456. Ciroză biliară colostatică cu pigmenți biliari stagnați în citoplasma hepatocitelor, care își măresc talia. 280×.

Scanned with OKEN Scanner

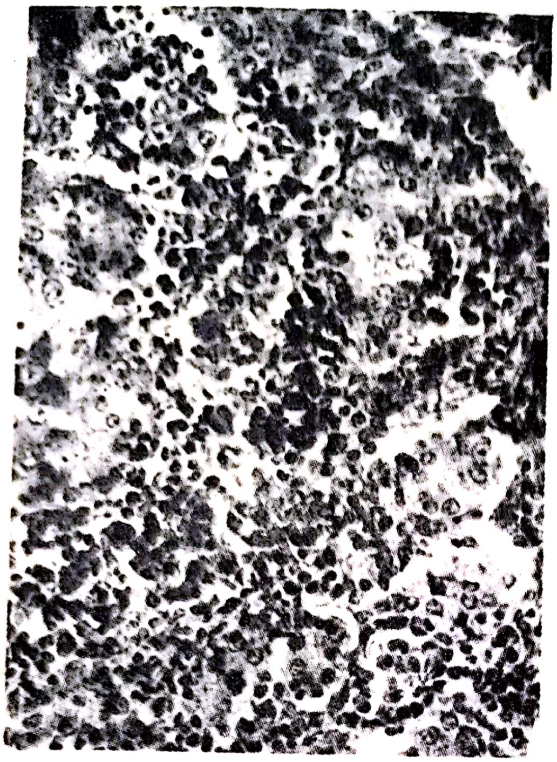

Fig. 457. Ciroză biliară colostatică : în locul hepatocitelor lizate proliferează difuz țesutul conjunctiv granulativ și apoi fibros. 280×.

Fig. 458. Ciroză hepatică în galactosemie : rearhitecturare lobulară printr-o proliferare conjunctivă în fasciculele subțiri și cu puține celule rotundo-nucleare. 70×.

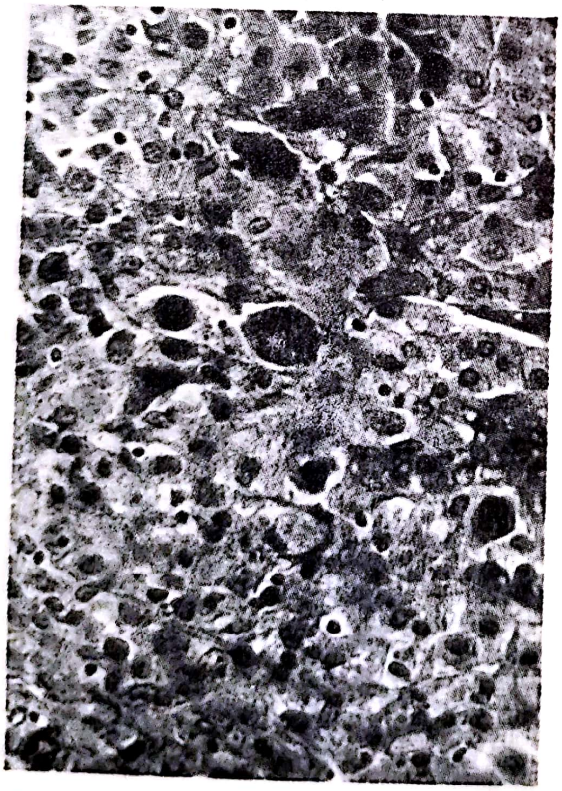

Fig. 459. Hepatocarcinom cu celule monstruoase. 400×.

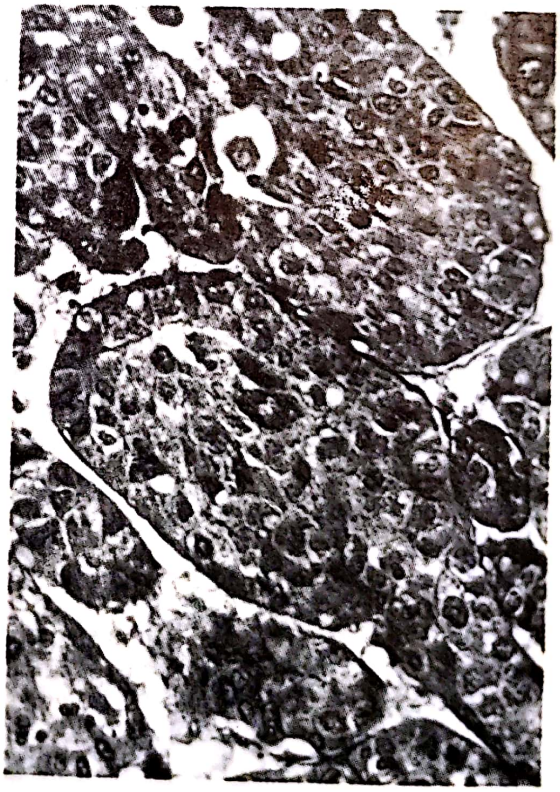

Fig. 460. Hepatocarcinom alveolar. 400×.

Scanned with OKEN Scanner

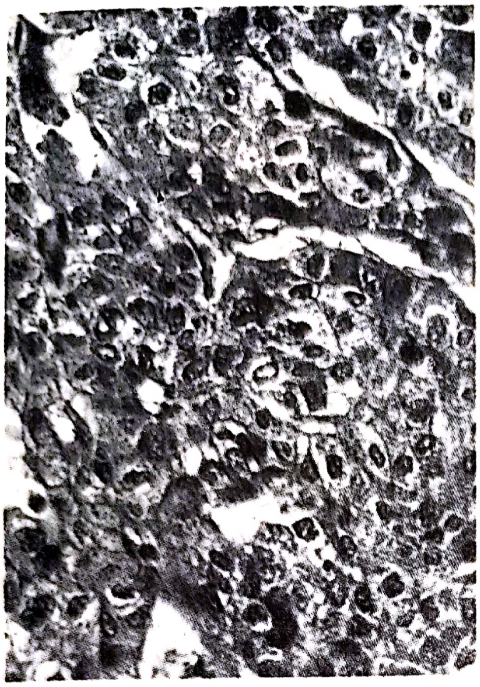

Fig. 461. Hepatocarcinom pseudoglandular. 400×.

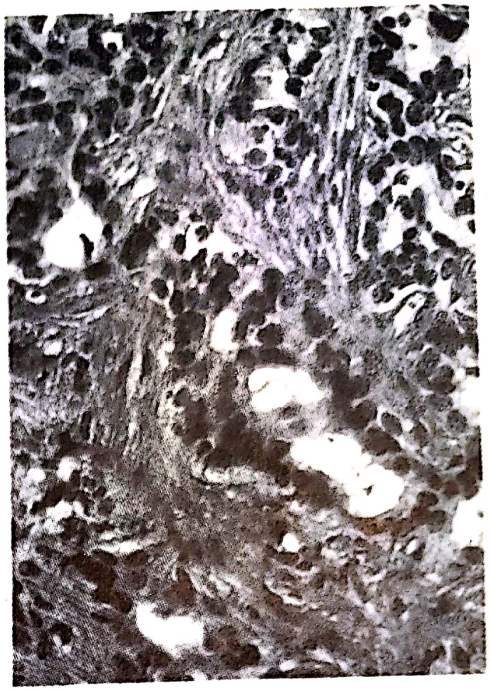

Fig. 462. Cholangiocarcinom. 400×.

Fig. 463. a. Limfogranulomatoza malignă în ficat. 140×.

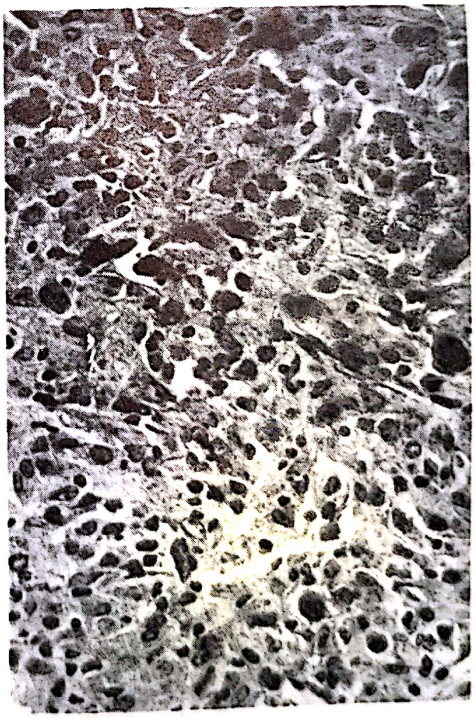

b. Detaliu din fig. 463a. 400×.

Scanned with OKEN Scanner

Fig. 464. Colecistită acută flegmonoasă. 70×.

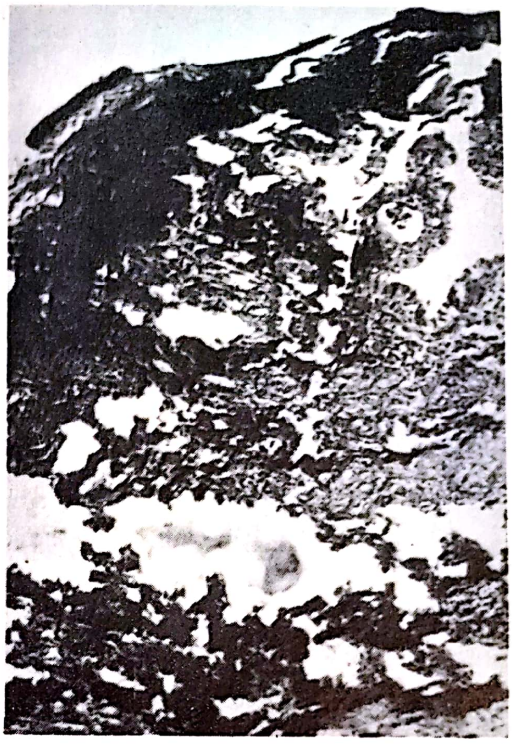

Fig. 465. Colecistită acută gangrenoasă : cu zone de necroză. 70×.

Fig. 466. Colecistită cronică atrofică. 70×.

Fig. 467. Colecistită cronică hipertrofică. 70×.

Scanned with OKEN Scanner

Fig. 468. Colecistită cronică intens xantomatoasă (colecist fragă). 400×.

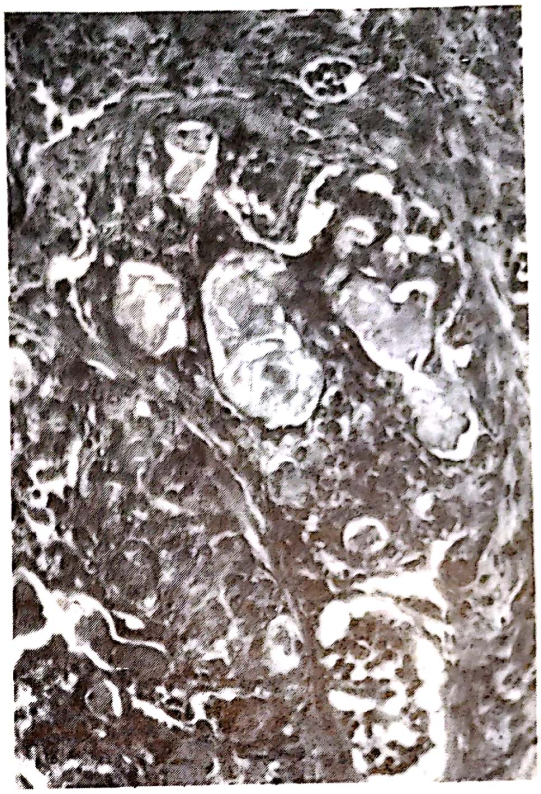

Fig. 469. Fibroză chistică congenitală a pancreasului (mucoviscidoză) de intensitate medie. 280×.

Fig. 470. Fibroză chistică congenitală a pancreasului (mucoviscidoză) intensă.. 280×.

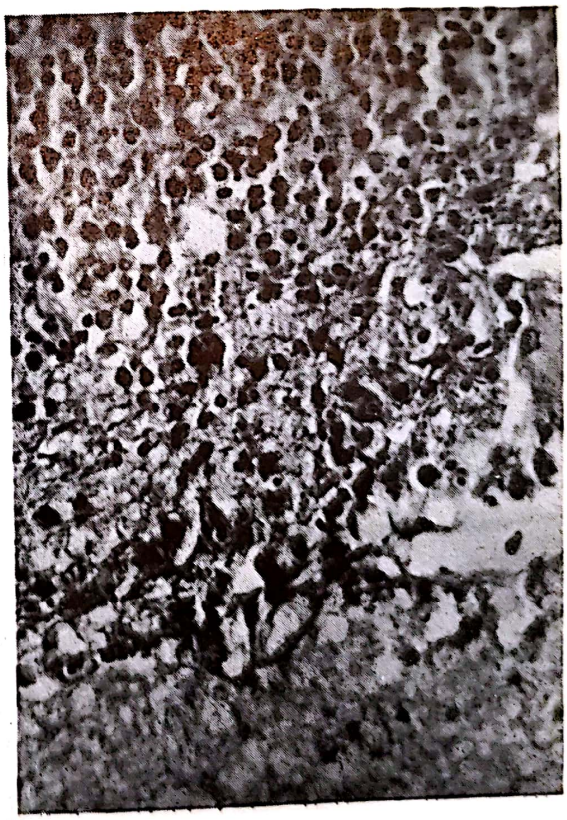

Fig. 471. Pancreatită acută necrotico-hemoragică : zonă de necroză. 280×.

Scanned with OKEN Scanner

Fig. 472. Steatonecroză în pancreatita acută necrotico-hemoragică. 140×.

Fig. 473. Pancreatita cronică cu infiltrate celulare rotundonucleare interstiţiale. 280×.

Fig. 474. Insulinom. 140×.

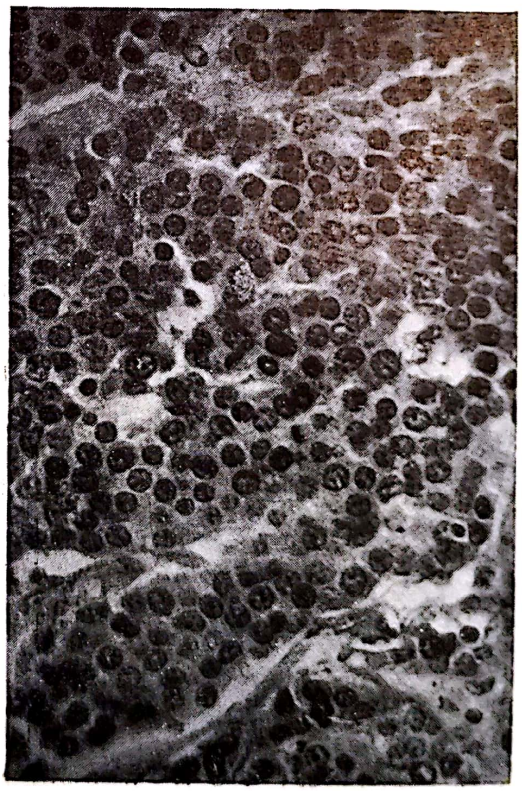

Fig. 475. Insulinom malign (nesidioblastom) : insulinoame cu celule în mitoză. 280×.

Scanned with OKEN Scanner

cauze diferite. Mai recent se consideră a fi o boală ereditară cu leziuni generalizate a glandelor exocrine, deoarece se găsesc modificări și în glandele seroase și în cele sudoripare, mai ales în concentrarea clorurii de sodiu.

10.10.2. PANCREATITELE

Inflamațiile pancreasului pot fi *autonome* și de *acompaniament*. Din ultima categorie fac parte pancreatitele care însoțesc toxoplasmoza, oreillonul, rujeola, scarlatina, boala citomegalică ș.a. De obicei, sînt pancreatite *acute* și se vindecă fără sechele, în afară de cea urliană care poate atrofia insulele Langerhans, scăzînd secreția de insulină.

10.10.2.1. PANCREATITELE AUTONOME

Evoluează *acut* și *cronic*, iar cele acute se împart în două mari grupe: în *pancreatite acute nenecrotizante* și în *pancreatite acute necrotizante*.

10.10.2.1.1. PANCREATITELE ACUTE

Din cele **nenecrotizante** face parte *pancreatita acută congestiv-edematoasă*, care apare în cursul anesteziilor sau în insuficiențele circulatorii. Pancreasul este roșietic, tumefiat, moale, cu un bogat edem interstițial și cu capilarele dilatate.

Pancreatita acută interstițială nesupurată apare mai des la copii în cursul bolilor infecto-contagioase (în difterie, gastro-enterite, reumatism acut, septicemii) și constă dintr-o tumefiere a pancreasului și roșeață congestivă, alături de infiltrații difuze interstițiale cu polinucleare și rotundonucleare.

Pancreatita acută interstițială supurată se produce pe cale hematogenă și mai rar ascendentă. Supurația poate fi abcedată, flegmonoasă și chiar gangrenoasă. În aceste cazuri este afectat atît interstițiul, cît și parenchimul pancreatic.

Din pancreatitele acute **necrotizante** face parte *pancreatita acută necrotico-hemoragică*. Importanța bolii constă în marea sa gravitate și simptomatologia impresionantă, care motivează denumirea de „marea dramă abdominală". Se instalează la adulții de ambele sexe cuprinși între vîrsta de 40—60 ani și, în special, la indivizii obezi și la „marii mîncători".

Boala se declanșează în urma activizării tripsinei și lipazei din sucul pancreatic care lizează țesuturile proprii. Această activare se face de către bilă sau de către conținutul duodenal, care pot reflua în pancreas prin canalul Wirssung în urma unor stenoze, obliterări, spasme ș.a., ale sfincterului Oddi sau a unor afecțiuni a papilei Vater. Modificările enzimatice se răspîndesc la distanță de focar prin sînge, deoarece se găsesc leziuni de steatonecroză și în alte organe.

Înfățișarea leziunilor pancreasului este legată de stadiul în care examinăm organul. La început, se constată o tumefiere edematoasă a pancreasului, urmată de zone extinse de hemoragie recentă. Pe lîngă acestea, apar zone circumscrise de necroză a țesutului pancreatic și grăsos, precum și a țesutului grăsos învecinat, din mezenter, epiploon și din peretele abdominal. Din cauza acestor leziuni, pancreasul va avea o culoare pestriță. Culoarea cenușie este dată de necroza țesutului pancreatic, cea galbenă de necroza țesutului grăsos, iar cea roșie de hemoragie. *Microscopic*, în pancreas se găsesc zone largi de necroză ale țesutului pancreatic, alternînd cu zone necrotico-hemoragice (fig. 471). În jurul zonelor de necroză se găsesc celule leucocitare

Scanned with OKEN Scanner

reactive. Pe lîngă țesutul pancreatic acinos se necrozează și țesutul grăsos, citosteatonecroza (fig. 472). Aceasta se produce atît în grăsimea din interstițiul pancreasului, cît și în grăsimea din vecinătatea organului. Cîteodată, zonele de necroză se impregnează cu calciu. Hemoragia apare în focare multiple din cauza necrozării pereților vasculari. În vasele de sînge se găsesc modificări trombotice. Reacția inflamatorie este secundară necrozei și constă din apariția polinuclearelor și limfocitelor la periferia zonelor de necroză.

De obicei, leziunile sînt răspîndite în întreg pancreasul, dar sînt și forme circumscrise în anumite părți ale organului.

Leziunile extrapancreatice pot avea caracter necrotico-hemoragic, sau numai necrotic. Ele se pot extinde exclusiv în regiunea abdominală peripancreatică, la peritoneu, epiploon, mezenter sau se pot generaliza, cînd apar zone de steatonecroză în grăsimea măduvei osoase, subtegumentar, subpleural, periplurivisceral, ori chiar în jurul vaselor din creier. Autopsia la un bărbat de 50 ani, a dezvăluit o steatonecroză așa de extinsă încît cuprindea toată grăsimea abdominală perivisceral și subperitoneală întinzîndu-se accentuat și sub pleura parietală pînă la cupola cutiei toracice.

Pe lîngă aceste leziuni pancreatice și extrapancreatice de tip necrotico-hemoragic, care sînt caracteristice bolii, în cursul afecțiunii se pot întîlni leziuni reactive în multe alte organe, ca leziuni distrofice necaracteristice în rinichi, ficat și creier.

Evoluția bolii este adeseori letală, dar există cazuri și de vindecare, mai ales după intervenții chirurgicale cînd se decomprimă organul prin secționarea capsulei ori cînd se fac tratamente cu substanțe antienzimatice. Dacă vindecarea este incompletă există posibilitatea unei evoluții spre pancreatită cronică, cînd în locul formelor de necroză pancreatică ia naștere un țesut conjunctiv cicatriceal și canalele excretoare se dilată. Leziunile extrapancreatice, de asemenea, se fibrozează cicatriceal. Alteori, după o pancreatită acută necrotico-hemoragică se poate instala o supurație a pancreasului, care comportă pericolul unei generalizări peritoneale. Se descriu și recidive de pancreatită acută necrotico-hemoragică.

10.10.2.1.2. PANCREATITELE CRONICE

Inflamațiile cronice ale pancreasului pot urma celor acute nevindecate sau se pot instala în mod primar. Cauzele pancreatitelor cronice sînt *toxice exogene* sau *endogene; alergice; hormonale,* cum este hiperparatiroidismul; cauze *carențiale,* în cursul cirozei hepatice, sclerozei renale, la gastrectomizați; în *staza pancreatică* prin stenoză, calculi sau prin tumorile benigne ale conductelor ș.a.

O inflamație cronică a pancreasului poate cuprinde întreg pancreasul sau numai o parte din el, (mai ales capul pancreasului). În aceste cazuri, pancreasul este dur și mai mic ca volum. Culoarea pancreasului este alb-gălbuie din cauza acumulării de grăsime în interstiții. Suprafața organului poate fi ușor granulată sau cu retracțiuni mari.

Aceste modificări macroscopice au un substrat *microscopic* caracteristic. Predomină proliferarea de țesut conjunctiv și atrofia acinilor glandulari cu dilatarea moderată a conductelor (fig. 473).

Țesutul conjunctiv proliferează pericanalicular, cînd inflamația este legată de suferința cronică a ductelor și în mod difuz, cînd țesutul conjunctiv cicatrizează leziunile parenchimului. În ambele cazuri, țesutul conjunctiv este infiltrat cu celule inflamatorii limfoplasmocitare. Dacă țesutul conjunctiv este sărac în celule inflamatorii și infiltrează

Scanned with OKEN Scanner

difuz pancreasul, restructurînd lobulația organului, este vorba de o *ciroză pancreatică*.

Pe lîngă modificările țesutului conjunctiv se află intense leziuni epiteliale. Celulele din acinii exocrini prezintă distrofie hidropică, vacuolizări citoplasmatice și chiar necroză acidofilă. În unele cazuri apar focare de steatonecroză celulară sau de depuneri de calcar.

Conductele excretoare au epiteliul atrofiat sau metaplaziat malpighian, ori dimpotrivă, prezintă modificări hiperplazice. Cîteodată conductele atrofiate se dilată chistic sau conțin calculi, mai ales cele din regiunea capului pancreatic. În formele cu evoluție îndelungată, se depozitează mari cantități de țesut grăsos în interstițiul organului, constituind *lipomatoza pancreatică atrofică*.

Leziunile din pancreatitele cronice se extind și în *insulele endocrine*, care se pot atrofia sau se pot modifica distrofic, cu consecințe hiposecretorii și, ca atare, cu instalarea diabetului zaharat. Leziunile distrofice ale celulelor insulare pot fi hialinotice, hidropice, calcare, hemosiderotice și chiar necrotice. Sînt cazuri la care procesul inflamator prin lezarea insulelor Langerhans stimulează instalarea unei fibroze cicatriciale a acestora. Pe lîngă modificările distrofice și fibropare ale insulelor, o parte din insule pot să dispară în urma lipomatozei lor. Modificarea inversă, cea de proliferare a insulelor sau de mărire a taliei lor, este posibilă, dar foarte rar. Proliferarea insulelor cu hipersecreție hormonală poate determina ulcere ale tractului digestiv, ca în hiperinsulinismul din adenomul insular al sindromului Zollinger—Ellison.

10.10.3. DIABETUL ZAHARAT

Este o boală a întregului organism, în care glucidele nu sînt metabolizate în vederea utilizării lor. Din această cauză crește concentrația glucidelor în sînge. Glucidele nu pot fi metabolizate din cauza lipsei de insulină în urma suferinței celulelor beta din pancreas sau, după cercetări mai recente, chiar mai des, din cauza lipsei unor hormoni ai mucoasei gastrice care participă în procesul metabolismului glucidic. Aceștia din urmă determină diabetul zaharat neinsulinodependent, care se pare a fi mai frecvent decît cel insulinodependent. Și mai recent se crede că insulina nu este captată de receptorii membranali și rămîne inactivă. În lipsa formării complexului activ insulinoproteic, poate exista deci un diabet zaharat chiar în prezența insulinei, dar a unei insuline neutilizabile.

Clinic, boala se manifestă prin polidipsie, poliurie glicozurică, cetonurie, hiperglicemie și hipercolesterolemie. Formele de diabet zaharat nemanifest clinic sau compensat, par a fi frecvente în mijlocul populației, cca 7%.

Boala apare la ambele sexe, fiind mai frecventă la adulți decît la copii. Se crede că există o predispoziție familială pentru diabet, deoarece apare mai des la tipurile constituționale pletorice. Femeile diabetice avortează mai des sau nasc copii cu o greutate peste 4000 de grame. Copiii de la mame diabetice prezintă malformații foarte frecvente, cum este boala cu membrane hialine.

Modificările *macroscopice* mai evidente se cantonează în pancreas, în artere, ochi și rinichi. Pancreasul prezintă lipomatoză, dar adeseori leziunile macroscopice pot lipsi. În artere, se produc modificări aterosclerotice cu consecințe ischemice sau atrofice pluriviscerale: cerebrale, cardiace, membre inferioare, splenice ș.a., fără să menajeze sexul fe-

Scanned with OKEN Scanner

minin. În rinichi, se constată o scleroză renală, iar la nivelul ochilor microanevrisme retiniene. Modificările *microscopice* au suferit în ultima vreme o reconsiderare, apreciindu-se că în organismul diabeticilor s-ar găsi o microangiopatie hialinotică generalizată, care explică de fapt leziunile pluriviscerale din această boală. În rinichi se produce, de asemenea, o glomerulonefroză intracapilară de tip Kimmelstiel—Wilson, adică pe fondul unei nefroze cu depozite glicoprotidice și îngroșări membranale, iar în tubii contorți proximali și Henle se găsesc depozite de glicogen și colesterol.

Boala evoluează timp îndelungat, mai ales după instituirea unui tratament normoglicemiant. Înainte vreme se murea prin comă diabetică. Astăzi, o mare parte dintre bolnavi decedează prin instalarea unei boli intercurente inflamatorii favorizată de terenul diabetic, în care se dezvoltă cu ușurință flora microbiană. Se consideră că viața unui diabetic se scurtează cu o treime din timp și că la femei dispare imunitatea la aterogeneză în perioada fertilității.

10.10.4. TUMORILE PANCREASULUI

10.10.4.1. TUMORILE BENIGNE

Sînt *mezenchimale* și *epiteliale* și iau naștere din pancreasul exocrin și endocrin.

Cele **mezenchimale** sînt *fibroame, lipoame, condroame, angioame, mixoame* ș.a. Cele **epiteliale** care pleacă din pancreasul exocrin sînt *adenoame* solitare și *chistadenoame,* iar cele care pleacă din insulele endocrine se numesc *insulinoame, nesidioame* sau *adenoame Langerhans* (fig. 474).

Insulinoamele evoluează cu hipoglicemie hiperinsulinică și stau la baza ulcerelor tractului digestiv, a sindromului Zollinger—Ellison. Cînd tumoarea este formată predominant din celule alfa se secretă mult glucagon. Adenoamele pancreasului apar la ambele sexe, dar, sînt în general, destul de rare.

10.10.4.2. TUMORILE MALIGNE

Tumorile maligne ale pancreasului sau cancerul primar al pancreasului constituie circa 1—2% din totalul cancerelor și 6% din cele abdominale. Este mai frecvent la bărbați în jurul vîrstei de 60 ani și foarte rar la copii. Zona cea mai des afectată este capul pancreasului. În literatură sînt descrise și cîteva cazuri de cancer al pancreasului aberant.

Cel mai frecvent tip de cancer al pancreasului este *carcinomul* cu originea în celulele exocrine. *Macroscopic* are aspect schiros sau encefaloid. Este de culoare galben-albicioasă și de consistență dură. Cel encefaloid are și zone moi, cărnoase. Prin localizarea tumorii în regiunea capului pancreasului poate comprima căile biliare ducînd la icter mecanic de intensitate progresivă, pînă la icter negru, zis „melas". *Microscopic,* carcinomul pancreasului este glandular, dar poate fi și tubular, chistico-papilifer sau cu celule nediferențiate. Mai rar, se întîlnesc și carcinoame mucipare, metaplazice malpighiene sau polimorfocelulare cu celule gigante, ducînd la confuzia cu un sarcom.

Cancerele care pleacă din celulele insulelor lui Langerhans se numesc insulinoame maligne sau *nesidioblastoame.* Sînt destul de rare și se pot confunda cu adenoamele

Scanned with OKEN Scanner

(fig. 475). Se deosebesc de acestea prin consistența mai scăzută a zonelor de necroză și a hemoragiilor din tumoare. Și *microscopic*, aceste cancere sînt greu de diferențiat de formele benigne. Numai caracterul infiltrativ și prezența metastazelor ajută la precizarea malignității tumorii. Tumoarea poate evolua cu manifestări hipersecretorii, dar în 20% din cazuri ele nu au caracter secretor endocrin.

10.11. PATOLOGIA PERITONEULUI

I. Căluşer

10.11.1. MALFORMAȚIILE PERITONEULUI

Prezența unor benzi conjunctive care întăresc sau slăbesc organele abdominale, modificîndu-le și funcția, favorizează instalarea unor **hernii diafragmatice congenitale**, care antrenează stomacul și ansele intestinale transdiafragmatic în una din cavitățile pleurale, producînd compresiuni pulmonare și mediastinale. O altă malformație a peritoneului este **inserția vicioasă a mezenterului** *pe peretele posterior al abdomenului*. În mod normal, mezenterul unui nou-născut are o lungime de 5—6 cm, o grosime de 1 cm și o lățime de 5 cm. Dezvoltarea ontogenetică a mezenterului, în afara acestor dimensiuni, sau inserția mezenterului de peretele abdominal, în afara locului obișnuit, constituie anomalii malformative care favorizează instalarea ileusului intestinal.

10.11.2. INFLAMAȚIILE PERITONEULUI

Peritonitele sînt *acute* și *cronice*, *specifice* și *nespecifice*, iar după extinderea în cavitatea peritoneală sînt *localizate* și *generalizate*. Inflamația peritoneului se poate produce *hematogen*, dar, de cele mai multe ori, se produce *direct*, în urma perforării tractului digestiv, a căilor biliare, a căilor urinare, a tractului genital feminin, după plăgi transparietoabdominale ș.a. Supurațiile retroperitoneale se pot extinde la foița peritoneală.

Peritonitele acute sînt de tip exsudativ: seroase, fibrinoase, purulente, hemoragice și forme asociate ale acestora. Modificările *macroscopice* și *microscopice* sînt asemănătoare cu cele descrise la alte seroase (pericard, pleure etc.).

Peritonitele cronice determină aderențe extinse între ansele intestinale și între elementele structurale din jur, periclitînd evacuarea tranzitului intestinal.

Peritonitele cu evoluție particulară sînt cele tuberculoase și pneumococice. *Peritonita tuberculoasă* poate avea aspect fibrinos, fibrinopurulent sau fibroadeziv în cazurile prelungite. *Peritonita pneumococică* se localizează în peritoneul bazinului, dînd așa-numita pelviperitonită. Există și pelviperitonite nepneumococice, mai ales la femei cu suferință gravă anexială.

10.11.3. ILEUSUL

Oprirea tranzitului intestinal cu instalarea unor fenomene locale și generale grave care periclitează viața bolnavului poartă denumirea de ileus. Acesta se produce prin modalități mecanice și funcționale.

Scanned with OKEN Scanner

Ileusul mecanic se realizează prin diferite mecanisme: ocluzie, strangulare etc.

Ocluzia intestinală se produce cînd lumenul intestinului este obliterat de o tumoare, de schibale, de ghemuri de paraziți ș.a. O *stenoză intestinală* încă poate opri tranzitul intestinal.

Strangularea aduce după sine modificări structurale în peretele intestinului și se produce prin *compresiune intestinală* provocată de o tumoare extraluminală intestinală ori a altui organ; prin *incarcerarea* unei hernii ireductibile; prin *volvulus*, cînd se înnoadă ansele intestinale datorită răsucirii pe axul mezenteric. Aceasta se produce cînd mezoul este prea lung, fiind frecventă la sigmă și cec; prin *invaginație*, cînd un segment intestinal intră în porțiunea de intestin învecinată, dar mai dilatată, prin înfundare. Această formă apare mai des la copii, în regiunea ileocecală; prin *inflexie*, cînd, prin tracțiunea unor bride, se comprimă lumenul ansei intestinale învecinate.

În cursul strangulării se produc importante modificări de circulație sanguină în peretele intestinal cu infarctarea porțiunii intestinale. Pe mucoasa acestui segment, care are o culoare violacee, se depun pseudomembrane fibrinoase de culoare gălbuie.

Ileusul funcțional înseamnă oprirea tranzitului intestinal provocată de *tulburările peristaltice* ale intestinului. Cînd peristaltismul dispare din cauza leziunilor nervoase parietale sau medulare, este vorba de un *ileus paralitic*, iar cînd mișcările peristaltice sînt exagerat de ample și de dese, în cazul hiperexcitabilității sistemului nervos vegetativ, se produce un *ileus spastic*. Acesta apare în intoxicații, în prezența de corpi străini iritativi în intestin, în tabes ș.a.

Cînd ileusul este incomplet se numește *subileus* sau *subocluzie intestinală*.

Persistența ileusului determină o stare gravă a întregului organism cu tulburări digestive și electrolitice, instalate în urma vărsăturilor. De asemenea, prin zona infarctată se pot produce fisuri sau perforații intestinale cu manifestări peritonitice.

Scanned with OKEN Scanner

11. PATOLOGIA APARATULUI URINAR

I. Căluşer

Pentru a înţelege mai bine modificările morfologice ce se produc în glomerulii renali în cursul glomerulopatiilor inflamatorii sau distrofice sînt necesare cîteva noţiuni de structură şi ultrastructură a elementelor componente din glomeruli. Noile identificări morfologice au fost înlesnite de utilizarea unor tehnici speciale, cum ar fi microscopia electronică, imunofluorescenţa şi, în parte, histoenzimologia. Aceste metode au relevat structuri glomerulare noi şi leziuni de mare finete, care impun o reconsiderare a patogeniei şi încadrării nosologice a suferinţelor glomerulare.

După tipul morfolezional al elementelor structurale din glomerulii lezaţi şi după locul şi extinderea leziunilor din glomeruli se fac astăzi restructurări importante asupra clasificării şi evoluţiei glomerulopatiilor.

11.1. STRUCTURA ŞI ULTRASTRUCTURA NORMALĂ A GLOMERULULUI RENAL

În structura glomerulului renal normal, cele mai evidente sînt capilarele sanguine din ghem. Capilarele glomerulare iau naştere din ramificarea arteriolei aferente, sub forma a 4—6 capilare, care se ramifică şi ele, formînd circa 8 lobuli în fiecare glomerul (fig. 476). Anastomozele capilare se fac între capilarele aceluiaşi lobul şi nu între lobuli. Fiecare lobul are un spaţiu intercapilar, care constituie un ax lobular şi în care se află mezangiul, în jurul căruia se încolăcesc capilarele. Mezangiul este format dintr-o matrice şi din celule mezangiale (fig. 477). *Capilarele* sînt formate dintr-o membrană bazală acoperită cu endoteliu (fig. 478, 479). Printre *celulele endoteliale* se află numeroase perforaţii cu un diametru de 100 miliomicroni, iar membrana bazală este formată în centru de lamina densa, cu structură fibrilară de 3—10 microni diametru; spre endoteliu, de lamina rara interna, iar în afară, de lamina rara externa, ambele formate din glicoproteine. Între celulele endoteliale şi membrana bazală se află depozite discontinui de substanţe amorfe.

Între capilare se află spaţiul urinar tapetat cu celule epiteliale numite *podocite capilare* ce aderă de lamina rara externa prin nişte prelungiri digitiforme numite *pedicele*. Între pedicele se află spaţii foarte mici care intervin în filtrare. Aceste celule epiteliale au suprafaţa acoperită cu acid sialic, iar în citoplasmă, între organite, se află numeroşi microtubuli şi microfibrile ce formează o reţea cu proprietăţi parţial contractile, asemănător miofilamentelor din fibrele musculare netede.

În lobulii glomerulari, sub formă de ax, se află mezangiul format din

Scanned with OKEN Scanner

celule mezangiale și din matricea mezangiului. *Celulele mezangiale* diferă ultrastructural de celulele endoteliale și de podocite prin prezența în citoplasma lor a unor fibrile așezate perpendicular pe membrana celulară. *Matricea mezangială* separă celulele mezangiale între ele și are compoziție asemănătoare cu a membranei bazale, de care se deosebește comportamental în cursul proceselor patologice.

Capsula Bowman a glomerulului renal este formată din țesut conjunctiv tapetat pe fața internă cu celule epiteliale. Între ghemul glomerular tapetat cu foița viscerală epitelială a capsulei Bowman și între capsula glomerulară se află un spațiu numit subcapsular. Acesta se continuă cu tubul urinifer.

11.2. LEZIUNILE ELEMENTARE ALE GLOMERULULUI RENAL

În patologia glomerulului renal se produc numeroase leziuni de intensități diferite, care lezează preferențial și sub un anumit tip morfolezional, anumite elemente structurale din glomerul. Identificarea acestor modificări este posibilă numai electronooptic.

Leziunile membranei bazale a capilarelor constau din întreruperi și *îngroșări*. Dacă îngroșarea are loc pe fața externă a membranei, se constituie „îngroșarea membranoasă", care duce la o membrană îngroșată inomogen, cum se întîmplă în lupusul eritematos diseminat, în glomerulonefrita subacută și cronică, în unele sindroame nefrotice și în diabetul zaharat. Această membrană îngroșată pierde din permeabilitate. Alteori, se produc exclusiv *rarefieri* sau *fisuri* zonale ale membranei bazale, care pot interesa întreaga grosime a membranei bazale sau numai a unei lamine a acesteia, ca în glomerulonefritele minimale. În nefropatiile ereditare, fisurile sînt mai extinse. O leziune importantă a membranei bazale este *ruperea* ei, cum se întîmplă în glomerulonefrita rapid *progresivă* numită și extracapilară. Fragmentele din membrana ruptă pot fi fagocitate de celulele ivite în proliferările celulare vecine, sub formă de „crescens-uri", sau pot coexista cu necroza și cu infiltratele polinucleare.

Leziunile celulelor endoteliale. Prin hiperhidratare devin edematoase cu *volumul mărit,* încît obliterează porii dintre ele și strîmtează lumenul capilarelor sanguine ca în glomerulonefrita acută și în toxemia gravidică. Aceste celule conțin în citoplasma lor niște bule nestructurate. Alteori, *orificiile dintre celule se lărgesc* sau *celulele se desprind* de pe membrana bazală, ca în sindromul hemolitic-uremic sau în nefrita de iradiere. Unii autori susțin că în cursul disproteinemiilor au observat chiar *incluzii* cristaline în citoplasma celulelor endoteliale.

Leziunile podocitelor sînt foarte frecvente, localizîndu-se mai des la nivelul pedicelelor, care dispar total sau parțial în urma tumefierii citoplasmei podocitelor. În locul lor se evidențiază microvilii de pe membrana podocitelor, care se întind spre membrana bazală. *Dispariția pedicelelor* poate interesa celulele podocitare de pe tot traiectul capilarului sau numai de pe unele segmente ale lui. Astfel de modificări sînt proprii sindroamelor nefrotice cu proteinurie severă. Dacă proteinuria se amendează, coincide cu reapariția

Scanned with OKEN Scanner

pedicelelor. Sînt însă proteinurii produse prin leziuni ale membranei bazale şi nu a lezării podocitelor. Cînd *podocitele se desprind* de pe membrana bazală se produce un colaps capilar, iar *depozitarea* în citoplasmă a unor cristale se face în mielomul multiplu. Alteori podocitele suferă modificări adaptative *hipertrofice, hiperplazice*. Este posibilă şi regenerarea acestor celule.

Comportamentul morfopatologic al mezangiului influenţează pregnant funcţia glomerulului. Celulele mezangiale se pot *înmulţi* şi comprima lumenul capilar în glomerulonefrita acută. Alteori, străbat matricea mezangială pînă sub endoteliu, pe care îl desprind, creînd un spaţiu periluminal capilar. În timpul unei inflamaţii glomerulare, pe lîngă proliferarea de celule mezangiale, se produce şi un exsudat cu polinucleare şi edem în matricea mezangială. Prin rezoluţia procesului inflamator toate aceste modificări retrocedează, dar dacă rezoluţia este incompletă, celulele mezangiale proliferate nu regresează, ci produc cicatrici ce obliterează lumenul capilarelor în diferiţii lobuli ai ghemului glomerular. Obliterarea capilarelor se poate face şi prin creşterea progresivă şi compresivă a matricei mezangiale, nu numai a proliferării celulelor mezangiale. O astfel de modificare se întîmplă în nefropatiile din ciroza hepatică, în rinichii din cardiopatiile congenitale cianogene şi chiar în cei din diabetul zaharat.

Depozitele cu substanţe organice sau anorganice sînt prezente atît în membrana bazală, cît şi în celulele glomerulului.

În regiunea *subendotelială* şi chiar în expansiunile celulelor mezangiale se găsesc depozite granulare în lupusul eritematos diseminat; fibriloză în amiloidoză; fibrino-fibrilară floculentă în sindromul hemolitic-uremic; straturi dense laminate în lupusul eritematos, în imunizările experimentale ş.a. Uneori, depozitele subendoteliale infiltrează membrana bazală pînă pe faţa epitelială, cum este amiloidul. Alteori, depozitele desprind şi ridică celulele endoteliale de pe membrana bazală realizînd imaginea unor trombi extraluminali, cum se întîmplă la începutul leziunilor din diabetul zaharat. Trombii fibrinoşi intraluminali pot să se infiltreze şi subendotelial.

Depozitele *subepiteliale* sînt mai rare decît cele subendoteliale. Ele sînt prezente în glomerulonefrita acută poststreptococică, dar sînt de scurtă durată şi sînt formate din complexe proteice antigen-anticorp. În nefropatia membranoasă, ele contribuie la îngroşarea membranei bazale, dar persistă luni şi ani de zile.

Depozitele din *membrana bazală* capilară pot afecta exclusiv foiţele membranale, dar mai des sînt prelungiri ale depozitelor subendoteliale şi subepiteliale. Există o afecţiune numită „boala cu depozite dense ale membranei bazale", în care, aşa cum îi arată numele, în membrana bazală a capilarelor şi a tubilor se depun substanţe neobişnuit de dense.

11.3. MALFORMAŢIILE MACROSCOPICE ALE APARATULUI URINAR

Frecvenţa acestui grup de malformaţii se situează pe locul trei între aparate, după cel cardiovascular şi digestiv. Pot fi împărţite după mai multe criterii: după *număr, sediu* şi *structură*.

Scanned with OKEN Scanner

11.3.1. MALFORMAȚIILE DUPĂ NUMĂR

În organism apare un număr crescut sau scăzut de rinichi ori de căi urinare. Astfel, rinichii *supranumerari* sînt mai mici de volum și au vase proprii cu lungime corespunzătoare distanței lor de aortă și de cava inferioară și ureterele se implantează vicios în vezică. Pot exista și *uretere duplicate* la un număr normal de rinichi. *Agenezia renală* poate fi bilaterală sau unilaterală. Există și posibilitatea ageneziei renale de o parte și a *aplaziei* de partea opusă. Ambele cazuri cu leziuni bilaterale sînt incompatibile cu viața.

11.3.2. MALFORMAȚIILE URINARE DE SEDIU

Constau din localizarea rinichilor în afara lojei renale, boala se mai numește *ectopie renală*. Deplasarea rinichiului în afara lojei renale poate fi și cîștigată la femeile slabe, multipare, existînd posibilitatea formării cudurilor ureterale cu tulburări în tranzitul urinar. Acesta este rinichiul mobil cîștigat în timpul vieții.

11.3.3. MALFORMAȚIILE DE STRUCTURĂ

O parte dintre aceste boli pot fi diagnosticate macroscopic, iar o altă parte, numai microscopic.

11.3.3.1. MALFORMAȚII DE STRUCTURĂ MACROSCOPICE

Se referă la forma și la volumul organelor urinare. Astfel, pot apare **rinichi hipoplazici,** care sînt de volum redus, pînă la jumătate sau la o treime din rinichi, dar își păstrează forma. Boala poate fi unilaterală sau bilaterală. *Structural* are nefroni mai puțini, stare numită oligonefronie (fig. 480), dar glomerulii pot fi măriți în volum în mod compensator, încît pot lipsi tulburările renale. Dacă, totuși numărul nefronilor este foarte mic, apar semne de insuficiență renală încă din primul an de viață. Există rinichi hipoplazici care sînt *asociați cu modificări displazice* de tip embrionar (fig. 481), sau cu *leziuni cîștigate* (fig. 482). Cele de tip embrionar sînt reprezentate prin tubi uriniferi primari, insule cartilaginoase, insule conjunctive largi și malformații ale căilor urinare. Leziunile asociate hipoplaziei, dar cîștigate, interesează tubii uriniferi, care se pot atrofia ori dilata și pielonefritele.

Este interesant cum se poate compensa o malformație hipoplazică complexă. Un caz care încă din copilărie era tahipneic și prezenta o sudație urică, a fost internat în spital de mai multe ori, cu suferință renală. La autopsie s-a găsit un singur rinichi hipoplazic, în greutate de 45 gr și ectopic, situat la bifurcarea aortei. La examenul microscopic s-a constatat o oligonefronie și glomeruloscleroza glomerulilor existenți. Cataboliții acestui organism erau eliminați prin respirație, transpirație, digestiv și prin micul rinichi, modalitate adaptată din copilărie. Bolnavul a decedat însă, deoarece rinichiul prezenta leziuni de glomeruloscleroză și pentru că a contractat o bronhopneumonie, blocîndu-se depurarea pe cale pulmonară (fig. 483) ș.a.

Rinichiul în potcoavă apare în urma sudării polilor superiori sau inferiori ai organului (fig. 484). Este așezat median și își păstrează ure-

Scanned with OKEN Scanner

terele. Dacă se sudează un pol superior cu unul inferior apare **rinichiul în „S majuscul“**, iar dacă se sudează marginile interne ale rinichilor, **rinichiul „în farfurie“.**

Hidronefroza congenitală constă din dilatarea excesivă a căilor urinare colectoare în detrimentul țesutului renal parenchimatos. Hidronefroza congenitală este mai rară decît cea cîștigată. Rinichii sînt de 2—3 ori mai mari în volum, iar, pe secțiune, se scurge urina din cavitățile cu pereții netezi, care sînt caliciile dilatate. Adeseori, parenchimul renal se subțiază pînă la 2—3 mm. Urina poate fi tulbure, în cazurile suprainfectate, și atunci hidronefroza se asociază cu pielonefrita sau chiar cu o pionefroză. Hidronefroza poate fi bilaterală sau unilaterală. În ultima formă, rinichiul din partea opusă se poate hipertrofia morfofuncțional în mod compensator.

Hidronefroza congenitală poate fi dată de displazia conjunctivă a pereților bazinetali și caliciali, de valve ureterale sub forma cuiburilor de rîndunică care opresc scurgerea urinei, de rinichii ectopici sau cu modificări de formă, stenoze congenitale ureterale, atrofia vezicală, atrofii ale meatului urinar ș.a.

Rinichiul polichistic este considerat o boală congenitală, deși uneori se manifestă mult mai tîrziu, chiar la adulți. Patogenia bolii nu este elucidată, dar se crede că o parte din tubii uriniferi terminali nu se deschid în calicii și se dilată mereu producînd numeroase chiste. Boala poate fi unilaterală sau bilaterală. În raport cu extinderea în rinichi a nefronilor lezați, boala se manifestă mai timpuriu sau mai tîrziu.

La adult, boala își face apariția în jurul vîrstei de 50 de ani sub forma unor rinichi de 3—4 kg., în care organul este format din numeroase chiste cu conținut gălbui sau rozaceu, cu diametrul de 2—3 mm — 2—3 cm, fiecare dilatare chistică (fig. 485). Chistele cuprind atît corticala, cît și medulara. *Microscopic,* pereții chistelor sînt formați din țesut conjunctiv tapetat cu epiteliu turtit, cubic sau cilindric. Între chiste se află puțini glomeruli și tubi uriniferi în forme intermediare de dilatare, care arată însă dinamica formării chistelor (fig. 486).

La copii, leziunile chistice renale sînt mai moderate, fapt ce permite copilului o supraviețuire limitată în timp, și se asociază foarte des cu dilatarea chistică a căilor biliare. În aceste forme de asociere, chistele renale sînt mai vizibile în medulara rinichilor, iar cînd leziunile renale se asociază cu ale căilor urinare, chistele se localizează mai des în corticală. Dacă chistele renale și hepatice se asociază cu leziuni pulmonare, faciale și articulare, este vorba de *sindromul Potter.* Boala este letală prin insuficiență renală.

La noii-născuți, boala duce imediat la moarte dacă copilul nu s-a născut mort. Uneori se asociază cu o proliferare adenomatoasă biliară intrahepatică. Rinichii se aseamănă cu cei descriși la adult, dar greutatea lor este de circa 300—400 gr.

Rinichiul „în burete“ se descoperă întîmplător la toate vîrstele evidențiind o dilatare chistică a tubilor uriniferi terminali din medulară. Prezența lor dau piramidelor Malpighi un aspect buretos. În chiste se poate depune calciu. Pereții chistelor sînt tapetați cu epiteliu cubic sau cilindric, iar în lumen se găsesc celule descuamate.

Hidroureterul congenital constă dintr-o dilatare excesivă a ureterelor, încît se pot confunda cu ansele intestinale. Pe fața internă pot prezenta valve sub forma cuiburilor de rîndunică, care reține urina. Pereții au stratul muscular infiltrat cu țesut conjunctiv, fiind vorba de o displazie parietală, iar formațiunile ganglio-nervoase lipsesc sau prezintă distrofie clară.

Scanned with OKEN Scanner

Extrofia vezicii urinare este o malformație gravă, în care vezica este despicată și exteriorizată la tegument. Tot la nivelul vezicii urinare se poate întîlni o *hipoplazie*, o *megavezică*, o *vezică biloculară* sau *duplicată*, ca și *vezica cu diverticuli*.

Hipertrofia congenitală a colului vezical constă dintr-o îngroșare fibromusculară a porțiunii incipiente a uretrei, care duce la tulburări de micțiune.

Malformațiile uretrei sînt *atrezia*, *stenoza*, *diverticulii*, *duplicarea* și *deschiderea vicioasă* în glandul penisului. Cînd se deschide pe fața inferioară se numește *hipospadias*, iar pe cea superioară, *epispadias*.

11.3.3.2. MALFORMAȚIILE MICROSCOPICE ALE RINICHIULUI

Angiokeratoza Fabry este o boală genetică recesivă cu importante modificări renale ce constau din depozite lipidice în celulele epiteliale glomerulare și, mai puțin, în endoteliile capilare. Lipide se găsesc și în epiteliul tubular și în media arteriolelor. Leziunile renale pot apare și în lipsa modificărilor din pielea acestor bolnavi.

Nefroza familială este reprezentată prin dilatări microchistice zonale ale tubilor uriniferi din corticală, sau în zona de joncțiune cortico-medulară și prin alterarea podocitelor (fig. 487). Se descoperă la copii și duce la moarte în copilărie sau adolescență. După unii autori ar putea să nu fie genetică, ci cîștigată în timpul vieții.

Displazia tubulo-renală este o malformație ereditară în care tubii uriniferi din corticală sînt dilatați, iar printre ei se găsesc plăji de fibroză (fig. 488). Din cazurile întîlnite unul a evoluat în paralel cu tulburări oculare și neuropsihice, constituind *sindromul Löwe*. Mama acestui copil a născut 8 copii care au decedat între 1—2 ani. Glomerulii renali sînt puțin modificați sau rămîn normali.

Oxaloza și cistinoza determină depozite bogate de săruri în tubi și fibroză reactivă cicatricială în interstițiu.

Galactosemia și **glicogenoza** produc tulburări histochimice tubulorenale, uneori fără expresie clinică.

Aceste malformații ereditare microscopice sînt consecința morfologică a unor defecte enzimatice ce se moștenesc.

11.4. CLASIFICAREA BOLILOR RENALE

După Monasterio și Giampalmo, nefropatiile se împart în:

I. Nefropatii glomerulare:

— Glomerulonefrite (inflamații):
- — difuze: acute, subacute, cronice
- — în focare

— Glomerulonefroze (distrofice):
1. Glomerulonefroza lipoidică
2. Glomerulonefroze toxice și toxiinfecțioase.
3. Glomerulonefroze paranefrotice.
4. Toxemia gravidică.
5. Glomerulonefrozele diabetice.
6. Glomerulonefroza amiloidă

II. Nefropatii tubulare:

— displazice:
1. Rinichi polichistic.
2. Diabetul renal.

Scanned with OKEN Scanner

3. Acidoza renală idiopatică.
4. Cistinuria.
5. Nanismul renal
6. ș.a.

— tubulonefroze:
1. Osmotice
2. Toxice și toxiinfecțioase (Hg., Pb. Ph., difterie ș.a.)
3. Prin hipoxie acută (diaree, sindr. de strivire, vărsături, ș.a.)
4. Tezauroze.
5. Prin obstrucție (sulfamide, albumine, oxalat ș.a.)

III. Nefropatii interstițiale:
— nesupurate (în bolile infecto-contagioase)
— supurate (septicemii, pielonefrite)
— granulomatoase (inflamații specifice, leucoze, reticuloze).

IV. Nefropatii vasculare:
— nefroangiosclerozele,
— nefroangeitele (periarterita nodoasă, Buerger),
— infarcte renale (ischemice, hemoragic-venos, necroza corticală bilaterală),
— rinichiul de stază sanguină.

11.5. GLOMERULONEFRITELE

În urma noilor achiziții asupra leziunilor glomerulare, precum și a complexității clinice din suferința renală, se încearcă noi clasificări care caută să îmbine modificările morfologice glomerulare cu expresia clinică a bolii. De aceea, împărțirea glomerulonefritelor în *acute, subacute, cronice* îi păstrează numai în parte actualitatea, deoarece anumite forme lezionale, considerate proprii perioadei acute, pot evolua, cum ar fi cea mezangioproliferativă simplă.

Din această cauză au apărut numeroase clasificări ale glomerulonefritelor ce subdivizează vechile entități în variante numeroase legate de elementul din glomerul predominant lezat și de prognosticul clinic al bolii, fără să le mai considere acute, subacute și cronice.

Noi am opiniat pentru o clasificare în care să poată fi relevat atît elementul lezional glomerular, cît și evoluția bolii.

11.5.1. CLASIFICAREA GLOMERULONEFRITELOR

I. Glomerulonefrita difuză:
1. acută:
— exsudativă,
— proliferativă: — endocapilară
— epitelială-mezangială
— necrotizantă.
— proliferativ-membranală.

2. **subacută:**
— endocapilară,
— exocapilară sau rapid progresivă,
— membranoasă, cu sindrom nefrotic primar sau secundar.
3. **cronică:**
— în stadiul progresiv,
— în stadiul final.

II. **Glomerulonefrita în focare:**
1. exsudative — supurate,
2. proliferativă,
3. necrotizantă,
4. focal sclerozantă,
5. ereditară Alport.

11.5.1.1. GLOMERULONEFRITA DIFUZĂ ACUTĂ

Inflamația acută și difuză a glomerulilor renali interesează cca 70—80% din glomerulii fiecărui rinichi. Boala este mai des întîlnită la copii și la adulții tineri, dar nu este exclusă îmbolnăvirea nici unei vîrste. Dintre toate formele de glomerulonefrite, aceasta este cea mai frecventă, dar o parte din ele se vindecă fără să necesite internarea bolnavului într-un serviciu medical. De obicei, apare la 2—3 săptămîni după o infecție cu streptococi hemolitici a faringelui, aparatului respirator ori a tegumentelor, sau după 2—3 săptămîni de evoluție a unei scarlatine.

Mecanismul de producere este infecto-imunitar, în sîngele periferic putîndu-se evidenția anticorpii, antistreptolizina O sau complexele anticorp-antigen. Mecanismul de producere a fost demonstrat experimental de japonezul Masugi.

Modificările morfopatologice din glomerulonefrita difuză acută sînt mai puțin evidente *macroscopic* comparativ cu cele microscopice. Astfel, rinichii pot fi de volum normal sau ușor măriți (fig. 489). Dacă sînt secționați se decapsulează ușor dezvelindu-se o suprafață renală netedă cu pete mici și de culoare roșie, asemănătoare cu pișcăturile de purice. Aceste mici pete corespund glomerulilor renali congestionați și hemoragiilor din interstițiu. Suprafața de secțiune a rinichilor este pulpoasă, cu corticala de culoare roz-cenușie, tulbure și ușor îngroșată. Medulara rinichilor este roșie-brună.

Cele mai semnificative modificări ale glomerulonefritei difuze acute sînt cele *microscopice*.

O glomerulonefrită difuză acută poate debuta ca formă **exsudativă.** În această formă se constată o dilatare congestivă a capilarelor glomerulare în paralel cu o înmulțire a polinuclearelor din sîngele capilarelor. Totodată se poate asocia un edem al matricei mezangiale și chiar o discretă infiltrare cu polinucleare a acesteia. Pe lîngă aceste modificări, în glomerulonefrita difuză acută exsudativă se poate produce o moderată proliferare a celulelor endoteliale capilare. Această formă exsudativă incipientă poate retroceda morfoclinic prin „restitutio ad integrum" sau poate persista, cînd în spațiul subcapsular se poate acumula un exsudat seros, fibrinos sau hemoragic. Cantitatea de exsudat variază mult, de la cantități abia perceptibile la microscopul optic pînă la cantități evidențiabile. Și din această fază, glomerulonefrita exsudativă poate involua, dar, dacă nu se vin-

Scanned with OKEN Scanner

decă, poate trece într-o formă predominant proliferativă (fig. 490; 491).

Glomerulonefrita difuză acută proliferativă poate proveni din exsudative, dar poate debuta și ca formă de sine stătătoare. În forma proliferativă crește volumul glomerulilor renali lezați și se îngustează mult spațiul subcapsular (fig. 492). Glomerulii cresc în volum în urma înmulțirii celulelor glomerulare endoteliale, podocitare capilare și mezangiale. În mod obișnuit, într-o glomerulonefrită se înmulțesc toate tipurile de celule, dar, de obicei, predomină unele dintre ele. Cînd înmulțirea celulelor endoteliale este evidentă, este vorba de o formă de *glomerulonefrită proliferativă endocapilară*, iar cînd proliferează mai mult cele podocitare și mezangiale, de o *formă proliferativă extracapilară*. Cînd celulele mezangiale proliferează în mod evident, există pericolul unei evoluții mai pesimiste prin generarea unor proliferări fibrocicatriciale în glomeruli. Alteori, celulele mezangiale emit prelungiri care detașează celulele endoteliale împingîndu-le spre lumenul capilar. Pe lîngă aceste modificări proliferative celulare, într-o glomerulonefrită proliferativă apar și modificări cu caracter exsudativ, cum ar fi depozitele de fibrină și infiltratele cu polinucleare. Acestea se pot așeza chiar în membrana capilarelor sau pot detașa celulele de pe membrana bazală capilară. Prin metoda imunofluorescenței se pot urmări proteinele imune pe fața externă a membranelor bazale capilare (fig. 493).

În **glomerulonefritele difuze acute de tip necrotizant** se constată zone de necroză fibrinoidă a membranelor bazale capilare constînd din îngroșări parcelare ale acestor membrane, ca urmare a necrozei fibrinoide.

În aceste glomerulonefrite acute, pe lîngă modificările glomerulare se modifică și celelalte elemente structurale ale rinichilor, dar într-o măsură redusă sau nesemnificativă. Astfel, *tubii uriniferi* sînt de aspect normal sau în unele celule epiteliale se găsesc modificări de distrofie proteică simplă ori grasă. În lumenul unor tubi pot fi întîlniți cilindri granulari rezultați din descuamarea celulelor tubulare.

Interstițiul este ușor edematiat în regiunea periglomerulară și se pot întîlni infiltrate cu celule polinucleare.

La o treime din cazurile cu aceste leziuni nu se poate dovedi natura streptococică a bolii, ci cea pneumococică, virală ș.a., încît nu toate glomerulonefritele acute pot fi considerate variante poststreptococice, ci și glomerulonefrite acute nestreptococice.

Evoluția glomerulonefritei acute difuze este dependentă de timpul și de intensitatea leziunilor din glomeruli. De obicei, se vindecă prin revenirea la structura normală a celulelor endoteliale, podocitare și mezangiale, cu revenirea la calibrul normal al lumenului capilar. S-au constatat însă forme cu atingeri numeroase între glomeruli și capsula lui Bowman, care adeseori au prognostic rezervat și în special cele cu proliferare mezangială.

11.5.1.2. GLOMERULONEFRITA DIFUZĂ SUBACUTĂ

Această formă de glomerulonefrită este mai rară decît cea acută, dar este mult mai gravă ducînd des la moarte, după 1—2 ani de evoluție. Caracterul *morfologic* predominant este cel celular proliferativ și distrofic membranal, deci membranoproliferativ.

Boala poate continua o formă acută nevindecată, dar mai des debutează silențios și trenant, încît poate fi descoperită exclusiv în stadiul de glomerulonefrită subacută. Există autori care cred că această formă

Scanned with OKEN Scanner

poate avea etiologii diferite: streptococică postacută cu complexe imune, cum este tipul Goodpasture și, altele, nestreptococice sau idiopatice. În toate cazurile, cu metoda imunofluorescenței se depistează prezența unor anticorpi situați pe membrana bazală a capilarelor glomerulare.

Macroscopic, rinichii din această boală sînt mult măriți în volum, pînă la un volum de 2—3 ori mai crescut decît al rinichilor normali (fig. 494). Pe secțiune se decapsulează ușor; rinichii au suprafața netedă și albicioasă, constituind rinichiul mare alb, sau prezintă pe suprafața externă rare puncte roșii, corespunzînd rinichiului mare pestriț. Pe suprafața de secțiune, parenchimul renal este pulpos, de culoare alb-cenușie tulbure și cu corticala îngroșată.

Înfățișarea *microscopică* diferă după perioada morfoevolutivă a bolii. În stadiile constituite morfoclinic ale bolii se văd numeroși glomeruli renali cu volumul micșorat printr-o proliferare de țesut conjunctiv care interesează numai o parte a ghemului glomerular, adică segmentar. Spațiul subcapsular este îngustat sau chiar absent, în dreptul acestor proliferări conjunctive de formă semilunară (fig. 495). Aceste proliferări conjunctive au o morfogeneză încă discutată. După unii ar avea la bază predominanța proliferării celulare mezangiale, iar după alții, ar fi cicatrice fibroase după micronecroze, de tipul coagulării diseminate difuze, intravasculare, ori a monocitelor metaplaziate fibros. Întotdeauna, însă, în morfogeneza acestor leziuni se constată și proliferări ale celulelor epiteliale capsulare, care realizează aderențe parțiale între ghem și capsulă și de unde începe chiar fibrozarea centripetă a glomerulului.

Tubii uriniferi sînt ușor lărgiți, cu epiteliul distrofic hialin sau lipoidic și cu cilindri hialini și granulari în lumen.

Interstițiul renal prezintă focare de fibroză incipientă, infiltrate cu celule inflamatorii rotundo-nucleare și chiar zone de edem.

Mai recent, Zollinger consideră că *proliferarea fibropară semilunară din glomeruli poate interesa în mod predominant anumite tipuri de celule ale glomerulului*, izolînd cîteva forme care ar avea o simptomatologie clinică și urinară proprie lor.

În *glomerulonefrita subacută endocapilară*, proliferează predominant și persistent celulele endoteliale și, numai în parte, cele mezangiale. În această formă nu ar participa și celulele epiteliale capsulare. În schimb, proliferării endoteliale i se pot adăuga leziuni ale membranei bazale capilare reprezentate prin îngroșări inomogene cu depozite de complexe antigeni-anticorpi. Din cauza acestor îngroșări, ansele capilare pot adera între ele (fig. 496). Această formă poate evolua fără hipertensiune arterială, în schimb domină sindromul nefrotic, din care cauză este considerată o glomerulonefrită endotelio-membranală cu sindrom nefrotic.

În *glomerulonefrita subacută extracapilară*, numită și glomerulonefrită *rapid progresivă*, se produce o proliferare a celulelor epiteliale de pe capsula lui Bowman și mai puțin a podocitelor pericapilare. Proliferările se manifestă ca niște excrescențe ce leagă ansele glomerulare de capsulă, îngustînd sau obliterînd parțial spațiul subcapsular (fig. 497; 498). Întotdeauna, însă coexistă cu proliferări celulare endocapilare, dar de intensitate mai mică decît cele epiteliale capsulare. Celulele epiteliale proliferate au proprietăți fagocitare și se pot transforma în fibroblaste, proces confirmat ultrastructural. Depozitele proteice din membrana bazală capilară se găsesc și în această formă de glomerulonefrită, dar lipsesc depozitele subendoteliale. În această formă domină

Scanned with OKEN Scanner

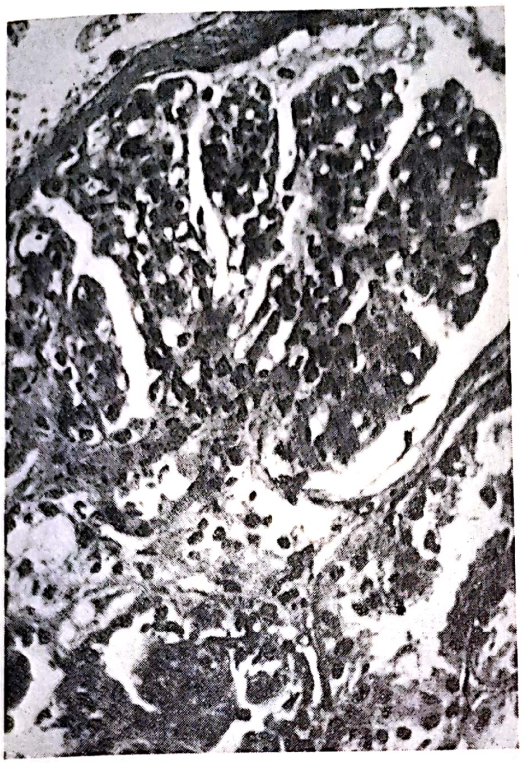

Fig. 476. Lobulația glomerulului renal : 6—8 lobuli. 280×.

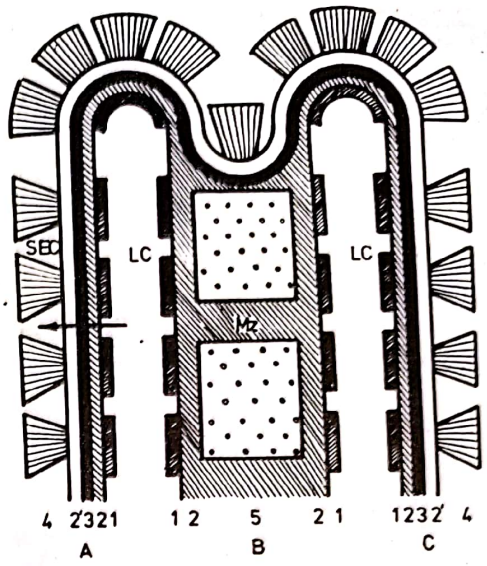

Fig. 477. Schița structurii mezangiale : Mz = matricea mezangială înglobînd celulele mezangiale — pătratele punctate — între două capilare ; Lc = lumenul capilar.

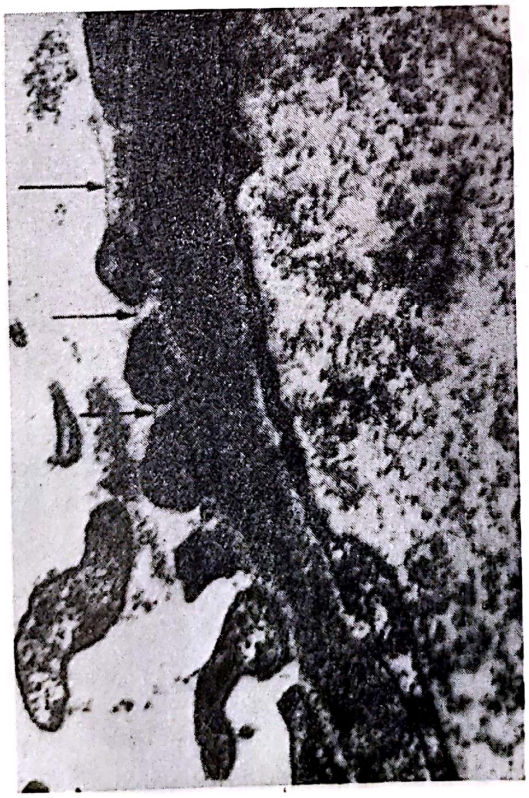

Fig. 478. Celulele endoteliale și podocite pe membrana bazală capilară M.E. 15.000×

Fig. 479. Îngroșare digitiformă a membranei bazale în lupusul eritematos. M.E. 18.000×

Scanned with OKEN Scanner

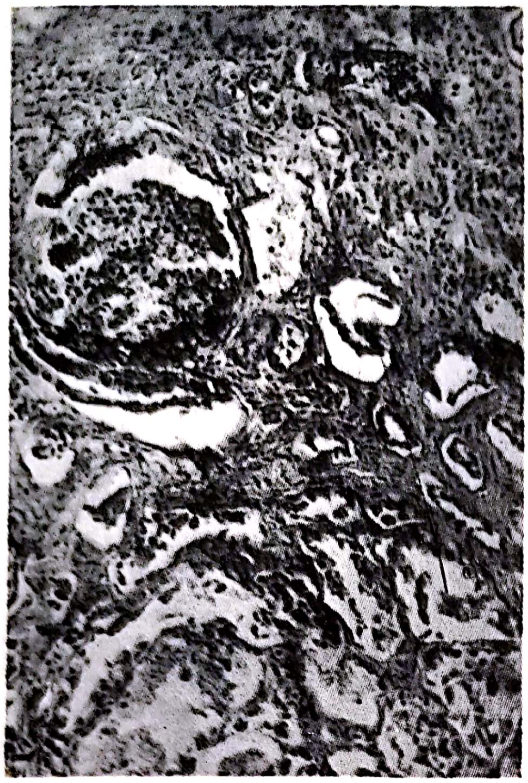

Fig. 480. Oligonefronie și fibroză într-un rinichi hipoplazic. 100×.

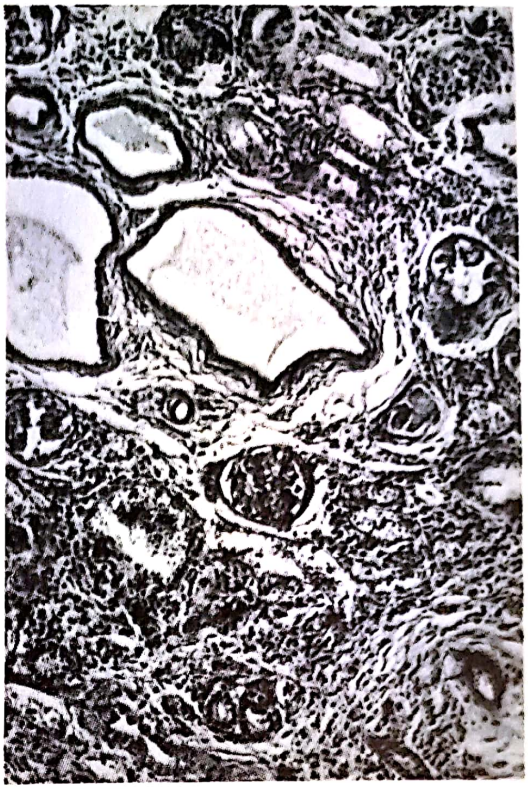

Fig. 481. Displazie tubulară embrionară într-un rinichi hipoplazic. 70×.

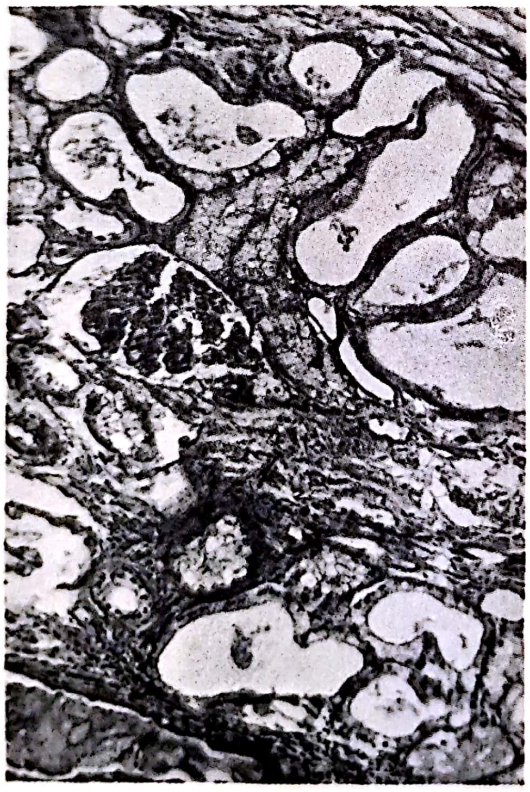

Fig. 482. Nefroză osmotică tubulară într-un rinichi hipoplazic ; sus și în dreapta glomerulului. 70×.

Fig. 483. Rinichi ectopic, solitar și hipoplazic la un bărbat de 21 ani.

Scanned with OKEN Scanner

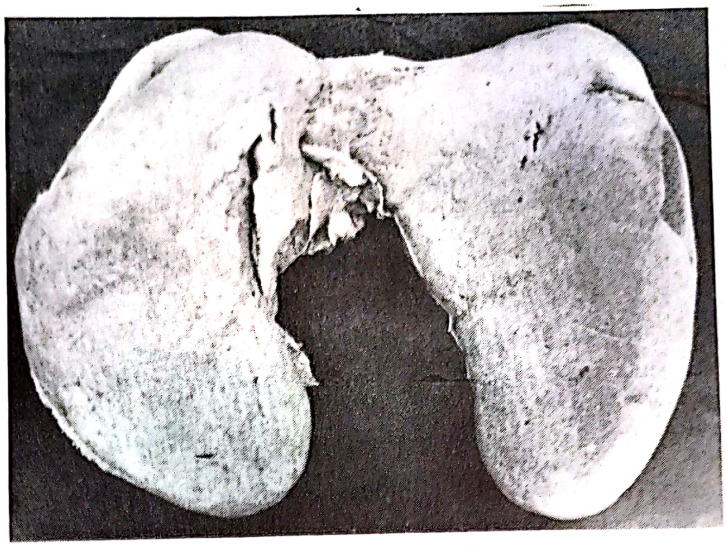

Fig. 484. Rinichi în potcoavă.

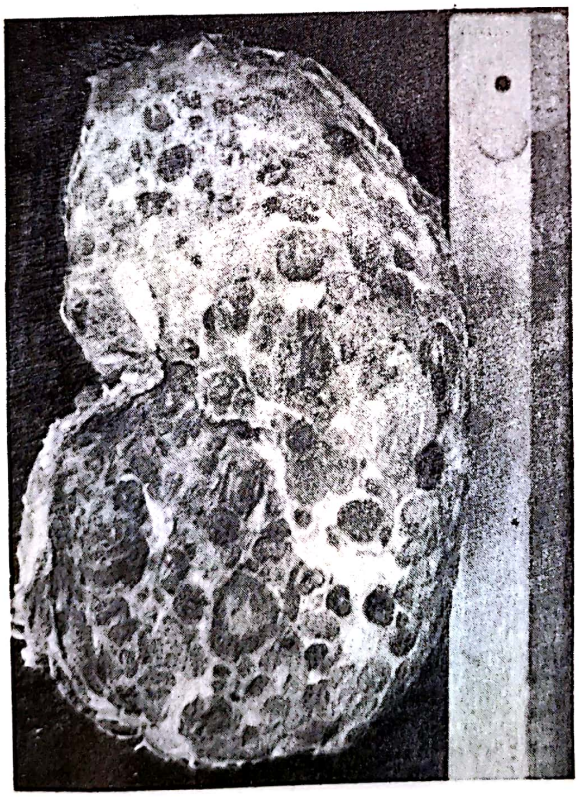

Fig. 485. Rinichi polichistic.

Fig. 486. Aspect microscopic în dinamica morfogenezei unui rinichi polichistic. 140×.

Scanned with OKEN Scanner

Fig. 487. Nefroză familială — dilatarea zonală a unor tubi la joncțiunea medulo-corticală a rinichiului. 140×.

Fig. 488. Displazia tubulo-renală: tubi uriniferi corticali dilatați și cu epiteliul atrofic. 140×.

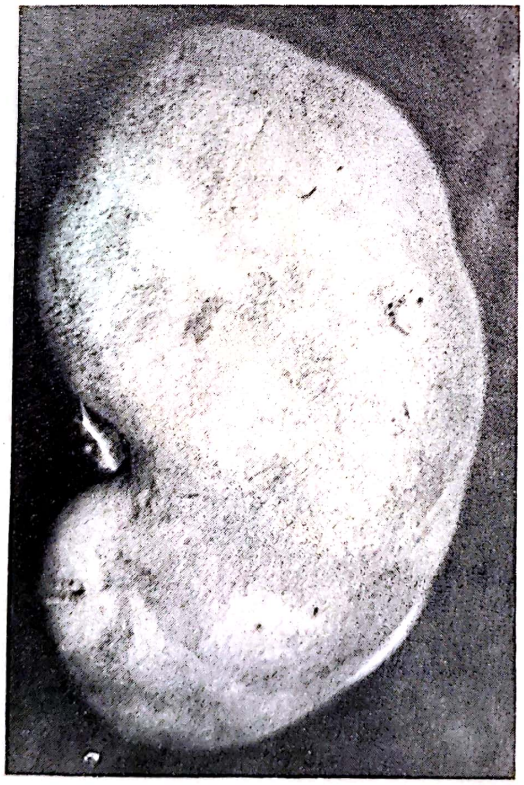

Fig. 489. Glomerulonefrită difuză acută.

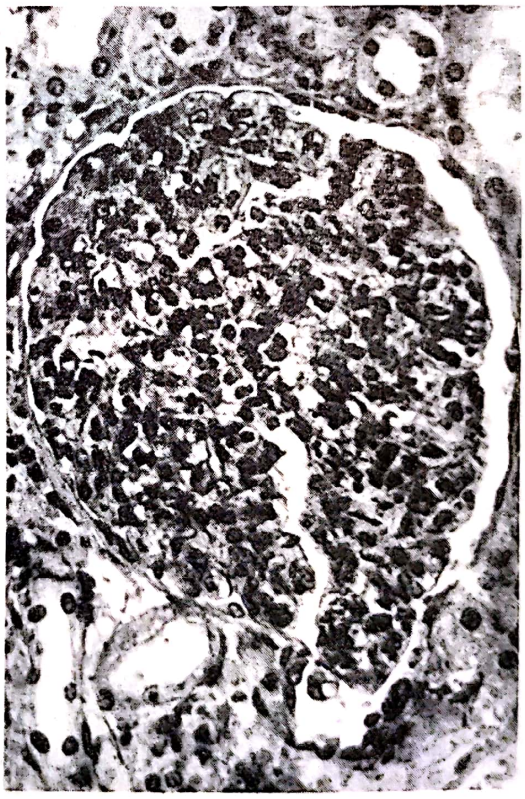

Fig. 490. Glomerulonefrită difuză acută, forma exudativ-proliferativă: glomerul mărit de volum cu spațiul subcapsular pensat, capilarele mai dilatate cu polinucleare și chiar înmulțirea celulelor structurale (componenta proliferativă) glomerulară. 280×.

Scanned with OKEN Scanner

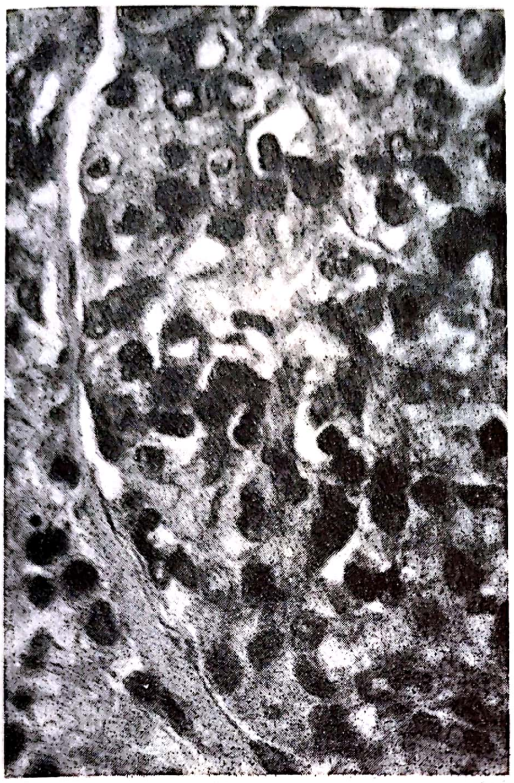

Fig. 491. Glomerulonefrita difuză acută proliferativă endocapilară (endotelială). 400×.

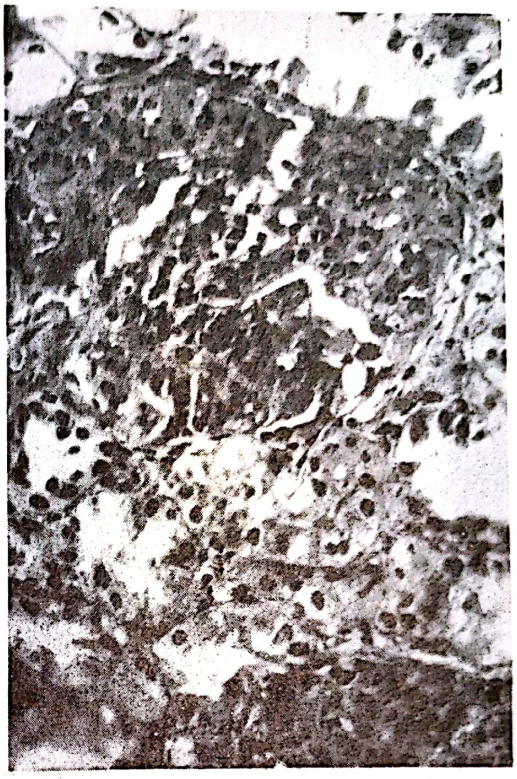

Fig. 492. Glomerulonefrita difuză acută proliferativă : glomerul cu talia mărită, populația celulară glomerulară înmulțită. 280×.

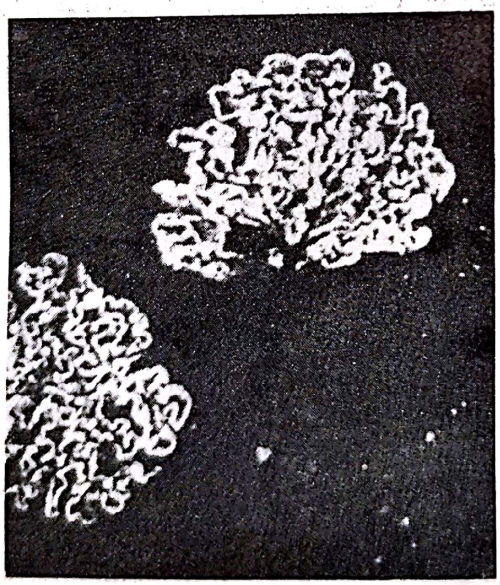

Fig. 493. Imunofluorescența glomerulară într-o glomerulonefrită difuză acută (d. Delarue).

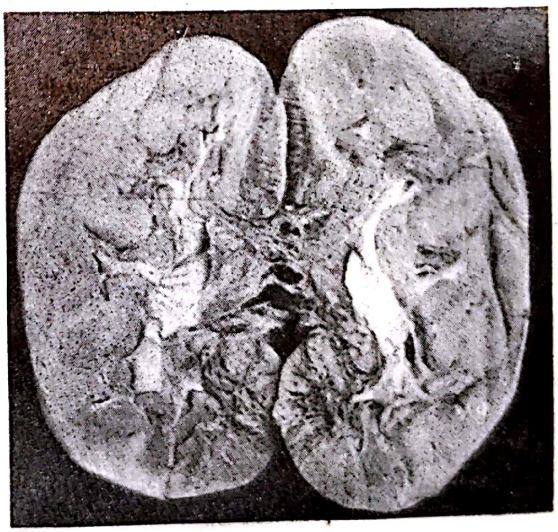

Fig. 494. Glomerulonefrită difuză subacută : rinichi mărit de volum.

Scanned with OKEN Scanner

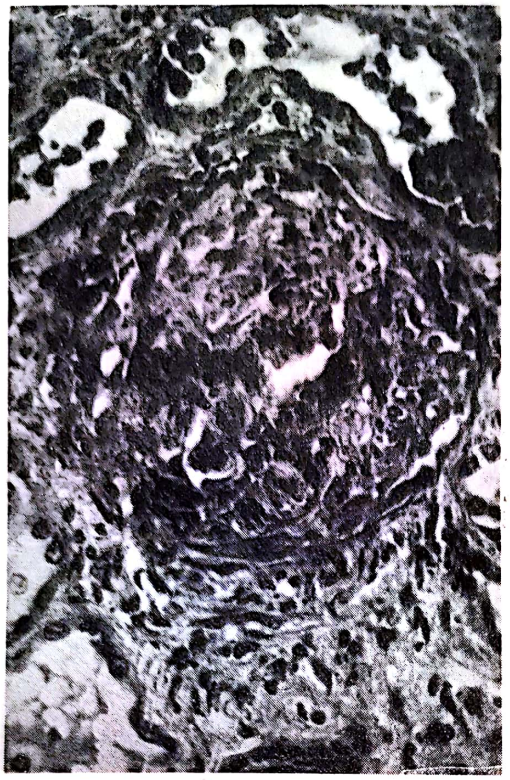

Fig. 495. Glomerulonefrită difuză subacută : proliferare sub aspect semilunar în partea superioară a glomerului renal. 280×.

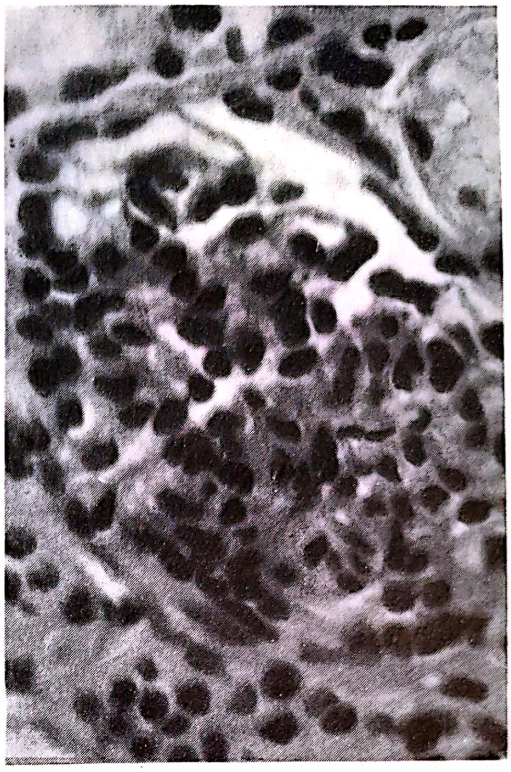

Fig. 496. Glomerulonefrită difuză subacută cu „crescensuri" aderente de capsula Bowman. 400×.

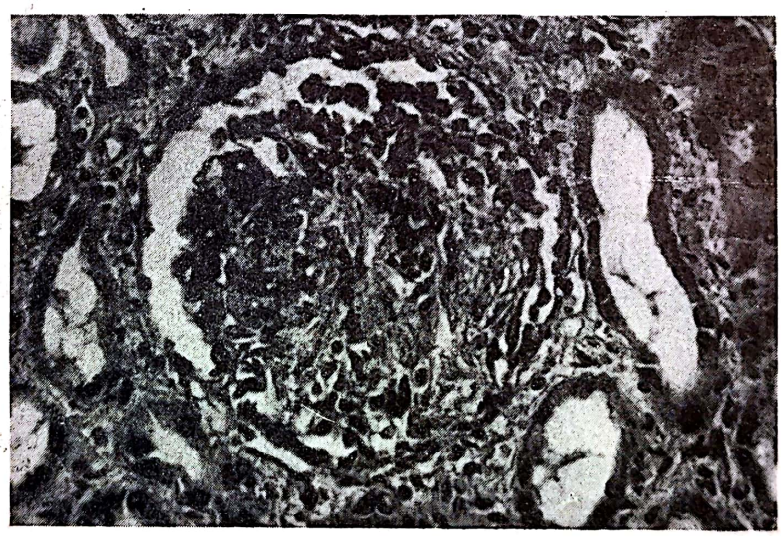

Fig. 497. Glomerulonefrită difuză subacută mai avansată : semilune extinse în jumătatea inferioară a glomerulului și îngustarea treptată a spațiului subcapsular. 280×.

Scanned with OKEN Scanner

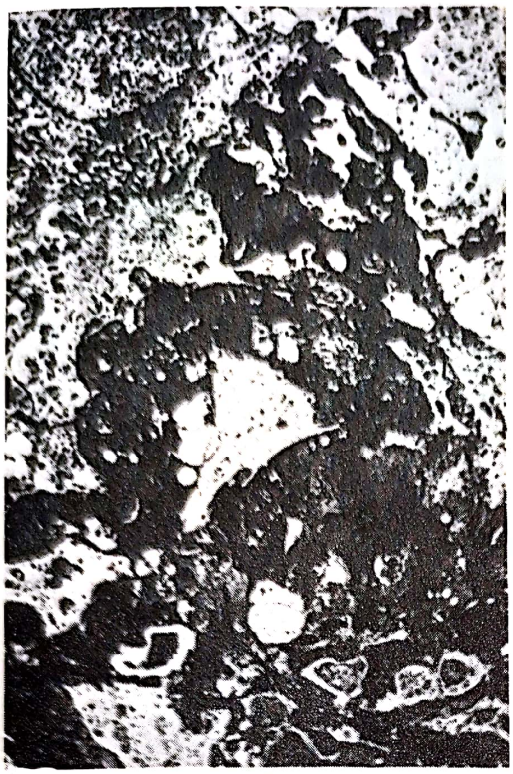

Fig. 498. Glomerulonefrită subacută extracapilară : colaps capilar, depozite de fibrină. M.E. 15.000 ×

Fig. 499. Glomerulonefrita membranoasă proliferativă mezangio-capilară. Mezangiu așezat între endoteliu și membrana bazală. M.E. 15.000 ×.



Fig. 500. Glomerulonefrita difuză cronică : rinichi mic și fin granulat pe suprafață.

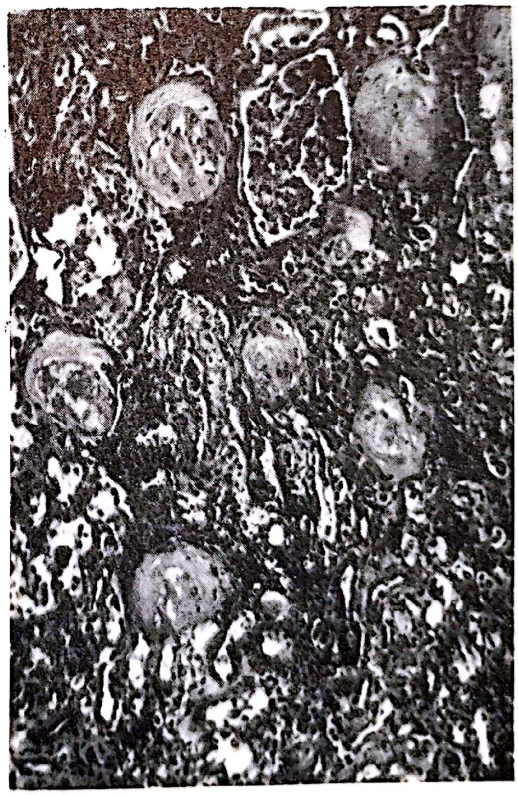

Fig. 501. Sclerohialinoză glomerulară în glomerulonefrita difuză cronică, alături de un glomerul mărit compensator, în partea superioară a imaginii. 140 ×.

Scanned with OKEN Scanner

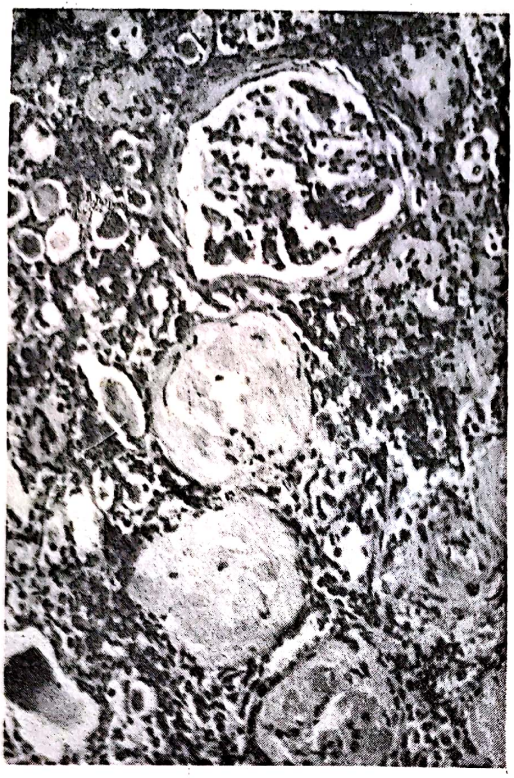

Fig. 502. Detaliu — glomerulonefrită cronică difuză. 280×.

Fig. 503. Glomerulonefrită cu depozite dense în membrana bazală capilară. M.E. 15.000× .

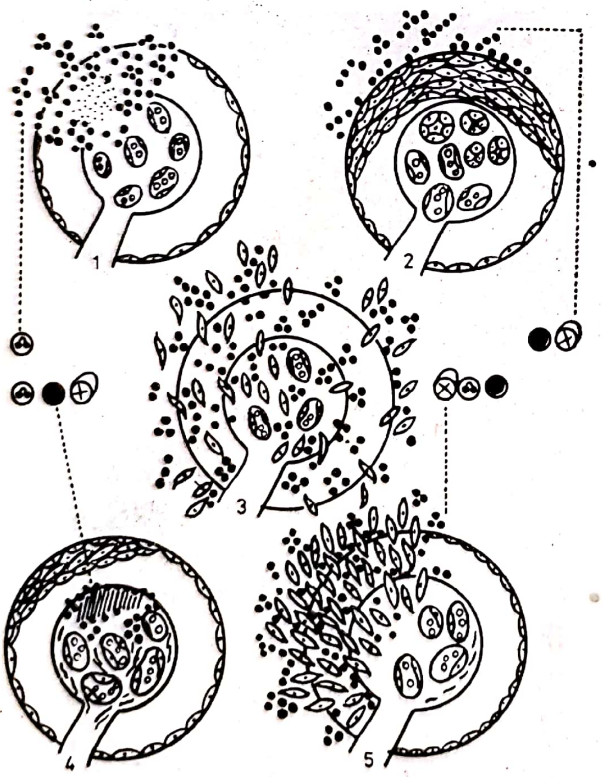

Fig. 504. Glomerulonefrita proliferativă în focare.

Fig. 505. Glomerulonefrită proliferativă în focare: inflamația unui singur glomerul din cei trei: cel superior. 70×.

Scanned with OKEN Scanner

Fig. 506. Nefrită interstițială cronică xantomatoasă. 140×.

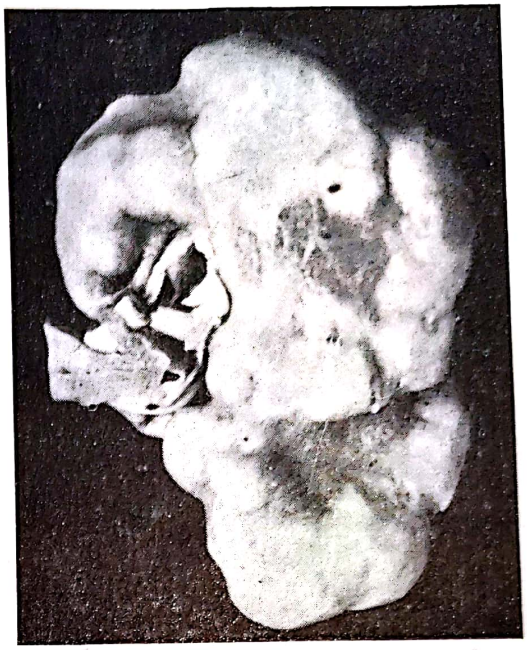

Fig. 507. Pielonefrită cronică: retracțiuni cicatriceale pe suprafața rinichiului.

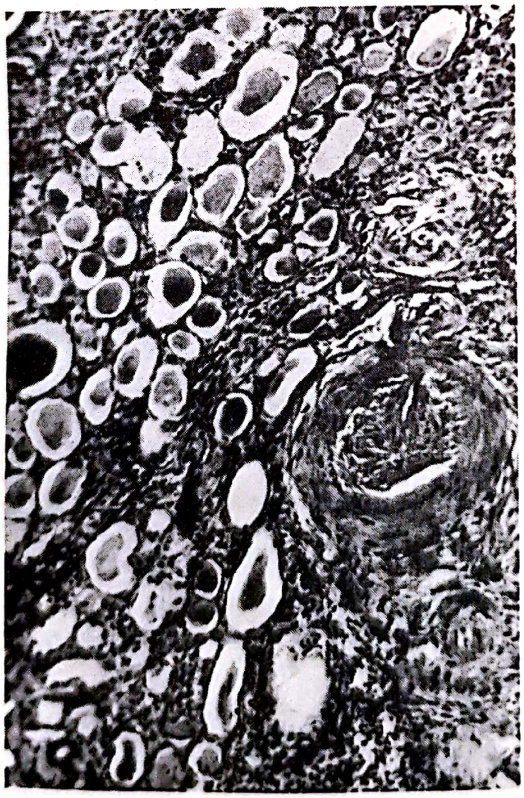

Fig. 508. „Tiroidizarea" tubilor uriniferi în pielonefrita cronică. 140×.

Fig. 509. Endarterită în interstițiul renal într-o pielonefrită cronică. 140×.

Scanned with OKEN Scanner

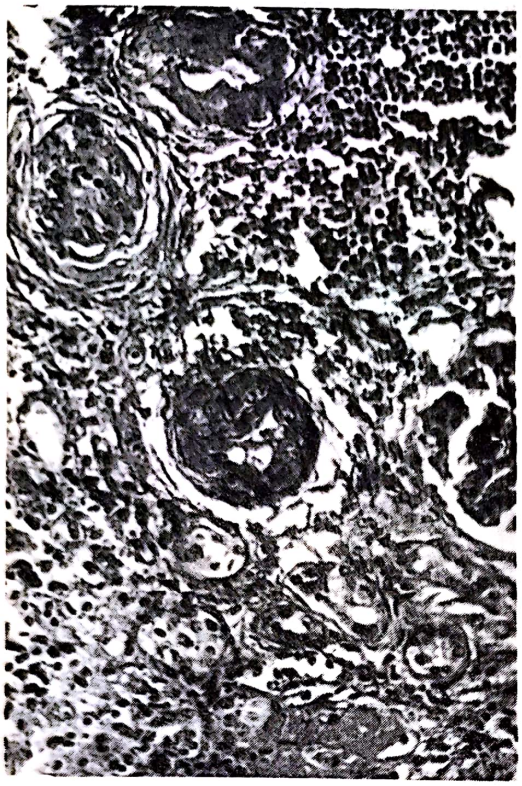

Fig. 510. Glomeruli sclerozați și pe cale de sclerozare centripetă în pielonefrita cronică. 140×.

Fig. 511. Rinichi mare tuberculos.

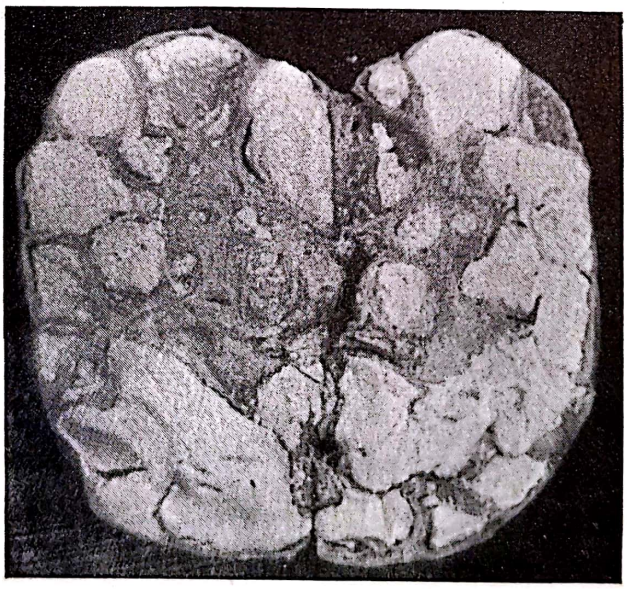

Fig. 512. Rinichi mic tuberculos.

Scanned with OKEN Scanner

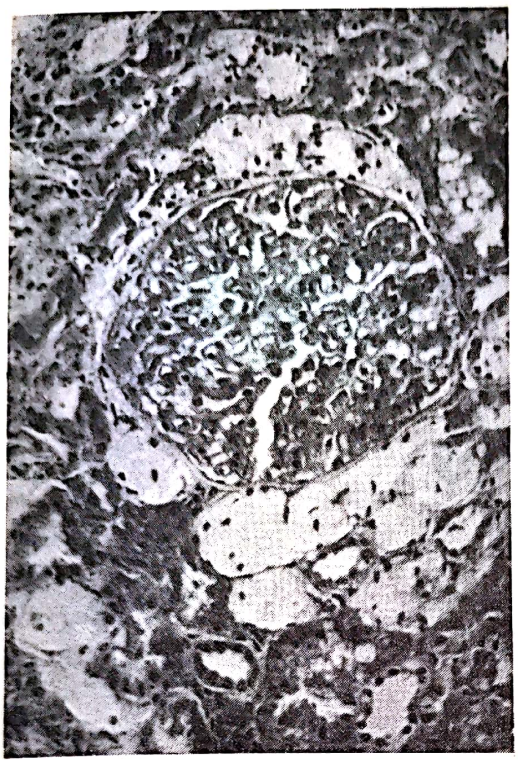

Fig. 513. Nefroză lipoidică : îngroșarea membranelor bazale capilare din glomeruli și distrofie lipoidică a celulelor epiteliale tubulare. 280×.

Fig. 514. Imunofluorescența din nefroza lipoidică.

Fig. 515. Nefropatie diabetică Kiemmelstiel-Wilson : depozite amorfe glicoproteidice glomerulare. 280×.

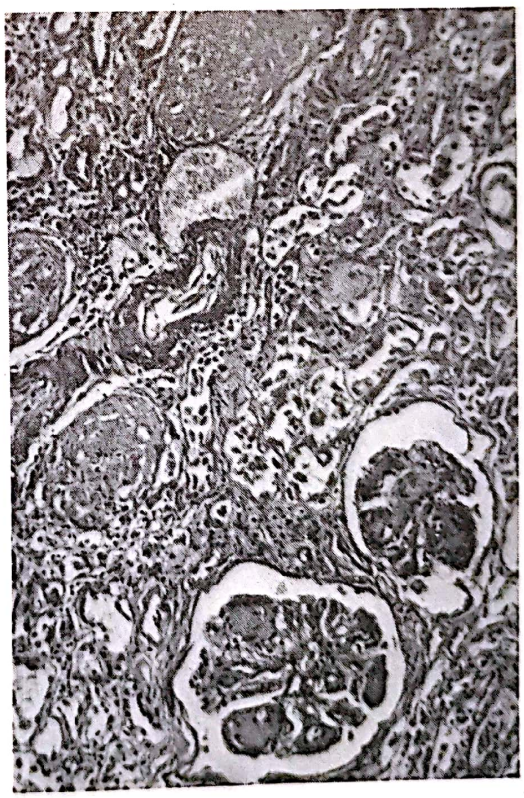

Fig. 516. Glomeruli cu depozite glicoproteidice alături de glomeruli sclerohialinizați. 70×

Scanned with OKEN Scanner

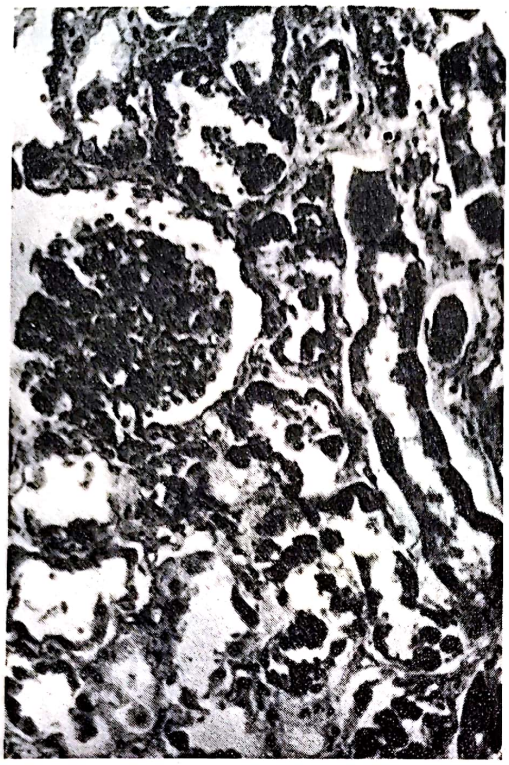

Fig. 517. Nefroză tubulară : necroza și necrobioza epiteliilor tubulare, pe alocuri cu depozite calcare. 280×.

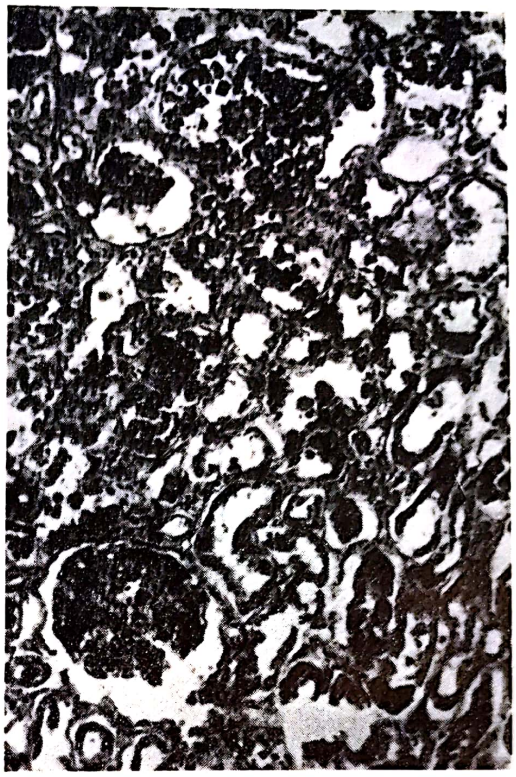

Fig. 518. Nefroza tubulară necrotică cu numeroase depozite calcare în zonele cu necroză. 140×.

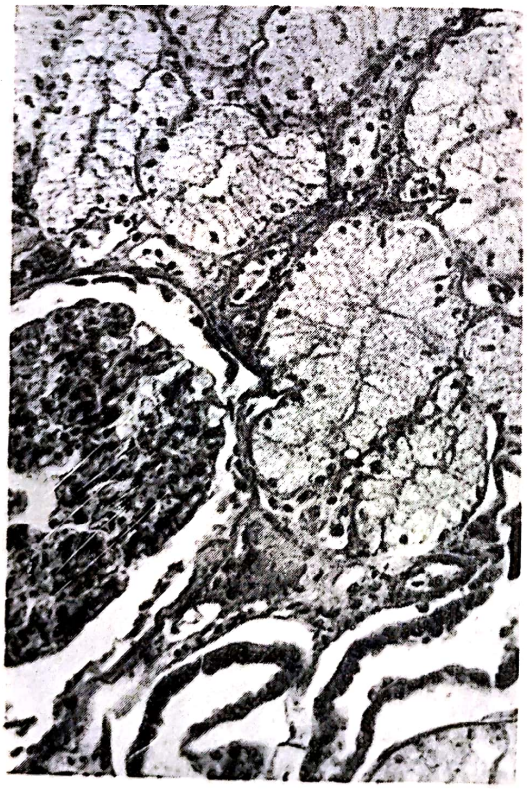

Fig. 519. Nefroză tubulară osmotică zonală. 280×.

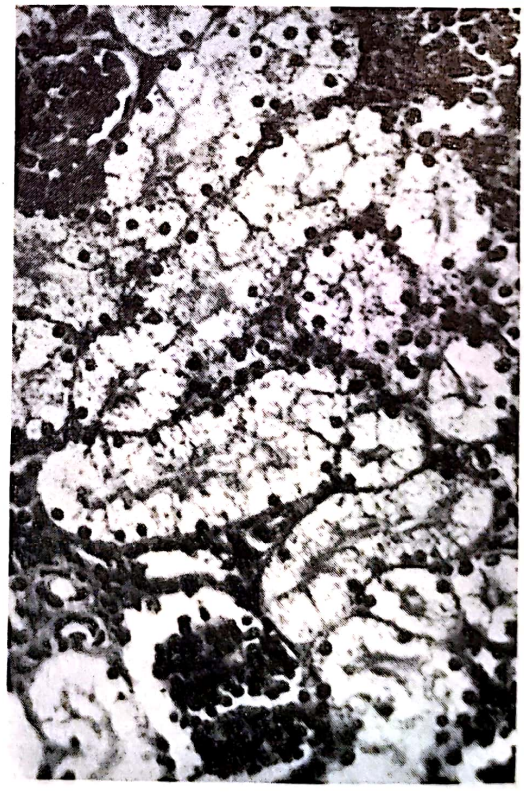

Fig. 520. Nefroză tubulară osmotică difuză. 280×.

Scanned with OKEN Scanner

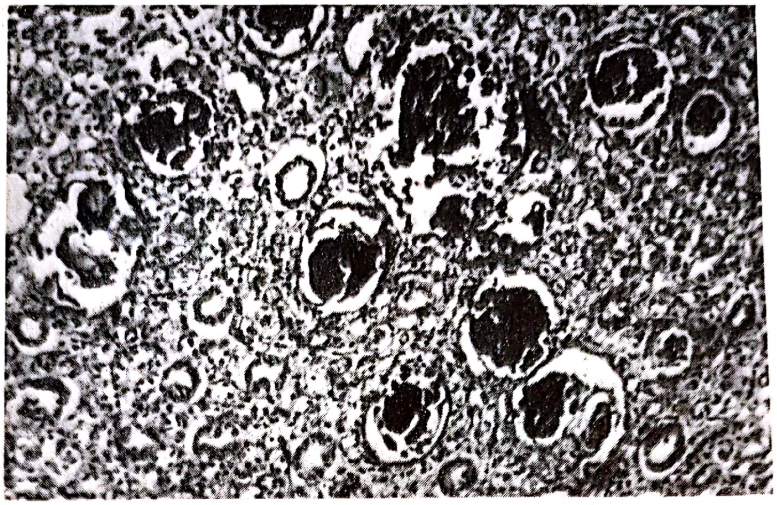

Fig. 521. Nefrocalcinoza tubulară și glomerulară. 70×.

Fig. 523 a. Nefroangioscleroză benignă. 140×.

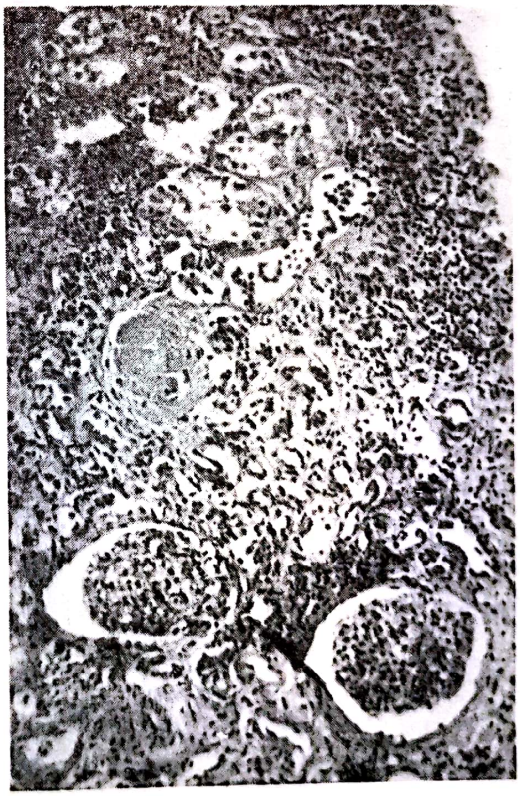

b. Nefroangioscleroză benignă. 140×.

Scanned with OKEN Scanner

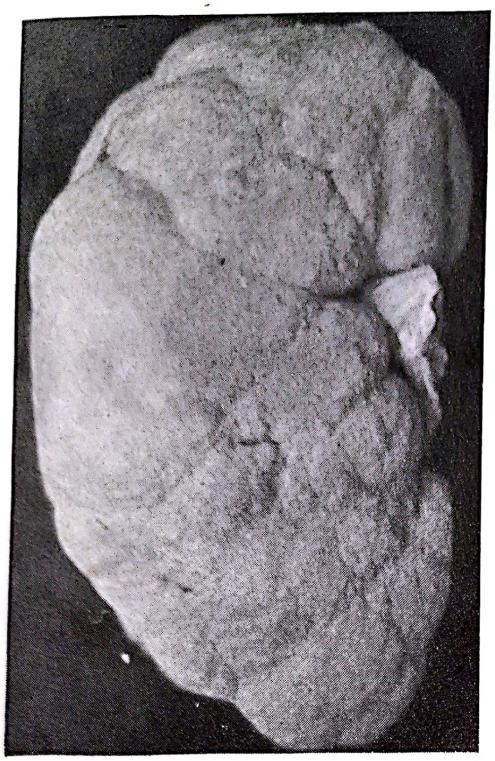

Fig. 522. Nefroangioscleroză benignă. cu retracții pseudolobare pe suprafață.

Fig. 524. Nefroangioscleroză malignă : endarteriopatii obliterative, glomeruli în necrobioză alături de alții sclerozați. 140×.

Fig. 525. Nefroangioscleroză malignă : retracții mici pe suprafața rinichilor.

Fig. 526. Adenocarcinom renal. 70×.

Scanned with OKEN Scanner

Fig. 527. Carcinom papilifer al rinichilor. 70×.

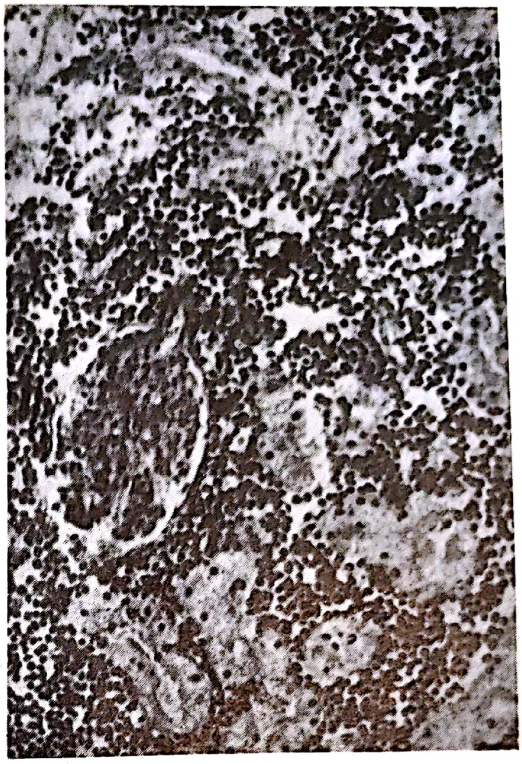

Fig. 528. Infiltrat leucemic printre structurile nefronului. 140×.

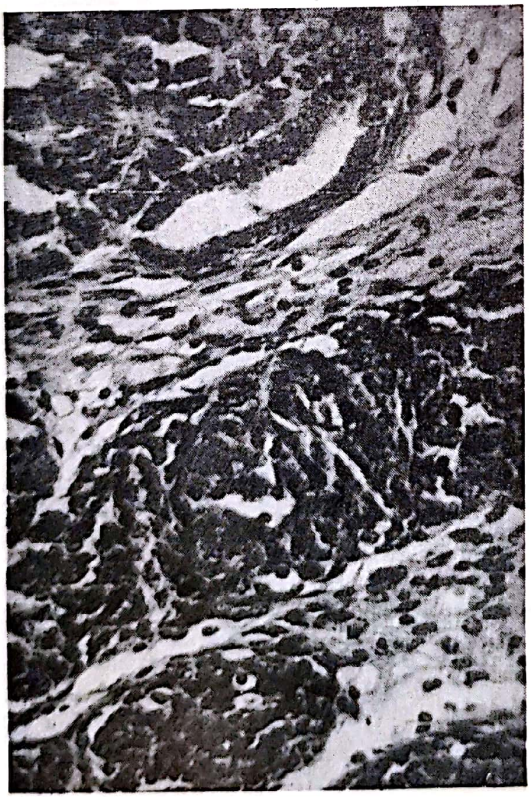

Fig. 529. Nefroblastom sau tumoarea Wilms: țesut sarcomatos amestecat cu fragmente de tubi uriniferi. 280×.

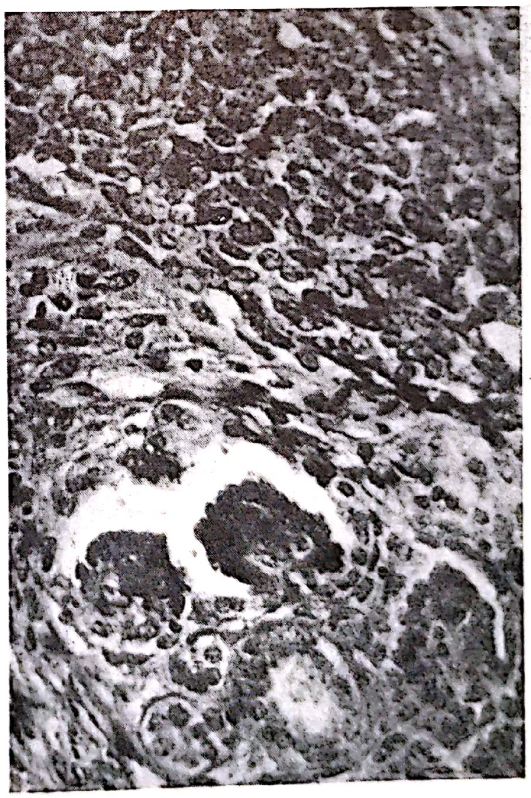

Fig. 530. Nefroblastom sau tumoarea Wilms: componenta sarcomatoasă cu glomeruli renali imaturi. 280×.

Scanned with OKEN Scanner

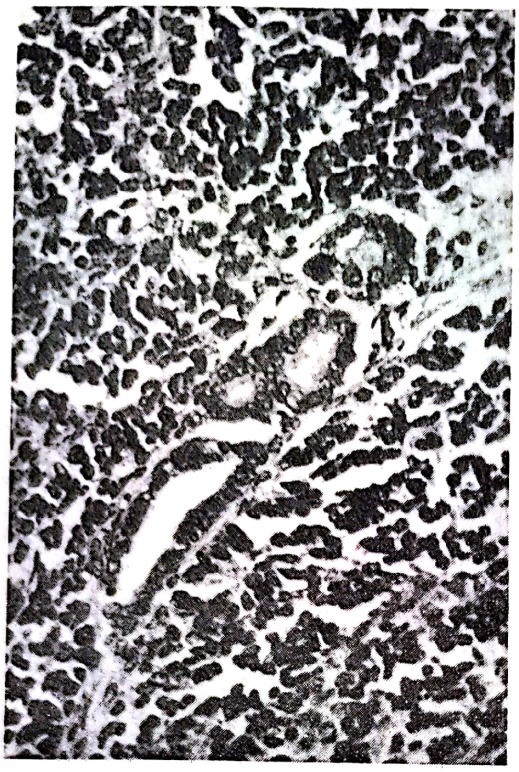

Fig. 531. Nefroblastom sau tumoarea Wilms : componentă sarcomatoasă bogată cu tubi uriniferi în parte imaturi. 280×.



Fig. 532. Hidronefroză bilaterală cu hidroureter bilateral prin calculoză vezicală.

Fig. 533. Hidronefroză moderată : tubi uriniferi terminali medulari, dilatați. 70×.

Fig. 534. Papilom vezical. 280×.

Scanned with OKEN Scanner

Fig. 535. Cancer vegetant vezical.

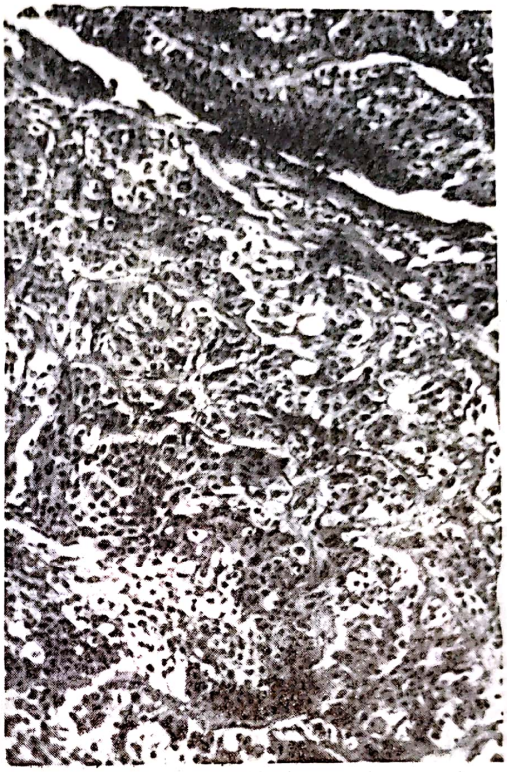

Fig. 536. Carcinom cu celule tranziționale al vezicii urinare. 140×.

Fig. 537. Rabdomiosarcom botrioid vezical. 280×.

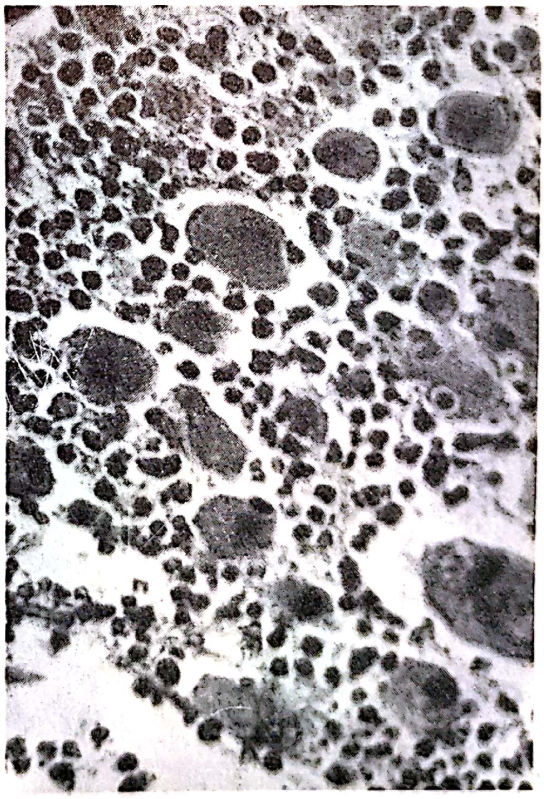

Fig. 538. Detalii celulare în rabdomiosarcom vezical. 400×.

Scanned with OKEN Scanner

Fig. 539. Cancer vegetant al penisului.

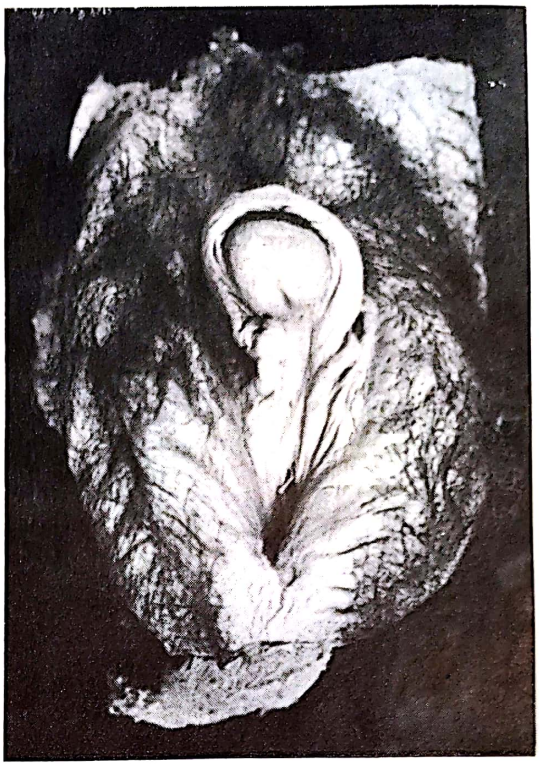

Fig. 540. Hermafroditism.

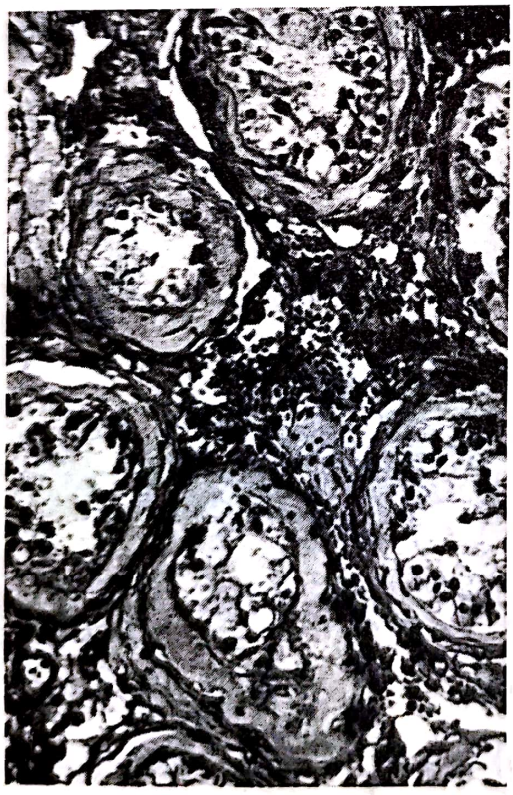

Fig. 541. Atrofie testiculară : îngroşare hialină a membranelor bazale a tubilor seminiferi şi atrofia spermatogoniilor. 140×.

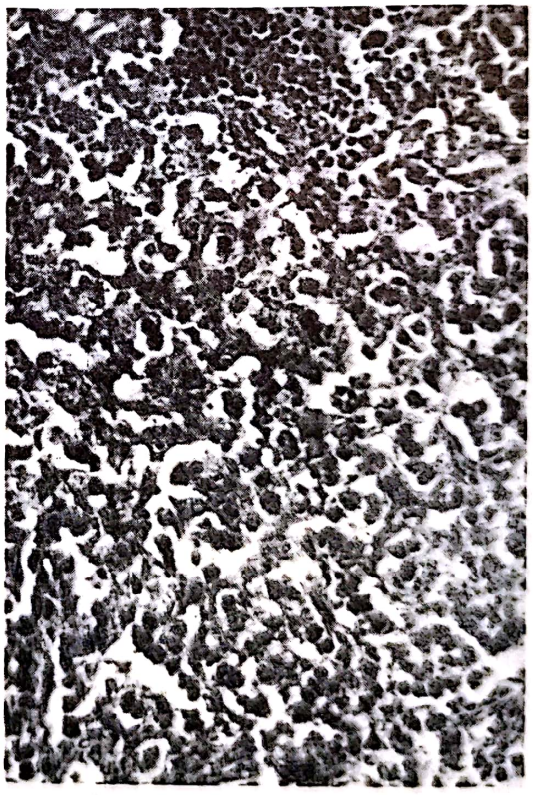

Fig. 542. Seminom testicular. 280×.

Scanned with OKEN Scanner

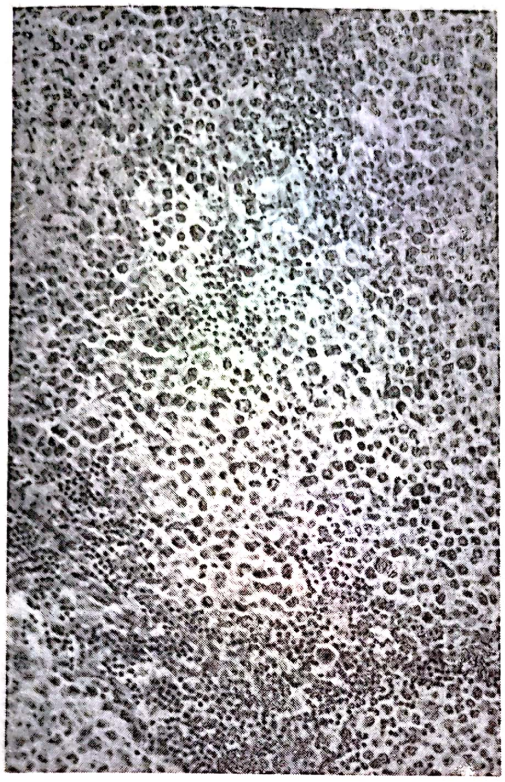

Fig. 543. Seminom testicular. 140×.

Fig. 544. Prostatită cronică : infiltrat limfoidal periglandular. 140×.

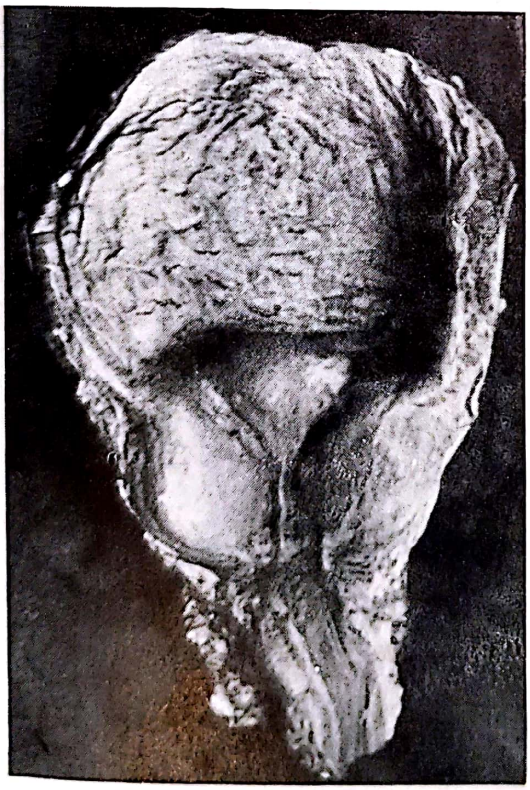

Fig. 545. Hipertrofia prostatei.

Fig. 546. Hipertrofia prostatei : adenofibro-lelomiom chisticopapilifer al prostatei. Simpexioane în lumenul glandular. 140×.

Scanned with OKEN Scanner

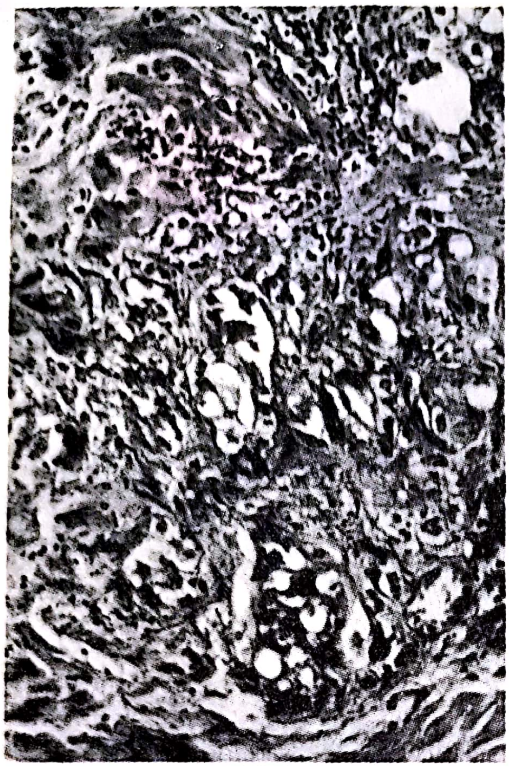

Fig. 547. Carcinomul prostatei. 140×.

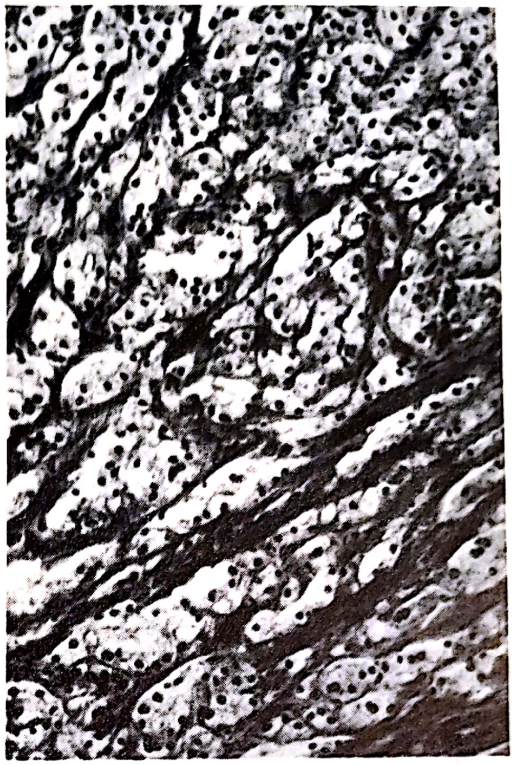

Fig. 548. Carcinom cu celule clare al prostatei. 140×.

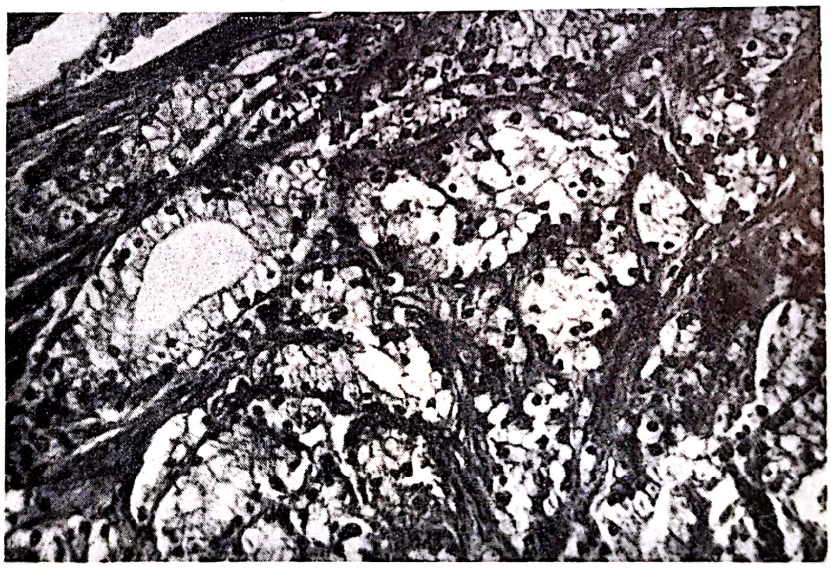

Fig. 549. Adenocarcinom al prostatei. 280×.

Scanned with OKEN Scanner

hipertensiunea arterială de origine renală în urma compresiunii capilarelor din glomeruli. Uremia se instalează mai devreme decît în cea endocapilară şi sindromul urinar este mai frecvent.

În forma de *glomerulonefrită subacută membranoasă* sînt lezate în mod predominant membranele bazale capilare şi într-un grad mai redus se relevă proliferarea celulară. Membrana bazală se îngroaşă mai mult sau mai puţin, în raport cu severitatea leziunii (fig. 499). Cînd leziunea membranală este intensă evoluează cu sindrom nefrotic, deoarece membrana capilarelor lezate îşi pierde funcţia selectivă la filtrare.

Evoluţia glomerulonefritei subacute, în general, duce rar spre vindecare sau spre cronicizare. De cele mai multe ori este letală prin sindromul uremic sau hipertensiv ce le însoţesc.

11.5.1.3. GLOMERULONEFRITA DIFUZĂ CRONICĂ

Inflamaţia glomerulară cronică şi difuză a rinichilor este bilaterală şi constituie stadiul terminal al unei suferinţe glomerulare mai vechi. Din această cauză, glomerulonefrita cronică este mai frecventă la adulţi decît la copii şi, în special, la bărbaţi. Jumătate din cazuri sînt formele terminale a unor glomerulonefrite poststreptococice proliferativ-mezangiale sau membranoase nevindecate, iar la o parte din ele nu se poate stabili etiologia; istoricul renal fiind obscur, deşi la multe sînt prezenţi anticorpii imunofluorescenţi antimembranali.

Macroscopic, ambii rinichi sînt micşoraţi în volum, modificare ce se instalează progresiv, iar culoarea, la început, este roşie-brună şi, în stadiile finale, albicioasă (fig. 500). Se decapsulează greu şi au o suprafaţă neregulată granulară, consistenţă dură, şi corticala subţiată, distingîndu-se cu greutate de medulară.

La examenul *microscopic* pot fi identificate, în mare, două stadii: unul progresiv şi altul final. În *stadiul progresiv* se constată numeroşi glomeruli funcţionali măriţi compensator (fig. 501). Sclerohialinizarea glomerulilor se face printr-o proliferare progresivă şi ireversibilă a mezangiului care produce obliterarea capilarelor. Acesta se asociază cu aderenţe fibroase a glomerulului de capsula Bowman. Cu timpul, proliferările celulare se fibrozează. Pe lîngă acestea apar modificări distrofice celulare cu depozite hialine şi fibrilogeneză colagenă în matricea mezangială (fig. 502, 503). În mod obişnuit, procesul evoluează centripet în glomeruli. Există posibilitatea ca în stadiul progresiv să se decleze o predominanţă a proliferării dinspre hilul glomerulului spre un centru lobular, luînd denumirea de glomerulonefrită lobulară. Alteori, în glomerul, domină proliferarea periferică, ca în glomerulonefrita mezangiocapilară sau membranoproliferativă. Deoarece în ambele forme se găsesc depozite electronodense între endoteliul capilar şi membrana bazală, ca şi extensii mezangiale în membrană, aceste forme pot fi considerate stadii morfologice ale aceluiaşi proces. Există în literatură şi o variantă de glomerulonefrită cronică, în care se găsesc depozite electronodense intramembranale neobişnuit de dens-lamelate, probabil ca răspuns la agenţii neobişnuiţi, sau o reactivitate particulară a organismului, care poartă numele de *boala depozitelor dense intramembranale.*

În *stadiul final al glomerulonefritei cronice,* majoritatea glomerulilor sînt sclerohialinizaţi complet, iar aspectele glomerulare progresive sînt destul de rare.

Tubii uriniferi prezintă intense leziuni atrofice, lumenul fiind lărgit, epiteliul atrofiat sau cu modificări distrofice. În lumenul tubilor uriniferi se găsesc cilindri hialini şi granulari.

Scanned with OKEN Scanner

Interstiţiul renal este intens modificat din cauza fibrozei cicatriceale şi a bogatului infiltrat celular limfoid. În interstiţii se găsesc şi arteriole cu pereţii îngroşaţi, în urma proliferării stratului muscular şi, mai rar, a endarteritei.

Evoluţia glomerulonefritelor cronice este letală prin uremie în urma pierderii circulaţiei capilare renale.

11.5.2. GLOMERULONEFRITA ÎN FOCARE

Inflamaţia în focare a glomerulilor renali constă din lezarea numai a unor glomeruli din rinichi sau a unor porţiuni din glomeruli, ceilalţi rămînînd indemni. Din cauza acestei lezări parţiale ca număr şi structură a glomerulilor renali, simptomatologia clinică este deosebită de a glomerulonefritelor difuze prin manifestările episodice de hematurie şi albuminurie şi numai excepţional de rar prin hipertensiune arterială sau azotemie.

În glomerulonefritele în focare sînt afectaţi numai 10—20% din populaţia glomerulilor. Glomerulii lezaţi pot fi modificaţi în întregime, adică *global*, sau poate fi modificată numai o parte din glomerulii lezaţi, adică 1—2 lobuli glomerulari şi atunci procesul morfolezional glomerular este considerat *segmentar*.

Cauzele acestor forme de glomerulonefrite sînt foarte variate, dar ar putea fi sintetizate în cauze *bacteriene*, cum este endocardita septică; *imunitară*, cum este lupusul eritematos, periarterita nodoasă şi purpura Schönlein-Henoch şi, apoi, cauze *ereditare*, cum ar fi sindromul renal Alport.

Mecanismul de producere al leziunilor. La jumătate din cazuri se întîlnesc proteine glomerulare imunofluorescente de tip IgA şi IgG, dar la cealaltă jumătate patogenia rămîne obscură.

Macroscopic, rinichii au volumul normal, dar atît pe suprafaţa externă, cît şi în corticala secţionată se constată peteşii hemoragice.

Microscopic se pot izola patru manifestări morfologice focale: supurată, proliferativă, necrotizantă şi focal-sclerozantă (fig. 504).

11.5.2.1. FORMA EXSUDATIVĂ SUPURATĂ

În forma exsudativă supurată se găsesc emboli bacterieni în ansele capilarelor glomerulare, care trec apoi în tubii uriniferi. Glomerulii pot prezenta mici supuraţii care lizează structurile unor glomeruli sau a unor părţi din glomeruli.

11.5.2.2. FORMA PROLIFERATIVĂ

În aceste forme se înmulţesc celulele mezangiale epitelial-capsulare şi endoteliale, dar numai a unor glomeruli sau a unor părţi din glomeruli, restul rămînînd indemni (fig. 505). Această formă de glomerulonefrită focală proliferativă se întîlneşte în lupusul diseminat eritematos şi în reumatism.

11.5.2.3. GLOMERULONEFRITA ÎN FOCAR NECROTIZANTĂ

Se produc focare de necroză a pereţilor capilari numai din unii glomeruli renali sau numai a unor capilare dintr-un glomerul. La un examen mai atent se constată trombi în lumenul capilarelor, depozite proteice granulare şi fibrilare în mezangiu şi subendotelial, identificate ca IgA, IgG, C_3 şi fibrină. Această entitate morfologică apare mai des în purpura Schönlein-Henoch în paralel cu leziunile din piele şi din alte viscere. Poate apare şi în endocardita lentă, periarterita nodoasă, granulomatoza Wegener şi chiar în sindromul Goodpasture.

Scanned with OKEN Scanner

11.5.2.4. GLOMERULONEFRITA FOCAL-SCLEROZANTĂ

Este o formă deosebită de leziune cronică glomerulară, deoarece focarele de fibroză cicatriceală interesează numai o parte din glomeruli, ceilalți fiind funcționali, sau numai o parte din structura unor glomeruli, adică segmentar. Leziunea este localizată între capsula Bowman și ghemul glomerular și este o leziune stabilizată. Ar putea fi forma cicatricială a unei forme anterior necrozante.

Spre deosebire de această formă stabilizată există și glomerulonefrite focale *proliferativ-sclerozante* în care, pe lîngă cicatricile focale fibroase, se găsesc focare cu proliferare celulară, sugerînd aspectul unei glomerulonefrite difuze proliferative incomplet rezolvate.

11.5.2.5. SINDROMUL ALPORT

Glomerulonefrita cronică progresivă în focar sau sindromul Alport este ereditară și se manifestă mai ales la bărbați în jurul vîrstei de 30 ani. Boala se manifestă prin hematurie, leziuni nervoase auditive și tulburări oculare.

Leziunile *microscopice* relevă o nefropatie proliferativă fibroasă în unii glomeruli, avînd punct de plecare în epiteliile capsulei lui Bowman și în podocitele pericapilare. Capsula lui Bowman se îngroașă fibros, alături de o fibroză interstițială și atrofie tubulo-renală. La unele cazuri, se pot depune chiar lipoizi în celulele interstițiului renal. Mecanismul de producere nu este elucidat, iar depozitele de imunoglobuline sînt absente.

11.6. NEFRITELE INTERSTIȚIALE

Leziunea din nefritele interstițiale are localizare inițială în interstițiul rinichilor și numai ulterior în nefron. Sînt bacteriene, și se produc pe cale hematogenă sau sînt ascendente, cînd infecția urcă la rinichi pe căile urinare. Acestea din urmă se numesc *pielonefrite*. Evoluția nefritelor interstițiale este *acută* și *cronică*, iar cele cronice sînt *nespecifice* și *specifice*.

11.6.1. NEFRITELE INTERSTIȚIALE ACUTE

Aceste nefrite pot fi *descendente* și *ascendente*, iar morfopatologic sînt *nesupurative* și *supurative*.

Cele **nesupurative** și *descendente* apar în cursul bolilor infecto-contagioase (febră tifoidă, erizipel, scarlatină ș.a.). *Macroscopic*, rinichii sînt măriți în volum, cu puncte roșii sub capsulă, iar, pe secțiune, în corticală apar striuri roșii așezate perpendicular pe capsulă. Striile corespund interstițiului dintre nefroni. *Microscopic*, leziunile sînt predominant interstițiale, constînd din congestie, edem și infiltrate leucocitare limfoplasmocitare și polinucleare așezate difuz. Glomerulii și tubii sînt, de obicei, liberi.

Cele **supurative** *descendente* apar în cursul septicemiilor și constau din prezența unor microfocare abcedate. *Macroscopic*, subcapsular, se văd microabcese de mărimi variate între care se află țesut renal normal. Abcesele au un centru gălbui cu halou roșu-brun, iar pe secțiune se remarcă localizarea predominantă în corticală. *Microscopic*, microabcesele sînt loca-

lizate în și între glomeruli. Glomerulii pot fi parțial sau complet transformați în mase de puroi. Puroiul poate ajunge în lumenul tubilor.

Pielonefrita acută sau nefrita interstițială ascendentă constă dintr-o inflamație primară a bazinetului și caliciilor, care se extinde ascendent la parenchimul renal. Infecția urinară este favorizată de obstacole pe căile urinare inferioare. *Macroscopic*, se constată o congestie a mucoasei bazineto-caliceale, cu un desen capilar roșu aprins sau cu depozite de fibrină sau chiar cu puroi. *Microscopic*, peretele bazinetului și al caliciilor este edematiat, cu vase congestionate și infiltrat cu celule inflamatorii polinucleare și rotundonucleare. Edemul și celulele inflamatorii se extind și în interstițiul rinichilor.

11.6.2. NEFRITELE INTERSTIȚIALE CRONICE

11.6.2.1. NEFRITELE INTERSTIȚIALE CRONICE NESPECIFICE

Boala este gravă și duce la insuficiență renală, deoarece pe lîngă leziunile interstițiale se instalează și grave leziuni nefronice. Infecția se poate produce descendent sau ascendent. Ultima este o pielonefrită cronică.

Nefrita interstițială cronică descendentă sau hematogenă se instalează în cazurile în care infecția se face cu o floră microbiană atenuată. *Macroscopic*, rinichii sînt micșorați în volum și în greutate. Caliciile sînt ușor dilatate, iar *microscopic* se constată infiltrate celulare limfoplasmocitare interstițiale și mai ales sub capsula rinichilor, vasele prezintă leziuni endarteritice și de arterioscleroză, iar o parte din glomeruli sînt sclerohialinizați, ori pe cale de sclerozare. În interstiții pot apare și grupuri de celule xantomatoase, constituind *nefrita interstițială cronică xantomatoasă* (fig. 506).

Nefrita interstițială cronică ascendentă sau pielonefrita cronică are la bază infecția urinară ce se extinde în rinichi în mod lent, deci într-un timp mai îndelungat. Infecția urinară este intermitentă în raport cu staza urinară care o favorizează.

Macroscopic se constată o modificare uni sau bilaterală cu deosebiri în intensitatea leziunilor între cei doi rinichi. Micșorarea rinichilor poate ajunge pînă la o treime din volumul lor, iar retracțiunile suprafeței sînt deformante (fig. 507). Pe secțiune se distinge greu corticala de medulară. Organul are consistență foarte dură și aproape că nu se poate decapsula. În afară de această formă terminală a pielonefritei cronice, există stadii intermediare cu modificări mai moderate. Caliciile și bazinetul sînt dilatate, de asemenea, în proporție diferită de la un caz la altul.

Microscopic, leziunile sînt intense atît în interstițiu, cît și în tubi și glomerul. În interstițiu, se întind, de la calicii spre corticală, zone radiare cu fibroză cicatriceală și infiltrate celulare limfoplasmocitare. Tubii uriniferi sînt atrofiați, avînd epiteliul aplatizat cu lumenul lărgit și plin cu conținut eozinofil-omogen, sugerînd structura unor vezicule tiroidiene (fig. 508). Tot în interstițiu se află și arteriolele inflamate endarteritic (fig. 509).

O parte din glomerulii renali sînt complet sclerohialinizați, iar o altă parte sînt pe cale de sclerohialinizare (fig. 510). La aceștia din urmă se poate urmări fibroza glomerulară centripetă, adică cu extinderea fibrozei de la capsula Bowman spre centrul ghemului glomerular. De asemenea, pe lîngă unii glomeruli normali se găsesc glomeruli cu mo-

Scanned with OKEN Scanner

dificări mai reduse. Așa sînt glomerulii cu inflamație proliferativă, în care este afectată capsula glomerulară, care este fibrozată, avînd o grosime de 2—3 ori mai mare decît cea normală. Între ea și ghemul glomerular se pot găsi chiar bride conjunctive. În cele din urmă, aceste leziuni, ca cele din glomerulonefrita cronică, sînt proprii sclerozei renale, care duc la moarte prin insuficiența funcțională renală.

11.6.2.2. NEFRITELE INTERSTIȚIALE CRONICE SPECIFICE, ZISE ȘI GRANULOMATOASE

11.6.2.2.1. TUBERCULOZA RENALĂ

Infecția tuberculoasă a rinichilor este destul de frecventă și se întîlnește mai des la adulții tineri. Apare bilateral, dar nu sînt rare nici cazurile de tuberculoză unilaterală. Obișnuit este secundară unei tuberculoze pulmonare sau cu altă localizare. Propagarea la rinichi se face pe cale sanguină, limfatică, ascendentă sau din vecinătate.

Tuberculoza se localizează cu predilecție pe rinichii cu leziuni anterioare de natură traumatică, malformativă, sau cu tulburări de circulație, dar nu sînt excluși nici rinichii anterior indemni.

Formele morfopatologice ale tuberculozei renale se împart în două categorii: *medicale* și *chirurgicale*.

Din grupul formelor de **tuberculoze medicale** face parte *tuberculoza renală miliară*. Se instalează bilateral și apare în cursul diseminării granuliei tuberculoase. Nodulii sînt mici și numeroși atît pe suprafața externă, cît și pe cea de secțiune. *Microscopic*, au structura nodulilor tuberculoși giganto-epitelioizi, localizați în vecinătatea vaselor. Au tendință de progresiune spre vîrful papilei renale, pe care o necrozează, deschizînd procesul tuberculos în calicii, pe care le inflamează, după ce a lezat parenchimul renal.

O altă formă de tuberculoză medicală, care face tranziția spre formele chirurgicale, este cea *nodulară*. Această formă se manifestă prin prezența a 2—3 noduli tuberculoși necrotico-proliferativi de mărimea unor semințe de cînepă sau a unor boabe de porumb. Au culoare gălbuie și structură *microscopică* cazeoasă, cu țesut granulativ tuberculos. În jurul nodulilor poate prolifera țesut conjunctiv cicatricial.

Dintre **formele chirurgicale** de tuberculoză renală face parte *tuberculoza renală ulcero-cazeoasă*. Această formă este foarte gravă și se instalează mai des unilateral. Rinichii, în această formă, sînt măriți în volum, albicioși și cu suprafața ușor denivelată, interesînd zone extinse. Pe secțiune, parenchimul renal este înlocuit cu numeroase cavități pline cu un conținut cazeo-purulent de culoare cenușie. Cavitățile au mărimi diferite, pînă la o nucă decojită și au pereții acoperiți cu un conținut grunjos gălbui-cazeos. Printre aceste cavități se află țesut conjunctiv cicatricial. Acesta este numit *rinichiul mare tuberculos* (fig. 511). *Microscopic*, în pereții cavităților se află noduli tuberculoși proliferativi. Dacă există tendință la vindecare, pereții cavităților se curăță de cazeum, devenind netezi. Inflamația se extinde și la calicii, bazinet și ureter, unde pot apare ulcerații cazeoase.

Din cauza cazeumului densificat ori a cicatrizării stenozante a ulcerațiilor din ureter, eliminarea conținutului patologic poate fi împiedicată. Cînd conținutul se densifică, devenind albicios, asemănîndu-se cu chitul, rinichiul se numește *rinichi mic mastic tuberculos* (fig. 512). Dacă „rinichiul exclus" este surprins într-o fază cu cavitățile curățate se poate acumula în ele un lichid clar, simulînd o hidronefroză.

Scanned with OKEN Scanner

În jurul zonelor cu leziuni tuberculoase poate apare țesut inflamator nespecific cu multe celule limfoidale și cu țesut conjunctiv cicatriceal.

Evoluția acestor forme chirurgicale este foarte gravă, rinichiul fiind nefuncțional și reprezentînd un focar patologic extins al organismului. De obicei, se extirpă chirurgical, dacă leziunea este unilaterală. În cazul leziunilor bilaterale cu tratamentul medicamentos se pot obține rezultate modeste cu tendințe la cicatrizări parțiale. În aceste cazuri, de obicei, evoluția duce spre *pionefrozã* în urma asocierii tuberculozei cu o infecție ascendentă piogenă banală.

11.7. NEFROZELE SAU NEFROPATIILE METABOLICE

Nefropatiile metabolice se numesc nefroze. Ele pot fi predominant glomerulare sau predominant tubulare. Cauzele acestor distrofii sînt cele cunoscute la studierea distrofiilor caracteristice. Nefrozele au un tablou clinic și biochimic caracteristic. Clinic, din cauza importantelor tulburări metabolice din organism, apar importante edeme cu denutriție tisulară în urma marilor pierderi albuminice prin urină. Biochimic, proteinuria cu hipoproteinemia evoluează cu hipercolesterolemie și lipidurie.

11.7.1. NEFROZE GLOMERULARE

Glomerulonefrozele toxice și toxiinfecțioase apar în cursul unor boli acute, ca: tifosul exantematic, febra tifoidă ș.a., sau în cursul bolilor cronice, ca: sifilis, malarie, iradiere cu raze X, medicamente ș.a.

Mecanismul de producere este cel imuno-alergic ca în glomerulonefritele difuze. *Adeseori cele două aspecte, nefritic și nefrotic coexistă.* Se crede că răspunsul imun din nefroze se instalează mai lent și distrofia fibrinoidă din membranele bazale capilare se produce mai accentuat.

Glomerulonefroza lipoidică, numită și *glomerulopatie cu leziuni minime,* apare la copiii sub vîrsta de 10 ani, dar nu sînt excluse nici vîrstele tinere ulterioare. Cauza bolii rămîne neprecizată. Se crede că leziunile sînt consecința unor mecanisme imunomorfopatologice. Se caracterizează prin edeme pronunțate, albuminurie și lipidurie accentuată. Edemele sînt consecința hiperalbuminuriei și a sindromului hidromineral cu retenție de Na și apă.

Macroscopic, rinichii sînt măriți în volum pînă la dublu, sînt netezi, albicioși, se decapsulează ușor, iar pe secțiune corticala este îngroșată. *Microscopic* se constată o glomerulită membranoasă și extracapilară, constînd dintr-o îngroșare parcelară minimă și inconstantă a membranei bazele a capilarelor glomerulare. Îngroșarea membranei bazale este dată de depozitele fibrinoide ale acesteia. Prin această membrană lezată trec ușor albuminele serice, facilitîndu-se proteinuria, în special a gamaglobulinelor. Printre leziunile glomerulare se găsesc importante modificări ale pedicelelor podocitare care se scurtează, dar au caracter reversibil. Leziuni *microscopice* optice pot apare și în tubii uriniferi. În tubii contorți proxi-

Scanned with OKEN Scanner

mali, se găsesc picături de lipoizi atît în celulele tubulare, cît și în lumenul tubilor (fig. 513). Această depozitare de grăsimi în tubi poate apare chiar în cazul unei lipidemii normale, deoarece ele trec mai ușor prin membranele bazale ale capilarelor lezate, dînd lipiduria. Pe lîngă picăturile de grăsime, în citoplasma celulelor tubulare se găsesc și picături hialine, care ar fi proteine denaturate intracitoplasmatic. Prin imunofluorescență se pot urmări anticorpii legați de membranele bazale capilare. Cazurile evoluează în timp spre glomeruloscleroză (fig. 514).

Nefroza amiloidă. Depunerea amiloidului în rinichi se face secundar, în cursul unor boli cronice supurative și nesupurative.

Macroscopic, rinichii sînt măriți în volum, au forma păstrată, suprafața este netedă și albicioasă, sînt de consistență mai dură, iar pe secțiune au corticala îngroșată omogen. *Microscopic,* amiloidul se depune în membrana bazală a capilarelor glomerulare și a tubilor uriniferi și în pereții vaselor interstițiale. Glomerulii sînt încărcați cu depozite amorfe de amiloid, încît lumenul capilar se poate închide. Alte capilare au lumenul lărgit și permeabilitatea crescută, explicînd proteinuria cu eliminarea de gamaglobuline. În epiteliile tubilor uriniferi se găsesc depozite de lipide și de globi hialini, iar în lumen se găsesc cilindri hialini.

Nefropatia gravidică primară este o glomerulopatie ce apare mai des la primipare în ultimele luni ale sarcinii. Se manifestă cu hipertensiune, proteinurie, cu sau fără edeme și, crize convulsive. Glomerulii renali sînt măriți în volum. Lumenul capilarelor din ghem este strîmtat în urma *tumefierii endoteliilor* și, în parte, a celulelor mezangiale. În formele grave, în capilare se află trombi. Lipsesc gamaglobulinele membranale. Spațiul mezangial este lărgit, iar celulele mezangiale conțin granule hialine. Sînt tumefiate și podocitele capilare. Leziunile pot regresa la două săptămîni după naștere sau se pot croniciza dacă gravida nu decedează.

Nefropatia diabetică este o glomerulonefroză cu bogate depozite globuloase în membrana capilarelor cu structură glicoprotidică (fig. 515), numită glomerulopatie diabetică Kiemmelstiel-Wilson. Evoluează spre glomeruloscleroză renală (fig. 516).

11.7.2. NEFROZE TUBULARE

Nefrozele tubulare constau din leziuni distrofice ale tubilor uriniferi cu consecințe funcționale grave de insuficiență renală acută. Leziunile tubulare sînt produse atît de către substanțele toxice endogene și exogene, cît și de traumatisme. Acești agenți produc leziuni necrotice ale celulelor epiteliale din tubi și chiar în membranele lor bazale (fig. 517, 518). Agenții nefrotici pot acționa prin mecanisme variate: prin acțiune directă asupra celulelor epiteliale din tubi, prin ischemia celulelor tubulare produsă de cauze extrarenale, prin obliterarea tubilor cu cilindri sau cu substanțe chimice, prin ischemie glomerulară din cauza edemului interstițial, care comprimă vasele interlobulare și, prin retrodifuziune tubulară, adică atunci cînd celulele tubulare lezate nu mai selectează, secreția urinei ne mai putîndu-se face.

Nefrozele tubulare toxice. Substanțele toxice produc leziuni în tubii uriniferi proximali. Cele mai frecvente intoxicații se fac cu plumb, mercur, tetraclorură de carbon, fosfor, cantaridă ș.a.

Scanned with OKEN Scanner

Intoxicația cu sărurile de mercur se produce cu sublimat. Leziunile se localizează în celulele ultimei porțiuni a tubului contort proximal care se necrozează și se descuamează în lumen, cam în ziua a 5-a. Tot în această perioadă apare și edemul interstițial și infiltratul leucocitar. În jurul zilei a 7-a apar depozite de calciu și epiteliul necrozat al tubilor începe, în paralel, să regenereze.

În *intoxicația cu fosfor* se depune grăsimea în polul caudal al celulelor epiteliale din tubii contorți proximali.

În *intoxicația cu tetraclorură* de carbon se produce necroza celulelor epiteliale din tubii contorți proximali și apar cilindri hialini în lumen.

În *intoxicația cu plumb* se produc leziuni în epiteliul tubilor contorți proximali și ischemie în întreg rinichiul. Intoxicația poate fi acută și cronică. În citoplasma și nucleul celular apar formațiuni eozinofile, Feulgen pozitive. În intoxicația cronică sînt afectați glomerulii renali, tubii și interstițiul cu arterele locale.

Nefrozele tubulare hipoxice se instalează în hipoxiile acute ale rinichiului, produse în cursul diferitelor boli grave, în care se instalează starea de șoc, cum ar fi traumatismele, distrucțiile tisulare extinse prin zdrobire sau arsuri, prin dezechilibrele hidro-saline din diarei și vărsături persistente ș.a.

În *rinichiul de șoc* se instalează o prăbușire a circulației sanguine, iar organul care reacționează cel mai prompt este rinichiul, prin anurie. Mecanismul instalării ischemiei renale nu este bine elucidat. *Macroscopic*, rinichiul este mărit în volum la dublu, se decapsulează și este neted, iar pe secțiune se remarcă contrastul cromatic dintre corticala care este albicioasă, și medulara, brună. *Microscopic* se găsesc leziuni vasculare cu microtrombi în capilarele glomerulare și cu leziuni distrofice proteice necaracteristice în celulele tubilor contorți proximali.

Sindromul de strivire Bywaters s-a descris la bolnavii cu extinse zone musculare zdrobite, cu stare de șoc, care mureau în ziua a 21-a după traumatism, cu fenomene de anurie. În rinichii acestor bolnavi mioglobina produce obstruări a tubilor renali distali, respectiv a ansei lui Henle ascendentă și a tubilor colectori. În restul segmentelor tubulare se găsesc leziuni distrofice granulare și vacuolare ale epiteliilor tubulare. Mecanismul de producere al anuriei este atribuit tot hipoxiei ischemice ce se instalează în rinichii bolnavilor cu șoc prelungit.

Nefrozele tubulare hemoglobinurice se produc prin același mecanism ca și cele din sindromul de strivire și determină același tip de leziuni, numai că, tubii terminali sînt înfundați cu hemoglobină rezultată în urma unor crize de hemoliză masivă în cursul diferitelor boli, ca: infecții cu perfringens, arsuri, intoxicații, transfuzii cu incompatibilitate de grup sanguin ș.a. În cazurile trenante de nefroză se poate rupe membrana bazală a tubilor și se poate produce o reacție inflamatorie a interstițiului din vecinătate.

11.7.3. NEFROZE TUBULARE PARTICULARE

Nefroza osmotică. Această entitate nozologică este întîlnită mai frecvent în ultima vreme, de cînd s-au extins serviciile de reanimare cu perfuziile cu zaharoză hipertonică, cu Dextran cu moleculă mică, xiloză, sulfat de Na, inulină ș.a.

Leziunile sînt *microscopice* și afec-

Scanned with OKEN Scanner

tează celulele epiteliale ale tubilor, în special a celor contorți proximali. Aceste celule se umflă hiperhidric, mărindu-și talia și micșorînd lumenul tubular. Celulele lezate au toată citoplasma clară, spumoasă, iar procesul poate interesa numai o parte din tubi (fig. 519) sau toți tubii din corticală (fig. 520).

Nefroza sulfamidică se instalează după administrări masive sau prelungite de sulfamide, dar numai la unii bolnavi. Leziunile se pot instala prin două mecanisme: mecanic, prin înfundarea cu cristale sulfamidice a tubilor uriniferi distali, și, mai rar, a celor proximali, și prin mecanism toxico-alergic, cînd se produce o necroză a epiteliului tubular pe zone extinse, chiar în lipsa depunerilor de cristale sulfamidice. În primul mecanism se favorizează instalarea unei nefroze moderate.

O altă substanță medicamentoasă care produce leziuni nefritice cu evoluție letală este fenacetina.

Nefroza hipokalemică apare la bolnavii cu pierderi masive de potasiu, în evoluția unui hipercortisism, a rectocolitei hemoragice, a bolii lui Crohn, după abuz de laxative ș.a. În aceste cazuri se produce o distrofie clară a celulelor din diferite parenchime, inclusiv a celulelor epiteliale din tubii uriniferi proximali. Dacă această distrofie persistă timp îndelungat poate determina dezvoltarea unei fibroze interstițiale cicatriceale.

Nefroza tubulară din mielomul multiplu și din boala Waldenström. În evoluția acestor boli se elimină, prin urină, o mare cantitate de proteine. *Macroscopic*, rinichii nu prezintă modificări, dar *microscopic* în tubii uriniferi contorți distali și în cei colectori se află mari depozite de proteine, uneori amestecate cu celulele sau cu depozite lamelare de calciu. În jurul acestor tubi poate lua naștere o reacție inflamatorie cu celule de corp străin. Glomerulii sînt liberi în mielomul multiplu, dar în boala Waldenström pot apare depozite de macroglobuline și în glomerul. Interstițiul este infiltrat cu limfocite și plasmocite. Într-un raport de 10—15%, aceste boli se pot asocia și cu amiloidoză.

11.7.4. NEFROPATIILE DIN CURSUL BOLILOR VIRALE

Leziunile renale apar mai des în cursul a două boli virale: în boala cu incluzii citomegalice și într-o boală foarte variat denumită, ca: febră hemoragică epidemică de Coreea, nefrozo-nefrită hemoragică de Siberia, nefrită epidemică a țărilor scandinave.

În boala cu incluzii citomegalice sînt lezate celule izolate sau grupuri de celule epiteliale din tubi. Celulele au talia mare și nucleul mărit. În nucleu se află incluzia virusală cu un halou luminos în jur. În vecinătatea acestor celule pot apare celule limfoidale, situate în interstițiu. O parte din celulele epiteliale se pot necroza.

În nefrozo-nefrita epidemică și hemoragică se produce o intensă congestie și hemoragie cu necroza pereților tubulari din medulară. Leziunile distrofice tubulare, dar fără hemoragie, se extind și în tubii din corticală.

Scanned with OKEN Scanner

11.8. NEFROPATII PARTICULARE

11.8.1. NEFROPATIA ENDEMICĂ BALCANICĂ

În țările peninsulei balcanice așezate de-a lungul Dunării (România, Bulgaria și Jugoslavia), a fost observată o boală de rinichi cu evoluție cronică, care duce la moarte. Cauzele nu se cunosc. Morfopatologic se constată o nefrită interstițială cronică, apărută după leziuni tubulare premergătoare. *Macroscopic,* rinichii sînt mici și netezi sau ușor granulați. *Microscopic,* se constată o bogată fibroză interstițială cu puține celule rotundonucleare și cu intense modificări atrofice tubulare pe lîngă glomerulii sclerohialinizați.

11.8.2 NEFROCALCINOZA

Nefrocalcinoza, așa cum îi spune și numele, înseamnă depunere de calciu în parenchimul renal. Depozitele se fac mai des în tubii uriniferi și mai rar pe unii glomeruli. Cantitatea depunerii poate fi atît de mare, încît se poate decela radiologic, dar, alteori, calciul este decelat exclusiv *microscopic.* Cunoscînd aceste limite, calcinoza renală este diagnosticată numai în prezența unor depozite numeroase, nu și a celor solitare. Nefrocalcinoza apare în zonele de necroză ale rinichiului din tuberculoză, în necroza corticală, în nefropatiile tubulare acute, în rinichiul spongios, în nefrozele necrotice după mercur. De asemenea, poate apare în hipercalcemiile hiperparatiroidiene, în hipervitaminoza D, la copii, în tumorile osteolitice, în rectocolite ulcero-necrotice, în acidoze, în stenoza pilorică, în sarcoidoză ș.a. În experiența noastră, o treime din pneumoniile cu pneumocystis carinii au prezentat nefrocalcinoză.

Macroscopic, rinichii au aspect normal, dacă nefrocalcinoza nu este asociată și cu o litiază renală. *Microscopic,* calciul se depune în pereții tubilor, iar cînd aceștia se rup, pătrunde în interstițiu. Mai rar se găsesc depozite calcare și în glomeruli (fig. 521). Am întîlnit cîteva cazuri cu depozite bogate, la care în jurul calciului s-au format granuloame de corp străin. În mod obișnuit, interstițiul este infiltrat cu puține celule limfoidale și se constată o proliferare de țesut conjunctiv cicatriceal.

11.8.3. RINICHIUL DIN RADIOTERAPIE

După iradierile pentru cancere de vecinătate, cum este cel intestinal, uterin ș.a., se pot produce leziuni renale determinate de razele ionizante, deși rinichiul are un țesut destul de rezistent. Leziunile renale au expresie clinică numai după 6—12 luni de la iradiere, cînd apar semne de insuficiență renală.

Rinichii acestor bolnavi sînt mici, atrofici și au capsula îngroșată. *Microscopic* se găsesc modificări importante în toate elementele structurale ale rinichiului. Glomerulii sînt hialinizați, iar unele arteriole aferente și interlobulare prezintă necroză fibrinoidă. Tubii sînt atrofici și cu lumenul lărgit, iar în interstițiu apare fibroză cicatriceală și infiltrate leucocitare rotundo-nucleare, printre care multe histiocite încărcate cu grăsime. Este, de fapt, o scleroză renală postiradiere.

Scanned with OKEN Scanner

11.9. NEFROPATIILE VASCULARE

Din acest grup fac parte modificările renale secundare unor boli vasculare. Apar în cadrul periarteritei nodoase, a microangiopatiei Moschowitz sau în urma unor accidente vasculare ischemiante ca infarct renal, necroza corticalei și necroza papilară renală, în ateroscleroză și în hipertensiunea arterială.

În **periarterita nodoasă,** rinichii prezintă o asociere de leziuni recente cu altele mai vechi, extinse sau mai restrînse. Pe un rinichi cu suprafață neregulată apar zone retractile cu fibroză cicatriceală postinfarctică, alternînd cu infarcte renale recente. *Microscopic,* se găsesc leziuni de periarterită nodoasă în arterele arcuate. Glomerulii sînt intens lezați, pe lîngă alții rămași liberi. Cei lezați prezintă modificări recente de necroză fibrinoidă sau modificări vechi cu hialinoză.

Leziuni renale asemănătoare cu cele din periarterita nodoasă se găsesc și în **granulomatoza Wegener** și în **angeitele de hipersensibilitate după vaccin, seruri** sau **medicamente.**

Microangiopatia Moscowitz este o boală generalizată a arteriolelor și se întîlnește mai des la copii, ducînd la moarte prin anemie hemolitică cu trombopenie purpurică și hematurie. Leziunile din rinichi se cantonează în arteriolele aferente, care se umplu cu o substanță fibrinoidă ce infiltrează și pereții arteriolelor și a capilarelor glomerulare, pe care le îngroașă. Glomerulii cu aceste modificări capilare, ulterior se hialinizează. Cînd apare, la adulți, pe lîngă arteriola aferentă sînt lezate și arteriolele interlobulare, fiind însoțite de hemoliză și trombopenie.

Necroza bilaterală a corticalei constă dintr-o mortificare parțială sau completă și bilaterală a corticalei renale. La 2/3 din cazuri este legată de sarcină, de septicemiile postpartum și postabortum. În cursul sarcinii se desprinde placenta de uter, unde apare un hematom și necroze cu mecanisme de hipersensibilizare consecutive necrozelor, iar în septicemiile genitale, rămîn resturi placentare care se suprainfectează. Poate apare și în pancreatita acută hemoragică, iar, la copiii mici, în deshidratările masive cu anemie hemolitică.

Macroscopic, rinichii sînt măriți în volum, cu forma păstrată, se decapsulează ușor, sînt netezi și de culoare galben-aurie, ușor rozacee. Pe secțiune, există o diferență cromatică netă între corticala galbenă și medulara roșie-brună. *Microscopic* se constată o necroză extinsă a tuturor elementelor structurale ale corticalei, iar dacă boala cu insuficiență renală acută a durat cîteva zile, se găsesc și depozite calcare.

Necroza papilară apare des la adulții diabetici, în obstacolele urinare ale prostaticilor și, de asemenea, după administrări masive de fenacetină. Leziunile se produc bilateral, la o parte din papile sau la toate papilele din rinichi. În piramidă, leziunea se localizează la joncțiunea dintre treimea externă cu cele două treimi interne ale papilei. Are o culoare cenușiu-gălbuie și este friabilă. *Microscopic,* se văd modificări de necroză și necrobioză a tubilor și a țesutului interstițial, însoțite de o reacție inflamatorie așezată în jurul necrozei. Dacă bolnavul nu moare, în papilele necrozate se poate depune calciu sau devin semilichide și se elimină în calicii. În locul lor, apar cicatrici fibroase. Corticala acestor rinichi reacționează printr-o inflamație acută interstițială.

Scanned with OKEN Scanner

Nefroangiosclerozele. În patologia renală se întîlnesc boli cu substrat distrofic al vaselor renale, dependente la rîndul lor de alte boli: de ateroscleroză și de hipertensiunea arterială. Tipul morfopatologic al leziunilor este cel de distrofie hialină și fibrinoidă al pereților capilari glomerulari, urmate de fibroză cicatriceală și de suferința secundară a tubilor uriniferi și a interstițiului renal. După evoluția clinică și după tabloul morfopatologic se cunosc două tipuri de nefroangioscleroze: benigne și maligne.

Nefroangioscleroza primară benignă sau rinichiul arteriosclerotic, apare la vîrste mai înaintate, după 50 de ani. Leziunile primare apar la o parte din arteriolele interlobare și arcuate, care au lamina elastică internă îngroșată, iar stratul muscular al mediei atrofiat. Lumenul acestor vase este lărgit și rigid. Vasele mici, la început nu sînt modificate. Zonele din rinichi care corespund vaselor nemodificate rămîn funcționale și se pot chiar hipertrofia compensator, iar zonele din rinichi tributare arteriolelor lezate, prezintă un accentuat grad de fibroză interstițială. Din această cauză rinichii rămîn funcționali multă vreme pe seama zonelor nefibrozate, fapt pentru care clinicienii numesc boala nefroangioscleroză benignă.

Macroscopic, modificările renale de la începutul bolii se deosebesc de cele din perioada terminală. La început, rinichii sînt ușor măriți de volum, dar în perioada terminală sînt mult micșorați și duri. Au culoare roz-albicioasă. Capsula este alb-opacă și îngroșată, iar decapsularea se face greu cu desprindere din țesutul renal. Suprafața rinichilor prezintă granulații mari din cauza retracției țesutului conjunctiv proliferat și a proeminării țesutului renal rămas printre zonele fibroase (fig. 522). Pe secțiune, corticala este foarte subțiată și se deosebește greu de medulară.

Microscopic, sub capsula rinichilor se găsesc zone circumscrise cu infiltrate limfoidale interstițiale și cu glomeruloscleroză (fig. 523). Tubii corespunzători glomerulilor sclerozați prezintă modificări atrofice cu cilindri în lumen. Între aceste zone modificate se găsesc nefronii cu structură și funcție normală.

Nefroangioscleroza primară malignă sau rinichiul arteriolosclerotic. Această leziune renală, are o evoluție foarte gravă, fiind letală, motiv pentru care este numită malignă. Apare în cadrul unor cazuri de boală hipertensivă și rar de ateroscleroză. Se instalează la vîrste tinere și mijlocii, în jurul a 45 de ani. Se caracterizează prin lezarea arteriolelor renale de calibru mic, prin necroză fibrinoidă urmată de hialinizări ale pereților arteriolari. Arteriolele pot prezenta și modificări de endarterită și periarterită. Aceste leziuni arteriolare produc glomeruloscleroză. Alteori, glomerulii se necrozează din cauza microtrombilor din capilarele glomerulilor, fără ca arteriolele aferente să fie lezate. Rezultă că în același rinichi se află glomerulii necrozați, hialinizați și normali (fig. 524). Din cauza necrozării vaselor se pot produce hemoragii punctiforme.

Tubii uriniferi prezintă leziuni de necroză epitelială, cilindri sau sînge în lumen. În interstițiul rinichilor se găsesc zone de fibroză.

Macroscopic, rinichii sînt micșorați în volum, au suprafața fin granulată, iar capsula îngroșată este aderentă de parenchim (fig. 525). După înlăturarea capsulei se desvelește un parenchim roșu cu puncte hemoragice, de consistență crescută. Pe secțiune, parenchimul renal roșietic are corticala subțire, greu de diferențiat de medulară. Interesarea

Scanned with OKEN Scanner

tuturor componentelor structurale ale rinichiului, cu răspîndirea difuză în organ și cu leziuni severe, explică forma clinică gravă a acestor rinichi considerați cu evoluție malignă.

În patologia umană se întîlnesc destul de frecvent cazuri de asociere între forma benignă cu cea malignă, dar tipic este faptul că numai cea malignă se grefează pe cea benignă.

11.10. TUMORILE RENALE

11.10.1. TUMORILE BENIGNE ALE RINICHILOR

Dintre **tumorile benigne epiteliale,** mai frecvente sînt *adenoamele*. Apar mai des în corticala rinichilor oamenilor vîrstnici și sînt multinodulare sau uniloculare. Sînt de mărimea unei alune sau a unei nuci decojite, sînt bine delimitate și iau naștere din epiteliul tubilor uriniferi. *Microscopic,* au celule așezate tubular, alveolar sau papilifer.

Tumorile benigne mezenchimale sînt *fibroame, lipoame, mioame* și *angioame.*

Tumorile benigne teratoide sînt de tip *hamartomic cartilaginoase, rabdomusculare* ș.a.

11.10.2. TUMORILE MALIGNE ALE RINICHILOR

Tumorile maligne ale rinichilor sînt: *carcinoame, sarcoame* și *teratoide.*

Carcinoamele rinichiului iau naștere din epiteliul tubilor uriniferi și din epiteliul podocitar glomerular și al capsulei Bowman. Cel mai frecvent carcinom renal al adulților este *hipernefromul,* care a fost descris în partea generală. Celelalte carcinoame au, *macroscopic,* culoare albicioasă și caracter infiltrativ. *Microscopic,* au înfățișare de *adenocarcinom cu celule clare* cînd se crede că ia naștere din celulele tubulare (fig. 526), iar *carcinomul cu celule granulare* proliferează din epiteliile podocitare. Există și *forme mixte* ale acestor două tipuri de celule, după cum există și carcinoame renale alcătuite din *celule nediferențiate. Carcinomul chistic papilifer* (fig. 527) are evoluție mai lentă.

Sarcoamele renale sînt mult mai rare decît carcinoamele. De obicei, pleacă din hil sau din țesutul conjunctiv interstițial și au structură microscopică *fuso-* sau *rotundocelulară. Macroscopic* pot avea caracter teleangiectatic sau chistic umplut cu un conținut seros sau coloid. Rinichii mai sînt des afectați și în cursul leucemiilor, cînd interstițiul se infiltrează cu celule leucemice (fig. 528).

Tumorile teratoide sau embrionare. Din această categorie face parte *tumoarea Wilms,* numită și **adenosarcom renal,** sau **nefroblastom.** Este cea mai frecventă tumoare renală a copilului și apare aproape întotdeauna între vîrsta de 3—7 ani, rar după această vîrstă. Constituie 50% dintre tumorile rinichilor la copii și 20% dintre toate tumorile maligne ale acestuia. Apare egal la ambele sexe și la oricare din cei doi rinichi. *Macroscopic,* tumoarea este voluminoasă, putînd atinge pînă la 30 cm diametru. Are aspect polichistic, cu zone gălbui sau rozbrune. Consistența este moale, uneori cu porțiuni necrotice.

Microscopic, se crede că provine din blastemul metanefrogen. Este

Scanned with OKEN Scanner

format din țesut conjunctiv malign, sarcomatos, și din țesut metanefrogen (fig. 529, 530). Printre elementele conjunctive se pot întîlni fragmente de țesut muscular neted sau striat, cartilagiu, țesut mixomatos. Poate conține și țesut nervos central și simpatogonic, încît constituie o veritabilă tumoare teratoidă. Componenta nefrogenă este formată din tubi maturi (fig. 531) sau incomplet maturați.

După cantitatea și calitatea elementelor tisulare amestecate se disting șase tipuri histologice de adenosarcom.

Tipul I este format din nefroni compleți cu țesut conjunctiv malign și constituie 5% din cazuri.

Tipul II este format din nefroni caricaturali, cu țesut conjunctiv malign, 15%.

Tipul III este cel mai frecvent, 50% din cazuri, fiind format din celule epiteliale tubulare așezate în tubi densificați, dar fără glomeruli, alături de țesut sarcomatos.

Tipul IV, care deține un sfert din cazuri, este format din tubi uriniferi nediferențiați și țesut mezenchimal malign.

Tipul V, 2% din cazuri, este format din celule epiteliale tubulare imature și din țesut conjunctiv.

Tipul VI, cu frecvență de 5%, este format dintr-un amestec de celule epiteliale nefroide cu țesut mezenchimal.

Tumoarea dă metastaze hematogene și limfatice, și este sensibilă la radioterapie.

11.11. PATOLOGIA ORGANELOR EXCRETO-URINARE

11.11.1. CISTITELE

Inflamațiile vezicii urinare sînt *acute* și *cronice*, iar cele cronice sînt *specifice* și *nespecifice*.

Cistitele acute sînt date de flora microbiană cocică sau bacilară și mai rar micotică. În unele țări, cum este Egiptul, este frecventă *bilharioza*. Dezvoltarea lor este favorizată de tumori, malformații ale căilor urinare, intoxicații, traumatisme ș.a. *Macroscopic*, mucoasa este roșie congestivă, iar pe suprafața mucoasei apare un exsudat fibrinos, purulent sau hemoragic, care imprimă caracterul morfopatologic al inflamației. *Microscopic* se constată o descuamare a epiteliului, edem al submucoasei, iar în formele purulente apar și infiltrate cu polinucleare. Se pot întîlni și forme purulente abcedate. De obicei, cistitele acute se vindecă, dar pot recidiva.

Pe lîngă aceste forme de cistite acute microbiene, pot apare altele după radioterapie pe sfera genitală, sau „a frigore".

Cistitele cronice nespecifice continuă formele acute nevindecate și, mai rar, debutează primar. Vezica are capacitatea micșorată, pereții sînt îngroșați și duri din cauza fibrozei submucoasei și a musculoasei. Mucoasa prezintă microulcerații sau, dimpotrivă, proliferări pseudopolipoase.

Cistitele cronice specifice. Cele mai frecvente sînt de natură *tuberculoasă*, fiind secundare unei tuberculoze renale. Se prezintă ca forme ulcerative sau proliferative granulomatoase. În pereții îngroșați se găsesc noduli tuberculoși. Evoluția lor este strîns legată de evoluția tuberculozei renale care o întreține.

Mai rar pot apare *paraziți vezicali*, ca *echinococoza*, *lambliaza* și *bilharioza*, cu leziuni granulative caracteristice.

Scanned with OKEN Scanner

11.11.2. HIDRONEFROZA

Hidronefroza cîştigată constă din dilatarea excesivă a caliciilor şi bazinetului în detrimentul parenchimului renal, care se subţiază. Această modificare se produce din cauza compresiunii parenchimului renal de către urina acumulată în căile urinare colectoare. Urina se acumulează în calicii şi bazinet cînd căile urinare subiacente nu-i permit scurgerea. Obstacolele pot fi realizate prin diferite modalităţi: cuduri ureterale în rinichii mobili, calculi opriţi în căile urinare, stenoze cicatriciale, compresiuni externe date de tumori etc. Hidronefroza poate fi unilaterală, dacă obstacolul este pe un ureter, sau bilaterale, cînd obstacolul este sub uretere, în vezica urinară sau pe uretră. *Macroscopic,* rinichii sînt de circa două ori mai mari decît cei normali, iar pe secţiune se constată calicii foarte dilataţi şi parenchimul renal foarte subţiat, uneori avînd grosimea de numai 2—3 mm (fig. 532). Urina din calicii poate fi tulbure în suprainfecţiile urinare favorizate de stagnarea urinii, iar mucoasa caliciilor congestionată. *Microscopic,* în formele incipiente se constată o uşoară dilatare a tubilor uriniferi din medulară (fig. 533), iar în formele avansate, corticala şi medulara sînt mult subţiate, fiind liberi numai cîţiva glomeruli şi tubi, restul fiind atrofici sau sclerohialinizaţi în urma pielonefritelor asociate bolii.

Cazurile uşoare, pînă la stadiul mediu de intensitate, pot fi reversibile dacă se înlătură obstacolul care le-a determinat. Formele avansate evoluează spre insuficienţă renală, cînd sînt bilaterale, sau spre pionefroză, dacă se supraadaugă o infecţie purulentă.

11.11.3. TUMORILE VEZICII URINARE

Împărţirea tumorilor vezicale în **benigne** şi **maligne** este dificilă, deoarece sînt tumori cu aspect microscopic benign, care au caracter infiltrativ, cum este papilomul vezical. Din această cauză unii autori îl consideră cu potenţial malign sau chiar cancer cu malignitate limitată.

11.11.3.1. TUMORILE BENIGNE ALE VEZICII URINARE

Papilomul vezical apare mai frecvent la bărbaţi după vîrsta de 45 de ani şi, *macroscopic,* are aspect vegetant cu localizare predilectă în fundul vezicii urinare. Cînd focarele sînt mai numeroase este o *papilomatoză vezicală. Microscopic,* este format dintr-o arborizaţie stromală conjunctivo-vasculară foarte subţire pe care se aşează 3—4 straturi de celule paramalpighiene diferenţiate (fig. 534).

Acest papilom vezical devine malign cînd straturile de celule depăşesc numărul de 5 şi cînd, printre celule, apar unele cu nucleu hipercrom, mărit în volum şi cu mitoze. Membrana bazală a straturilor nu este depăşită, încît constituie un echivalent de cancer intraepitelial, zis şi *„in situ“,* descris şi la colul uterin.

Tumorile benigne mezenchimale sînt *angioame, mixoame, lipoame, fibroame* şi chiar *neurinoame.* Mixoamele sînt cele mai frecvente tumori benigne ale vezicii la copii.

În vezica urinară se găsesc şi **tumori benigne teratoide,** cum este *chistul dermoid* sau *teratomul com-*

plex format dintr-o varietate mare de țesuturi. *Endometrioza vezicală* este un teratom destul de frecvent.

11.11.3.2. TUMORILE MALIGNE ALE VEZICII URINARE

Tumorile maligne sînt *carcinomatoase* și, mai rar, *sarcomatoase* sau *teratoide*.

Carcinoamele vezicii urinare, frecvent sînt *vegetante endofitice* (fig. 535), dar pot fi și *ulcerative* sau *infiltrative*. Structura *microscopică* este foarte variată. Pot avea celule epiteliale tranziționale (fig. 536) sau paramalpighiene epidermoide, nediferențiate și chiar glandulare.

Dintre **sarcoame** se întîlnesc *fibro-* și *mixosarcoamele,* apoi *osteo-* sau *chondrosarcoamele* și *leiomiosarcoamele*. La copii și tineri se întîlnește un sarcom teratoid numit *rabdomiosarcomul botrioid,* format din țesut conjunctiv mixomatos și din celule izolate, ovalare, cu structură de țesut muscular striat. În aceste celule se văd striile miofibrilare (fig. 537) citoplasmatice, dar celulele au un singur nucleu, deseori monstruos. Are un intens caracter infiltrativ și recidivant. Această tumoare constituie cel mai frecvent cancer al vezicii urinare la copii (fig. 538).

Scanned with OKEN Scanner

12. PATOLOGIA APARATULUI GENITAL MASCULIN

P. Florescu

12.1. PATOLOGIA PENISULUI

12.1.1. MALFORMAȚIILE

Anomaliile congenitale ale penisului sînt destul de variate ca: *agenezia, hipoplazia, hipertrofia, duplicarea* și *aberațiile de formă* și *mărime*.

În *fimoză*, orificiul prepuțial este prea mic pentru a permite răsfrîngerea prepuțului înapoia glandului. Poate apare în timpul vieții, în cursul unor procese inflamatorii sau a traumatismelor. Forma congenitală predispune la formarea de calculi și la carcinomul penisului. Cînd, dimpotrivă, prepuțul este flectat înapoia glandului, pe care îl strangulează, se numește *parafimoză*. Aceasta favorizează instalarea necrozei cu ulcerarea glandului și retenția de urină. *Hipospadiasul* și *epispadiasul* marchează deschiderea uretrei pe fața ventrală și respectiv dorsală a penisului. Se asociază des cu criptorhidia, adică nedescinderea testiculilor în burse și cu anomalii ale vezicii urinare. Pot favoriza retenția de urină și infecția secundară a căilor urinare și, mai rar, chiar sterilitatea.

12.1.2. INFLAMAȚIILE PENISULUI

Balanita este inflamația glandului, apărînd mai des la cei cu fimoză sau cu igienă genitală deficitară. În formele acute se produc ulcerații ale glandului, care dacă se cronicizează duc la cicatrici fibroase retractile cu accentuarea fimozei.

Induratia plastică a penisului nu are etiologie cunoscută, dar se crede că ar fi o fibrozită a fasciei Buck și a tecii unuia sau a ambilor corpi cavernoși. În țesutul fibros se poate depune calciu sau, eventual, se poate produce osificare. Din această cauză erecțiile sînt dureroase și penisul se încurbează cu eventuala imposibilitate a intromisiei.

12.1.3. TUMORILE PENISULUI

Tumorile benigne mezenchimale sînt rare: *lipoame, fibroame, angioame* ș.a. Cele mai frecvente tumori benigne sînt cele epiteliale *condiloamele acuminate*.

Tumorile maligne. Cel mai frecvent cancer al penisului este *carcinomul pavimentos* și, mai rar, apar *melanoblastoamele, endoteliosarcoamele* și *fibrosarcoamele*. Carcinomul penisului poate fi vegetant (fig. 539), ulcerativ și, mai rar, infiltrativ. Metastazele se produc în ganglionii inghinali la 50% din cazuri, pe cînd în viscere sînt extrem de rare. La nivelul penisului apar și stări precanceroase: *leucoplazia* și *eritroplazia lui Queyrat*.

Scanned with OKEN Scanner

12.2. PATOLOGIA TESTICULULUI ŞI A EPIDIDIMULUI

12.2.1. MALFORMAŢIILE

Anorchidismul, adică lipsa testiculelor; **monorchidismul,** adică testicul unic; **sinorchidismul,** adică testicule fuzionate, de obicei intraabdominale; **poliorchidismul** sau testiculi supranumerari şi **chistele testiculare,** care sînt rare.

Cele mai frecvente malformaţii sînt cele de *poziţie:* **testiculul ectopic,** este o malformaţie în care testiculul este aşezat în afara canalului de descindere în burse. **Criptorhidia** constă dintr-o insuficientă descindere a testiculului din abdomen. Acestea pot fi uni- sau bilaterale. Cauzele criptorhidiei sînt variate: *congenitale* şi *ereditare.* Un alt grup de cauze ale criptorhidiei este legat de *tulburările hormonale* ce duc la dezvoltarea sexuală incompletă. Se pare că majoritatea cazurilor de criptorhidie sînt congenitale, avînd ca etiopatogenie un factor mecanic ce împiedică coborîrea, cum ar fi cordonul spermatic prea scurt, canal inghinal prea îngust, aderenţe fibroase pe traiectul de descindere ş.a. Pînă la pubertate testiculul este normal, dar după pubertate apar modificări de fibroză interstiţială, atrofia epiteliului tubilor seminiferi, cu diminuarea şi chiar abolirea activităţii spermatogenetice. Afecţiunea apare la 1—1,5% din băieţii şcolari. *Sterilitatea* şi *malignizarea* frecventă la aceşti testiculi prezintă problemele esenţiale ale bolii.

Intersexualitatea. *Hermafroditismul:* indivizi ambisexuaţi, adică cu un ovar şi un testicul sau cu 2 ovare şi 2 testiculi cu sau fără organele genitale externe ale ambelor sexe.

Pseudohermafroditismul: prezenţa gonadelor unui sex şi a organelor genitale externe ale sexului opus ori ale ambelor sexe. Astfel, pseudohermafroditul bărbat are testicule dar penisul şi scrotul lipsesc sau sînt slab dezvoltate, încît lasă impresia unei vulve. Pseudohermafroditul femeie are ovare, vaginul însă este rudimentar şi se deschide în uretră şi clitorisul este hipertrofiat ca un penis rudimentar (fig. 540).

Sindromul Klinefelter. Este vorba de un hipogonadism primar ce determină circa 3% din cazurile de sterilitate la bărbat. Sindromul se manifestă printr-o hipoplazie testiculară, azoospermie, ginecomastie, constituţie eunucoidă, eliminare crescută de gonadotropine şi, adeseori, dezvoltare psihică insuficientă. Pe baza studiilor cromozomiale, sindromul a fost împărţit în 3 grupe: aproximativ jumătate din cazuri au un sex cromatinian feminin, cu disgenezie a tubilor seminiferi. Celelalte 2 grupe au sex cromatinian masculin. Producerea acestui sindrom se explică printr-o insuficientă separare a cromozomului X în timpul diviziunii, încît după diviziune o celulă conţine cromozomi sexuali 2X, iar cealaltă niciunul.

Dacă aceasta din urmă este fertilizată de un spermatozoid X, rezultatul este un nou sindrom — *sindromul Turner* (OX), cu un cromozom sexual X, pentru că cel OY este letal. În sindromul Turner se naşte o fetiţă incomplet dezvoltată, cu amenoree primară şi cu absenţa caracterelor sexuale secundare.

Scanned with OKEN Scanner

12.2.2. MODIFICĂRILE ATROFICE REGRESIVE ALE TESTICULULUI

Atrofia testiculară poate apare în febra prelungită, caşexie, avitaminoză, ciroză hepatică, insuficienţă tiroidiană, medicaţie estrogenică pentru carcinom de prostată, boli hipofizare şi hipotalamice. Atrofia testiculară poate surveni şi în inflamaţiile testicului, ca stadiu final, indiferent de etiologie şi după iradieri. Consecinţa acestei atrofii este sterilitatea (fig. 541).

12.2.3. INFLAMAŢIILE TESTICULULUI ŞI EPIDIDIMULUI

Toate inflamaţiile interesează cu predilecţie epididimul, numai sifilisul se localizează mai întîi la testicul, inflamînd în mod secundar epididimul. În felul acesta se produc epididimite şi, respectiv, orchite.

Epididimitele şi orchitele acute nespecifice sînt legate de obicei de infecţiile tractului urinar şi mai rar de cele de la distanţă şi însămînţate aici pe cale hematogenă. În aceste inflamaţii sînt prezente caracterele cunoscute ale unei inflamaţii acute: congestie, edem, focare abcedate sau interesarea flegmonoasă a întregului epididim, care apoi se extinde la testicul. Oricare dintre inflamaţiile acute se poate croniciza cu cicatrici fibrozante ce duc la sterilitate, cu păstrarea componentei endocrine, deci a activităţii sexuale, deoarece celulele Leydig regenerează uşor. Mai frecvente sînt cele gonococice şi complicaţia orchitică din parotidita epidemică.

Epididimita gonococică se constituie prin extinderea infecţiei de la uretra posterioară la prostată, veziculele seminale şi, în fine, la epididim. Aspectul *macro-* şi *microscopic* nu se deosebeşte de cel descris. Prezenţa unui mare număr de plasmocite în infiltratul inflamator poate orienta diagnosticul spre etiologia gonococică. În cazurile neglijate, infecţia ajunge şi la testicul sub forma unei orchite nesupurate.

Inflamaţiile specifice se localizează destul de des în gonadele sexului masculin.

Tuberculoza genitală este secundară unei tuberculoze pulmonare sau renale şi debutează aproape întotdeauna la epididim şi numai secundar se localizează la testicul. Poate coexista cu tuberculoza prostatei şi a veziculelor seminale. Leziunile tuberculoase pot fi nodulare, care dacă confluează produc mase cazeoase mari cu distrugerea arhitecturii epididimale. Extinderea bolii la testicul se face prin contiguitate, în special în zonele învecinate epididimului, sau pe cale limfatică. Leziunile necrotice se pot fibroza sau calcifica. Rareori se produc leziuni exudative tuberculoase, la nivelul vaginalei testiculare şi, la fel de rar, o tuberculoză secundară a pielii scrotului.

Sifilisul lezează mai întîi testiculul, deseori rămînînd localizat aici. Se poate manifesta sub formă de gome unice sau multiple, sau sub formă interstiţială difuză. Ambele forme pot fi întîlnite atît în sifilisul terţiar dobîndit, cît şi în cel congenital.

Mai există o formă de orchită, numită *granulomatoasă*, care pune probleme de diagnostic diferenţial cu tuberculoza. Această orchită simulează, *microscopic*, tuberculoza, dar se crede că este produsă de fracţiunile lipidice ale spermatozoizilor ajunşi în interstiţiu, după traumatisme. O leziune similară poate apare şi în epididim, cu numele de *granulom spermatic*.

Scanned with OKEN Scanner

12.2.4. TUMORILE TESTICULULUI

Ca în toate localizările, tumorile testiculului pot fi **benigne** și **maligne**, iar ultimele *primitive* sau *metastatice*. Majoritatea autorilor cred că nici una dintre tumorile testiculului nu poate fi considerată cu siguranță benignă, indiferent de aspectul *microscopic*. Tumorile testiculare pot lua naștere din stroma conjunctivo-vasculară, din celulele endocrine Sertoli și Leydig și, tumori derivate din celulele germinale ale testiculului.

Tumorile derivate din componenta conjunctivo-vasculară sînt mai rare și au structura tumorilor mezenchimale obișnuite: *fibrom, lipom* ș.a.

Tumorile derivate din celulele endocrine ale testiculului sînt de natură *mezenchimală primitivă*, care, la sexul feminin, dau naștere celulelor tecale, celor de granuloasă și luteinice. Originea embriologică comună a acestor celule la ambele sexe explică apariția unor tumori „ale unui sex" la sexul opus. Astfel, la testicul se pot găsi *tumori cu celule Sertoli sau Leydig* și *tumori tecale, de granuloasă* etc., *de ordin feminin*. Clinic, apar modificări sexuale secundare în funcție de hormonul secretat în exces de tumoare.

Tumorile derivate din celulele germinale ale testiculului. Din acest grup fac parte *seminomul* și *grupul unor tumori teratoide*. Criptorhidismul, traumatismele, episoadele orhitice și anumite influențe hormonale sînt puse în legătură cu geneza seminomului, care constituie aproximativ 40% din tumorile testiculare, fiind sensibil la iradiere chiar în cazurile cu metastaze (fig. 542 și 543). Seminomul este descris la capitolul carcinoamelor de tip special din partea generală.

Din **grupul tumorilor teratoide** face parte *carcinomul embrional, coriocarcinomul, teratomul* și *teratocarcinomul*.

Carcinomul embrional ocupă locul al treilea ca frecvență. *Macroscopic* este una dintre cele mai mici tumori care apar la testicul, dar căruia îi modifică forma, avînd tendința să invadeze capsula și epididimul. Are o culoare cenușie-roșietică cu zone de necroză și hemoragie și o consistență moale, fiind rareori chistică. *Microscopic* este formată din celule carcinomatoase mari cu citoplasmă amfofilă cu margini greu vizibile și cu nuclei bazofili mari, cu numeroase mitoze. Celulele se așează sub formă glandulară, tubulară, papilară sau de placarde. Stroma, slab prezentată, poate lua aspect sarcomatos.

Coriocarcinomul, testicular este mai rar, dar foarte malign. Este descris la capitolul carcinoamelor de tip special în partea generală.

Teratoamele și teratocarcinoamele sînt tumori testiculare cu arii de diferențiere histioidă și organoidă, asemănătoare țesuturilor adulte, ca: fibre musculare, cartilaj, os, grupuri de celule pavimentoase, glandă tiroidă, epiteliu bronșic, fragmente de perete intestinal, substanță cerebrală etc. Tumorile fără elemente histologice maligne sînt numite teratoame, iar cele cu țesuturi canceroase, teratoame maligne, fiind mai des teratocarcinoame. Rareori este întîlnită transformarea sarcomatoasă a teratoamelor. Clinica arată că uneori teratoamele copiilor considerate benigne pot evolua cu surprize de metastazare.

Tumorile adenomatoide sînt tumori situate în epididim denumite, pe rînd: *mezotelioame, limfangioame, adenomioame* etc. Se crede că iau naștere din vestigiile mülleriene.

Scanned with OKEN Scanner

12.2.5. PATOLOGIA TUNICII VAGINALE TESTICULARE

Hidrocelul este acumularea unei colecții seroase între foițele vaginale în cursul edemelor generalizate cardiace sau renale. Dacă se suprainfectează poate deveni purulent.

Acumularea sîngelui în vaginală se numește **hematocel**, iar a limfei, **chilocel**. Primul apare în traumatisme, torsiunea testicululuí, diateze hemoragipare și tumori testiculare, iar chilocelul în elefantiază.

Fără vreo legătură cu leziunile vaginalei, amintim două entități: *spermatocelul* și *varicocelul*. Primul constă din mici dilatări chistice umplute cu spermă sau cu sînge, înșirate pe traiectul unor ducte epididimale. Varicocelul este o dilatare varicoasă a uneia din venele cordonului spermatic.

12.3. PATOLOGIA PROSTATEI

12.3.1. INFLAMAȚIILE PROSTATEI

Inflamațiile prostatei se numesc prostatite și sînt *nespecifice* și *specifice*, cu evoluție *acută* și *cronică*.

Prostatita acută nespecifică este mai des purulentă, infecția producîndu-se din aproape în aproape sau pe cale limfatică și hematogenă. Prostata este mărită în volum, moale, spongioasă. *Microscopic*, pe fondul de congestie și edem, caracteristice proceselor inflamatorii acute, se poate realiza tabloul unei inflamații catarale sau purulente sub formă de abcese sau de flegmon al prostatei. Poate evolua spre vindecare sau spre cronicizare cu fibroză cicatriceală ce obstruează ductele excretoare.

Prostatita cronică nespecifică. Aproximativ 70% dintre bărbații peste 50 de ani necropsiați, prezintă infiltrate limfoidale în interstițiile glandei (fig. 544). Desigur, termenul de prostatită cronică trebuie să se refere însă la acele cazuri în care există infiltrate mononucleare asociate cu distrucții tisulare micropurulente și proliferare fibro-cicatriceală.

Prostatitele cronice specifice sînt mai des **tuberculoase**, fiind consecutive tuberculozei altor segmente ale tractului genito-urinar: rinichi, vezică, epididim, sau uneia venită de la distanță pe cale hematogenă. Prostata este mărită în volum și presărată cu noduli cazeoși, gălbui. Alteori, leziunile sînt greu de descoperit.

Fără a avea relație cu tuberculoza, dar care pune grele probleme de diagnostic diferențial este **prostatita granulomatoasă nespecifică**. Este interpretată ca o reacție granulomatoasă de corp străin indusă de trecerea în interstițiu a secrețiilor prostatice. Deseori, în granulom pot fi văzute fragmente de corpi amilacei. Infiltratul inflamator este alcătuit din macrofage și celule gigante de tip Langhans.

Inflamația *sifilitică* și *micotică*, cum ar fi *blastomicoza* și *coccidiomicoza* sînt mai rar întîlnite la prostată.

Scanned with OKEN Scanner

12.3.2. TUMORILE PROSTATEI

Hipertrofia, hiperplazia benignă, adenomul periuretral numit și **adenofibromiom chistico-papilifer** al prostatei este o **tumoare benignă**, foarte frecventă după vîrsta de 50 de ani. Există o relație între modificările prostatei și secreția scăzută de testosteron, urmată de o creștere relativă a secreției de estrogeni de tip suprarenalian la bărbații de vîrstă înaintată.

Morfofuncțional, prostatei i se pot descrie două zone: prostata internă sau periuretrală, ținută sub dependența hormonilor estrogeni și androgeni, și prostata subcapsulară, sensibilă la androgeni. Cînd scade secreția de testosteron, prostata subcapsulară se atrofiază, iar cea periuretrală de sub influența estrogenilor în exces și scăpată de sub controlul androgenilor proliferează sub formă de noduli.

Prostata, care normal cîntărește 20 de gr, se mărește în volum, atingînd 60—100 și chiar 800 gr. Suprafața glandei se poate deforma, din cauza nodulilor periuretrali, care împing și comprimă zona subcapsulară în mod neuniform. Pe secțiunea glandei se pot urmări formațiunile nodulare de mărimi diferite, alb-roz și de consistență crescută (fig. 545).

Aspectul *microscopic* al tumorii este foarte variat. Glandele se dilată chistic, fiind tapetate cu un singur strat de celule cilindrice, înalte sau cuboidale, așezate pe membrana bazală intactă. Spre interiorul formațiunilor chistice sînt proiectate papile cu o stromă conjunctivo-vasculară, tapetată de un epiteliu unistratificat, asemănător celui descris mai sus. În lumen, se găsesc secreții prostatice coagulate (fig. 546). Proliferarea conjunctivo-leiomusculară, concomitentă celei glandulare, poate avea grade variate, justificînd uneori denumirea de hiperplazie fibromatoasă sau leiomiomatoasă a prostatei. Aceste variante ale tabloului histologic sînt fără semnificație clinică. Componentele mezenchimatoase pot fi infiltrate cu celule limfoidale iar, alteori, se pot produce modificări secundare ca: suprainfecția, necroza, hemoragia și metaplazia pavimentoasă a epiteliului cilindric, mai ales în preajma zonelor de necroză.

Hipertrofierea prostatei produce compresiuni asupra uretrei cu împiedicarea scurgerii urinii. Rezultatul este o retenție urinară care poate favoriza producerea hidroureterului și a hidronefrozei. Mai importante sînt complicațiile infecțioase ca: cistite, pielite și pielonefrite. Acestea din urmă sînt cauzele frecvente de moarte ale acestor bolnavi.

Tumorile maligne: *carcinomul prostatei* este una dintre cele mai frecvente tumori maligne ale bărbatului (10—20%). Tumoarea se prezintă sub două forme biologice, mai des fiind un cancer latent descoperit întîmplător la autopsie sau în piesele de rezecție, pentru o hiperplazie benignă. Într-un număr mult mai mic de cazuri, cancerul este manifest clinic, cu infiltrarea regiunilor învecinate și cu posibilitatea metastazării. Cancerul prostatei este considerat hormono-dependent. Prostata cu cancer este mai dură și albgălbuie. *Microscopic*, are structură de adenocarcinom cu grade variate de diferențiere (fig. 547, 548, 549). Există și forme microscopice de carcinom nediferențiat, așezat sub formă de placarde. Metastazează frecvent în oasele coloanei vertebrale și ale bazinului. Metastazele prind limfoganglionii și plămînii. Nu există deosebiri microscopice între formele latente și cele manifeste clinic.

Sarcoamele prostatei sînt foarte rare. Se descriu: *rabdomiosarcoame, leiomiosarcoame, fibrosarcoame, limfo-* și *angiosarcoame.*

Scanned with OKEN Scanner

13. PATOLOGIA APARATULUI GENITAL FEMININ

M. Morar şi P. Florescu

13.1. MALFORMAŢIILE

La nivelul **vulvei** pot apare: *himenul imperforat,* care devine manifest odată cu menarha, cînd sîngele menstrual se acumulează în vagin, producînd un *hematocolpos*. Dacă sîngele inundă şi cavitatea uterină se produce o *hematometrie,* iar cînd ajunge în tube poartă denumirea de *hematosalpinge*. Sîngele poate invada chiar peritoneul înlesnind instalarea unei *peritonite,* dacă se suprapune şi o infecţie. Organizarea conjunctivă a sîngelui în salpinge poate duce la *obliterare* urmată de sterilitate.

Duplicaţia vulvei este rară şi aproape totdeauna se asociază cu un vagin şi cu uter dublu. *Hipoplazia vulvei* este secundară insuficienţei ovariene sau hipofizare şi se asociază şi cu hipoplazia celorlalte segmente ale aparatului genital.

Vaginul poate să prezinte: *atrezie, aplazie, vagin dublu septat* etc.

Cervixul uterin prezintă rareori anomalii congenitale de tipul *hipoplaziei, duplicării, stenozei* şi *atreziei.*

Corpul uterin poate fi *hipoplazic* şi adeseori se asociază cu hipoplazia celorlalte segmente. În funcţie de gradul insuficienţei de fuziune a ductelor mülleriene se mai cunosc: *uterul septat, bicorn* cu un singur col (fig. 550), bicorn cu două coluri, *unicorn* etc. Există şi anomalii de poziţie de tipul *ante-* sau *retroversiei,* sau *ante-* şi *retroflexiei,* dar acestea sînt mai des cîştigate.

Trompele uterine pot prezenta *agenezie* unilaterală sau bilaterală, *stenoze, atrezii, trompe supranumerare* etc.

Ovarele pot *lipsi* unilateral sau bilateral, rareori putînd exista ovare *supranumerare*. Mai des sînt prezente *tumorile teratoide.*

Aspectele de intersexualitate pot apare congenital şi la sexul feminin şi au fost discutate la capitolul malformaţiilor aparatului genital masculin.

Endometrioza constă din prezenţa ectopică a unor porţiuni de endometru funcţional în afara endometrului, cum ar fi: *în ovar, în ligamentele uterosacrate, în septul rectovaginal, în apendice* (fig. 551, 552) *intestin* ş.a. În timpul menstrei, endometrul ectopic poate sîngera producînd hemoragii digestive ş.a., care pun probleme de diagnostic diferenţial.

13.2. INFLAMAŢIILE TRACTULUI GENITAL FEMININ

Cu excepţia cîtorva boli cantonate strict la nivelul unui singur segment, inflamaţiile aparatului genital feminin tind să se răspîndească în întreg tractul genital, încît este motivat conceptul clinic de boală inflamatorie pelviană. Fiind procese morfodinamice, boala poate fi surprinsă în perioada *acută, subacută* şi *cronică*. Cele mai importante in-

Scanned with OKEN Scanner

flamații ale tractului genital sînt *gonococice, puerperale* și *tuberculoase*. Inflamațiile pot interesa numai unele straturi ale uterului cum sînt *endometritele, miometritele, parametritele* sau *metritele* cînd sînt interesate toate straturile. Inflamația celorlalte segmente poartă denumirea segmentului, plus sufixul -ită, iar coafectarea simultană a trompei, a salpingitei cu a ovarului, deci cu o *ooforită* sau *ovarită*, constituie o *anexită*.

13.2.1. INFLAMAȚIA GONOCOCICĂ

Debutează printr-un focar localizat în tractul genital inferior: vulvovaginită, uretrită, endocervicită. După 3—10 zile de la inoculare apar modificări inflamatorii purulente nespecifice, de culoare galben-verzuie. Inflamația este cantonată în mucoasa superficială. Numai arareori se dezvoltă microabcese în straturile profunde. Frotiurile din exudat pun în evidență gonococi și numeroase celule plasmocitare. Cînd terapia este promptă, infecția retrocedează și nu mai afectează segmentele superioare, în caz contrar, infecția se răspîndește din aproape în aproape la endometru, într-un grad mai redus și, mai intens și des, la salpinge. *Acesta* devine hiperemic și acoperit cu fibrină, iar în lumen se găsește mult puroi, care poate destinde organul mai ales spre fimbrii. *Microscopic*, atrage atenția afectarea mucoasei respectînd tunica musculară a salpingelui. În evoluție poate fi prins ovarul sau structurile învecinate, *ooforită* și *perioforită*, după cum se pot dezvolta abcese pelviene sau chiar o *peritonită gonococică*. Inflamația din salpinge are tendință la cronicizare și în urma autosterilizării, poate apare un *hidrosalpinx*, adică un *salpinge destins* de un lichid clar, aseptic. Proliferarea țesutului conjunctiv cicatricial creează aderențe fibroase în lumen cu consecințe de sterilitate sau de favorizare a producerii sarcinii ectopice.

13.2.2. FEBRA PUERPERALĂ

Este starea septică a organismului care are focarul inflamator în uter. Infecția uterului își face prezența după nașteri în condiții septice etc. Agenții etiologici cei mai frecvenți sînt streptococul, stafilococul, clostridium welchii și micozele. Spre deosebire de gonococie, unde răspîndirea infecției se face la suprafața mucoasei, în febra puerperală infiltratul inflamator interesează toate straturile uterului cu extinderea extrauterină într-o celulită pelviană, uneori chiar cu formare de abcese. Pe calea limfaticelor și a sinusurilor venoase, care adeseori se trombozează, infecția ajunge la celelalte segmente ale tractului genital, producînd *perisalpingite, perioforite* și, apoi, pe cale hematogenă se generalizează în sensul unei septicemii sau a unei septicopiemii. Uterul este mărit în volum, cu pereții îngroșați difuz și de culoare brună-cenușie (fig. 553). *Microscopic*, se constată o inflamație purulentă difuză, cu zone extinse de necroză.

Scanned with OKEN Scanner

13.2.3. TUBERCULOZA APARATULUI GENITAL FEMININ

De cele mai multe ori, **tuberculoza genitală** este secundară unui focar pulmonar etc. Calea de propagare este hematogenă și, mai rar, se extinde de la un segment la altul.

Localizarea cea mai frecventă este la nivelul *salpingelui*, fiind *uni-* sau *bilaterală*. Trompele se tumefiază și pe suprafața lor apar mici noduli alb-gălbui. Este forma miliară. Prin unirea și cazeificarea nodulilor, țesuturile tubare se transformă în cazeum care destinde salpingele, în forma de piosalpinx tuberculos. Cazeumul poate ieși din trompe și se colectează în fundul de sac Douglas. Salpingita tuberculoasă poate lua aspecte de hidrosalpinx, hematosalpinx, piosalpinx sau de abces rece tubar. *Microscopic*, diagnosticul este ușor de precizat în prezența foliculilor giganto-epitelioizi (fig. 554). Cicatricile fibrozante pot duce la sterilitate secundară, după cum pot rezulta și aderențe cu organele vecine ca: vezica, rectul, ansele intestinale, epiploonul etc.

Tuberculoza ovarului modifică organul în zone cazeoase sau piocazeoase tuberculoase.

Localizarea *uterină a tuberculozei* se face în aproape jumătate din cazurile de tuberculoză genitală feminină. Propagarea se face pe cale canaliculară sau limfatică, de la o salpingită tuberculoasă. Diseminarea pe cale hematogenă cu prinderea endometrului și cruțarea salpingelui este mai rară. *Macroscopic* apare sub formă de noduli miliari, noduli mari exulcerați și, leziuni vegetante, confundabile, pînă la un punct, cu un neoplasm. *Microscopic* se precizează diagnosticul, cînd leziunea este situată în stratul profund al endometrului. Infecția tuberculoasă ajunge la nivelul miometrului prin extindere de la focarele endometriale sub formă de leziuni nodulare, cazeoase, care pot conflua pentru a da abcesul rece intramural. Pentru diagnosticul bioptic al tuberculozei endometriale, recoltarea trebuie făcută după menstruație, cînd stratul profund al endometrului rămîne descoperit (fig. 555).

Localizarea *vaginală* a tuberculozei este rară și se prezintă sub formă ulcerativă și mai rar proliferativă.

13.2.4. ALTE INFLAMAȚII

La nivelul **vulvei**, se mai pot întîlni: *șancrul dur sifilitic, șancrul moale, limfogranulomatoza inghinală subacută Nicholas-Favre, eczeme* etc.

În **vagin** se întîlnesc inflamații microbiene banale și de natură parazitară, cum este cea trichomoniazică și, apoi, cele micotice, cum este cea moniliazică. *Macroscopic*, mucoasa vaginală cervicală este roșie-strălucitoare, iar *microscopic* se constată o inflamație catarală purulentă. Aceasta se poate extinde la perineu, uretră, vezică urinară etc.

La nivelul **cervixului**, inflamațiile sînt foarte frecvente, practic sînt prezente la orice multipară. Leziunile pot fi limitate în jurul orificiului extern al colului uterin, producînd o *exocervicită*, sau pot interesa și mucoasa din endocervix, dînd o *endocervicită*. Modificările acute sînt mai rar surprinse, mai frecvent fiind decelate modificările din *cervicita cronică*. În forma sa cea mai simplă, apare ca o ușoară înroșire, tumefiere și granularitate limitată la orificiul extern al cervixului. De aici se extinde producînd un inel larg de mucoasă inflamată. Treptat apar ulcerații superficiale neregulate în jurul orificiului extern, denumite eroziuni. În cazurile avansate, procesul inflamator proliferativ, repa-

Scanned with OKEN Scanner

rator, creează un țesut de granulație ce cauzează o nodularitate neregulată, friabilă și totodată distorsiunea exocervixului, încît confuzia cu un neoplasm este foarte ușoară. Uneori, datorită distorsiunii, mucoasa endocervicală poate hernia sub formă de *ectropion*.

Microscopic, se găsește un infiltrat inflamator predominant mononuclear situat superficial subiacent mucoasei cervicale. *Mucoasa pavimentoasă* din porțiunea vaginală a colului se descuamează și denudează musculatura colului. În următorul stadiu regenerează, fie epiteliul pavimentos de acoperire, fie cel cilindric din canalul cervical. Cînd regenerează cel cilindric, care este impropriu regiunii, acesta avînd mare putere de regenerare, pătrunde în musculatura colului unde formează glande tapetate cu epiteliu cilindric pe lîngă glandele proprii strangulate și constituie cervicita erozivă glandulară (fig. 556). Dacă o parte din glande se dilată chistic ele proemină la suprafața colului și se numesc ouăle lui Naboth. În cele din urmă, epiteliul cilindric este înlocuit cu cel pavimentos prin proliferarea acestuia de la periferia leziunii sau prin metaplazia epiteliului cilindric în pavimentos. Această metaplazie poate afecta și epiteliul glandelor incluse în musculatura colului. În felul acesta, cervicita erozivă glandulară se poate vindeca. În cursul evoluției poate prolifera țesut de granulație cu aspect pseudotumoral, care se confundă ușor cu un cancer al colului. Sînt cazuri cu un puternic infiltrat limfoidal, cu dispoziție foliculară și chiar cu centri germinativi, constituind *cervicita foliculară*. Aspectul major al bolii vizează posibilitatea malignizării în circa 15% a cazurilor persistente de cervicită cronică (fig. 557, 558).

La nivelul **corpului uterin** se descrie și *piometria* care constă din acumularea unui exsudat purulent sau necrotic în cavitatea uterină, cauzată, cel mai frecvent, de o stenoză a canalului cervical, în urma unui carcinom.

În **salpinge** se descriu și *salpingitele granulomatoase* (fig. 559, 560), cu focare, în care se găsesc chiar celule gigante sincițiale. Mai importantă este *salpingita xantomatoasă*, în care celulele granulomului sînt în mare parte încărcate cu lipoizi. Acest tip de salpingită se produce după salpingografiile cu lipiodol.

13.3. MODIFICĂRILE DISHORMONALE ALE ENDOMETRULUI

Atît în perioada fertilității, cît și după menopauză se pot produce o serie de dezechilibre hormonale cu expresie morfologică asupra endometrului. Manifestarea clinică cea mai comună este *metroragia*, iar tratamentul este curetajul endometrului uterin. Cunoscîndu-se ziua ciclului menstrual în care s-a efectuat curetajul se poate stabili microscopic tipul de dishormonoză care a generat metroragia. Astfel, un *exces estrogenic absolut* sau *relativ* duce la constituirea unor modificări morfopatologice cunoscute sub denumirea de **hiperplazie glandulochistică a endometrului.** Un asemenea dezechilibru hormonal apare, de obicei, după menopauză, dar și înainte, în stări cum ar fi: persistența chistelor foliculare, sindromul Stein—Leventhal, hiperestrinismul ce însoțește tumorile funcționale de granuloasă-teacă ale ovarului, în caz de hiperfuncție a glandei suprarenale și în administrările îndelungate de estrogeni.

Scanned with OKEN Scanner

Macroscopic, endometrul este îngroşat, catifelat, de culoare palid-cenuşie. Suprafaţa lui poate fi uşor granulată datorită dilatării chistice a glandelor endometriale (fig. 561). *Microscopic*, caracterul dominant este reprezentat de abundenţă neobişnuită de glande, constituind faza de *hiperplazie glandulară* (fig. 562, 563). Cînd o parte din glande sînt dilatate chistic, se schimbă denumirea în *hiperplazie glandulo-chistică* (fig. 564, 565), încît uneori pot deveni vizibile cu ochiul liber. Aceste glande sînt tapetate de celule epiteliale înalte, cilindrice, de obicei nesecretorii. Rareori, apar proeminenţe papilare spre lumenul chistelor. Stroma dintre chiste este alcătuită din celule foarte bazofile, cu citoplasma săracă, foarte dens dispuse. Caracteristică este prezenţa a numeroase vase sinusoidale, stromale, cu perete subţire, constituind sursa sîngerării în această boală. Această formă poate evolua spre o altă entitate, relativ recent recunoscută, descrisă de Hertig-Sommers, *hiperplazia adenomatoasă a endometrului* (fig. 566). Deşi în producerea ei este incriminat hiperfoliculinismul, se pare că aici este o hiperfuncţie hipofizară de gonadotropine ce stimulează prelungit ovarul şi, prin aceasta, endometrul. Multe din pacientele cu această boală vor dezvolta în timp un carcinom endometrial. Atît *macroscopic*, cît şi *microscopic*, imaginile întîlnite sînt asemănătoare cu cele descrise în hiperplazia glandulo-chistică. Deosebirile se referă la dispoziţia şi morfologia unora dintre glande, care ajung uneori „perete în perete". Se formează proiecţii papilare spre lumene, alături de digitaţii neregulate orientate spre stroma din vecinătate. Celulele epiteliale sînt cubice sau cilindrice şi uşor hipercromatice. Nucleii au forme şi mărimi variate, putînd fi prezente mitoze. Acest tablou histopatologic face trecerea spre adenocarcinomul endometrial şi a fost denumit de unii autori *adenocarcinom „in situ"*.

Sîngerări neregulate se pot produce clinic şi cînd predomină *secreţia progesteronului*. Aspectele histopatologice nu sînt aşa de patognomonice ca în hiperfoliculinemie. De fapt, endometrul prezintă aspecte în mozaic, cu papile în lumenul glandelor şi cu predecidualizarea chorionului dintre glande.

În afară de hiperplazia glandulară discrinică, endometrul prezintă şi alte modificări morfoclinice legate de menopauză sau de unele stări patologice din cursul vieţii reproductive cu lipsa funcţiei ovariene, uneori datorită hipopituitarismului. O astfel de modificare este **atrofia endometrului.** *Macroscopic*, endometrul este lăţit, subţire, lucios şi de culoare cenuşie-roşcată. *Microscopic*, se observă o stromă endometrială compactă, conţinînd glande restante nesecretorii, simple, tubulare. Uneori glandele sînt dilatate chistic, realizîndu-se atrofia senilă chistică. Endometrul este alcătuit doar din stratul bazal foarte subţire, fiind format din arii mici de stromă endometrială cu cîteva glande. Totul este acoperit de un strat de celule cuboidale ce reprezintă epiteliul de suprafaţă. Acest aspect poate sugera o endocrinopatie cu sîngerări neregulate.

Un capitol nou se conturează astăzi în urma folosirii pe scară tot mai largă a *contraceptivelor orale*. Acestea produc *modificări la nivelul endometrului dificil de clasificat*. Cel mai obişnuit aspect este cel de glande mici, inactive, cu lumen îngust, tapetate de celule mici, cuboidale, într-o stromă al cărei aspect poate fi cel predecidual sau predecidual regresat. În stromă se găsesc vase mari cu peretele subţiat.

Scanned with OKEN Scanner

13.4. TUMORILE TRACTULUI GENITAL FEMININ

13.4.1. TUMORILE VULVEI ŞI VAGINULUI

Tumorile benigne *epiteliale* sînt reprezentate mai des prin *papilom* şi prin varianta sa, *condiloamele acuminate*.

Tumorile benigne mezenchimatoase sînt extrem de rare. Au fost descrise: *fibroame, lipoame, hemangioame, limfangioame* ş.a. În vagin apar şi *chiste dermoide* şi *mixoame*.

Tumorile maligne sînt *carcinoame* şi *sarcoame*. *Carcinomul* **vulvei** reprezintă 3%, iar ale **vaginului** 0,5% din tumorile maligne ale femeii. Survine, de obicei, după 60 de ani. Aspectul *macroscopic* este al unei tumori vegetante, care, în evoluţie, se ulcerează. *Microscopic*, este aproape totdeauna un carcinom pavimentos spinocelular cu o bună diferenţiere, formînd perle epiteliale. Metastazează destul de rapid în ganglionii regionali, iar, mai tîrziu, în ficat, plămîni şi în alte organe interne. Rar apar la vulvă şi carcinoame bazocelulare, adenocarcinoame şi tumori de glande sudoripare. Tot atît de rară este şi *boala lui Bowen* şi *Paget*, fără particularităţi în această localizare.

Sarcoamele vulvare sînt rare, majoritatea (60%) apărînd în labiile mari. S-au descris *fibrosarcoame, liposarcoame, rabdomiosarcoame* etc.

Melanomul malign al vulvei sau *vaginului* este o tumoare rară, care se pare că-şi are originea în formaţiuni nevice preexistente. Nu prezintă particularităţi morfoclinice în această localizare.

Metastazele vulvare sînt rare şi provin îndeosebi de la tumorile maligne ale tractului genital.

13.4.2. TUMORILE COLULUI UTERIN

Aproximativ 95% din patologia tumorală a colului uterin este reprezentată de *polipii cervicali* şi de *carcinomul cervixului*.

Tumorile benigne. *Polipii* sînt formaţiuni tumorale benigne extrem de frecvente, fiind prezenţi la aproximativ 2—5% dintre femei. Unici sau multipli, polipii sînt foarte variaţi ca formă şi mărime. Cei mai mulţi sînt localizaţi în canalul endocervical şi proemină prin orificiul extern al colului putînd fi observaţi cu ocazia examenului ginecologic (fig. 567). *Macroscopic* se prezintă sub forma unor mase de consistenţă moale, de culoare roz-cenuşie, uneori ulcerate. Dimensiunile pot ajunge pînă la 2 cm sau chiar mai mult, formaţiunea fiind mai mult sau mai puţin sesilă.

Microscopic, se caracterizează prin prezenţa unui ţesut conjunctivo-vascular lax, ce conţine ocazional glande. Suprafaţa este acoperită de un epiteliu cilindric asemănător celui endocervical. De obicei, stroma polipilor este inflamată. Există o serie de variante structurale, în funcţie de structura microscopică: cînd glandele sînt foarte numeroase şi stroma este formată din chorion de tip endometrial, sînt *polipi glandulari*, cînd structura este reprezentată de un ţesut conjunctiv, este numit *fibromatos*, iar cînd are vase stromale dilatate, este un *polip angiomatos*. În unele cazuri, formaţiunea „polipoasă" este de fapt un fragment de deciduă ce prolabează prin orificiul extern al colului. Prin analogie, dar impropriu, această formaţiune este denumită polip decidual. Polipii se malignizează foarte rar.

Rareori la colul uterin apar *papiloame*. Dintre tumorile benigne mezenchimatoase au fost raportate în

Scanned with OKEN Scanner

această localizare: *leiomiomul, hemangiomul, fibromul* etc.

Carcinomul colului uterin este cea mai frecventă tumoare malignă ce afectează sexul feminin în aria noastră geografică. Într-o proporție de 90—95% din cazuri este un *carcinom pavimentos*, rareori un *adenocarcinom*, în 5—10% din cazuri. Se poate dezvolta la orice vîrstă, dar vîrful incidenței este în jurul celei de 50 de ani. Apare rareori la virgine. Nașterea cu traumatismele ei, inflamațiile cervicale cronice, leucoplazia, sifilisul și mai ales tulburările hormonale, sînt factorii incriminați în favorizarea dezvoltării acestui neoplasm. În majoritatea cazurilor se malignizează epiteliul regiunii de joncțiune dintre epiteliul pavimentos și cel cilindric.

Clinic, un carcinom cervical poate scăpa observației dacă se dezvoltă numai în endocervix. Cea mai mică leziune vizibilă într-un carcinom este o arie granulară, fermă, în apropierea orificiului extern al colului, care sîngerează la traumatisme minore. De obicei, prin pensulare cu iod la nivelul colului, această arie rămîne necolorată constituind testul Schiller pozitiv. Un carcinom cervical poate fi surprins în următoarele forme *macroscopice:* ulcerativ, vegetant (fig. 568, 569) și infiltrativ. În evoluția lor, toate carcinoamele netratate invadează țesuturile înconjurătoare proliferînd spre vagin sau, prin canalul colului, spre cavitatea uterină ori prin infiltrare din aproape în aproape spre organele din micul bazin. Metastazele ganglionare urmează o anumită ordine: în grupele parametriale, paracervicale, sacrat, hipogastric, obturator și iliac extern, iar, mai tîrziu, în grupele iliace comune, inghinal și periaortic. Metastazele la distanță apar tîrziu, de obicei în ficat, plămîn, oase etc.

Necesitățile de a contura o conduită terapeutică, în funcție de evoluția cazului, au dus la elaborarea unei clasificări bazate pe gradul de extindere și de implicare cu vecinătatea, folosită de majoritatea autorilor:

Stadiul 0: intraepitelial sau carcinomul „in situ";

Stadiul I: strict mărginit la cervix;

Stadiul II: infiltrează parametrele, dar nu ajunge la pereții bazinului; poate interesa 2/3 din porțiunea superioară ale vaginului;

Stadiul III: este prins peretele micului bazin, fundul de sac Douglas și treimea inferioară a vaginului;

Stadiul IV: invazia tumorală interesează vezica, rectul, și ajunge în afara bazinului mic, se produc metastaze la distanță.

Examenul *microscopic* evidențiază un *carcinom pavimentos* cu diferite forme de diferențiere. Mai frecvent este *spinocelular* și cel *nediferențiat,* zis și intermediar.

Studiile practice în ultimele decade, cu ajutorul frotiurilor citovaginale colorate prin metoda *Papanicolau,* permit examinarea rapidă a unui mare număr de femei dintr-o populație — screeningul, precum și prin metoda conizației, care constă din excizarea oricărei leziuni suspecte de la nivelul colului uterin. Excizarea se face sub forma unui trunchi de con împrejurul orificiului extern al colului, iar examinarea se face pe secțiuni seriate a întregului material obținut. Prin această metodă se poate surprinde cancerul în faza incipientă, denumită *carcinom pavimentos „in situ", intraepitelial,* sau *carcinom preinvaziv.* Epiteliul pavimentos al acestei forme este morfologic malign, dar neinvaziv, fiind situat exclusiv în grosimea epiteliului de la suprafața cervixului, deci fără depășirea membranei bazale. Nu există caractere macroscopice sigure de identificare a leziunii (fig. 570).

Prin examinările în masă aplicate, s-a observat că acest carcinom „in situ" apare de regulă cu aproximativ 10 ani mai devreme decît

Scanned with OKEN Scanner

carcinomul cervical manifest macroscopic. Nu se știe exact în ce măsură carcinomul „in situ" evoluează spre un carcinom invaziv, dar este sigur că o asemenea evoluție există în cel puțin 20% din cazuri.

Adenocarcinomul colului uterin este mai rar decît carcinomul pavimentos, constituind circa 5% din neoplaziile cervicale. Oncobiologic, se deosebesc prin aceea că adenocarcinomul apare mai des la femeile tinere, uneori chiar sub vîrsta de 20 de ani și că structura microscopică prezintă grade variate de diferențiere, uneori chiar cu celule ce amintesc structura nefrosului embrionar.

Tot la nivelul colului uterin se întîlnesc, mai rar, *leiomiosarcoame, limfoame maligne, ganglioneuroame* și *sarcoame botrioide.*

Metastazele neoplazice în col sînt foarte rare, putînd proveni dintr-un cancer mamar, gastric, intestinal ș.a.

13.4.3. TUMORILE CORPULUI UTERIN

13.4.3.1. TUMORILE BENIGNE

Polipul endometrial este unic sau multiplu, cu mărimi ce variază între 0,3—5 cm. *Microscopic,* stroma este laxă, edematoasă cu glande ce pot fi dilatate chistic. Apare la orice vîrstă, dar este mai frecvent în perioada menopauzei. Polipii deciduali apar în perioada fertilității.

Fibroleiomiomul uterin este cea mai frecventă tumoare benignă a femeii, fiind prezentă la 1 din 4 femei în timpul vieții reproductive. Leiomioamele pure sînt mai rare și se crede că sînt hormonodependente.

Macroscopic, fibroleiomiomul este unic sau multiplu, de mărimi ce variază de la o boabă de porumb la un cap de copil (fig. 571, 572). Are formă rotunjită, net circumscrisă și de consistență dură. Ca așezare, poate proemina în cavitatea uterină, în varianta submucoasă, poate fi cuprins în grosimea miometrului, în varianta intramurală, sau poate fi proeminentă în afara uterului, în cervix, sau în ligamentele uterine, în varianta subseroasă. Pe secțiune are un aspect caracteristic: fascicule de fibre conjunctive de culoare cenușie albicioasă se „învîrtejesc", delimitînd zone în care se află arii leiomiomatoase. Delimitarea netă față de mușchiul uterin înconjurător favorizează operația de enucleere a fibromului. În tumoare pot apare modificări distrofice secundare, cum ar fi arii de necrobioză, de culoare gălbui-roșcată, zone de degenerescență chistică, arii de hialinizare, de calcificare sau de înmuiere mixoidă.

Microscopic, aspectul este foarte caracteristic: fascicule de fibre musculare netede, respectiv fascicule de fibre conjunctive se întretaie în diverse sensuri. Celulele musculare și fibrele conjunctive sînt de tip adult, fără mitoze, iar celulele gigante și anaplazia sînt absente.

Celelalte tumori benigne ca, *fibroame, hemangioame, lipoame, osteoame* ș.a. sînt rare.

13.4.3.2. TUMORILE MALIGNE

Carcinomul endometrial reprezintă a patra localizare ca frecvență la femei, după cel de col uterin, sîn și colon. Survine mai frecvent în decada a 5-a și a 6-a și, uneori chiar înainte de 20 de ani. Nuliparitatea, obezitatea, hipertensiunea și diabetul preced frecvent acest cancer. Există și observații după care se crede că stimularea puternică și îndelungată a endometrului de către estrogeni ar fi cauza malignizării endometrului.

Scanned with OKEN Scanner

Macroscopic, poate crește difuz sau pe o zonă limitată, de obicei pe peretele posterior al uterului (fig. 573). Pe măsură ce evoluează ia înfățișarea unei mase vegetante, ce se poate ulcera, sîngera sau se poate suprainfecta. Tumoarea infiltrează treptat peretele uterin, dar se crede că acest proces este mai lent decît în cazul carcinomului de col uterin. Prin dezvoltarea tumorii, ulcerarea crește în volum, de obicei nu peste volumul normal.

Microscopic, 80% din cazuri sînt *adenocarcinoame* cu diferite grade de diferențiere (fig. 574, 575, 576, 577, 578). Se crede că ar exista o legătură între hiperplazia adenomatoasă atipică și adenocarcinom. În acest sens se poate afirma existența unui *adenocarcinom „in situ"*, asemănător celui de la colul uterin. Transformarea hiperplaziei adenomatoase în adenocarcinom se crede că ar fi de 16—20% din cazuri. Circa 20% din adenocarcinoamele uterine prezintă mase de epiteliu metaplazic pavimentos proliferat tumoral, numindu-se *adenoacantoame* (fig. 579, 580). Carcinomul endometrial metastazează în limfoganglioni, ovare, peritoneu, plămîni, ficat etc.

Sarcoamele uterine sînt rare, reprezentînd 3% din toate tumorile uterine. Aproximativ 50—75% dintre sarcoamele uterine sînt reprezentate de *leiomiosarcoame*. Majoritatea autorilor cred că leiomiosarcomul este o tumoare malignă încă de la debut și nu o malignizare a leiomiomului. *Macroscopic*, poate fi nodular sau difuz. Pe secțiune are culoare rozacee omogenă, deosebindu-se de aspectul fasciculat în vîrtejuri ale fibromiomului. *Microscopic*, sînt prezente caracterele de sarcom: celulele sînt fuziforme, rotunde sau gigante, lipsesc vasele proprii, iar mitozele și atipiile celulare sînt numeroase.

Rareori se pot găsi și alte forme de sarcoame: *sarcomul botrioid, sarcomul stromal endometrial* (fig. 581), *hemangioendoteliosarcomul*, chiar *hemangiopericitomul* etc.

Sarcomul botrioid, apare la orice vîrstă, chiar înainte de 3 ani. Se crede că histogeneza tumorii ar fi în resturile tracturilor mulleriene. *Macroscopic*, tumoarea este albicioasă, rotunjită, polilobată și poate să plonjeze în vagin. Este moale, aproape gelatinoasă și foarte friabilă. Din această cauză este greu de extirpat chirurgical. Structura *microscopică* este variată și variază de la o tumoare la alta. Uneori predomină componenta fibromixomatoasă, alături de celule alungite în care se recunosc striațiunile caracteristice fibrelor musculare striate de rabdomiosarcom. Foarte rar, structura este de condro- sau osteosarcom. În general, la pacientele mai în vîrstă există tendința ca tumoarea să se dezvolte mai degrabă în cervix sau în corpul uterin decît în vagin, iar structura *microscopică* este, în general, mai complexă, adăugîndu-se structuri neoplazice epiteliale ce permit etichetarea de *carcinosarcom*.

La nivelul uterului se pot produce și *tumori metastatice:* de la ovar, organele pelviene, sîn, stomac etc.

13.4.4. TUMORILE SALPINGELUI

Tumorile benigne sînt rare, cum sînt *papiloamele, chistele dermoide, hemangiomul, limfangiomul, leiomiomul, lipomul*, iar dintre **tumorile maligne**, *carcinomul glandular* ori *papilifer* și *diferite tipuri de sarcoame*. *Tumorile metastatice* în salpinge sînt mai frecvente decît cele primitive și survin în neoplasmele ovarului, endometrului ș.a.

Scanned with OKEN Scanner

13.4.5. TUMORILE OVARULUI

La nivelul ovarului apare o mare varietate de tumori benigne sau maligne, *epiteliale* și *mezenchimatoase*, *primitive* sau *metastatice*. Clasificarea acestor tumori este foarte dificilă, noi o considerăm practică clasificarea bazată pe criteriul histogenetic.

13.4.5.1. TUMORILE EPITELIULUI CELOMIC

Epiteliul ce acoperă suprafața ovarului este derivat din epiteliul celomic și are posibilitatea să se diferențieze în celule cilindrice neciliate și ciliate, seroase ș.a. Prin proliferarea tumorală a acestora rezultă o gamă largă de *tumori benigne* și *maligne*, *chistice* sau *solide*.

Chistadenomul papilifer seros și **chistadenocarcinomul papilifer** constituie împreună 30% din tumorile ovariene. Chistadenomul papilifer seros are *structură microscopică benignă*, dar adeseori evoluează infiltrativ ca un cancer, din care cauză este considerat tumoare cu potențial malign sau cu malignitate limitată.

Macroscopic, tumorile au aspect chistic, dimensiunile variind de la un diametru de cîțiva cm la 30—40 cm (fig. 582). Tumorile benigne sînt, de obicei, unilaterale, pe cînd cele maligne sînt destul de frecvent bilaterale. Peretele este neted, lucios, albicios, dar poate prezenta proiecții papilare spre interior, uneori ocupînd în întregime cavitatea. În unele cazuri, papilele se găsesc și pe fața externă a chistului, încît se aseamănă cu o conopidă (fig. 583). Acesta este un indiciu de suspiciune al malignității. În cazul tumorilor maligne, există în grosimea peretelui arii nodulare solide ce depășesc 2—3 cm. Conținutul chistului este seros, dar poate fi modificat hemoragic sau prin suprainfecție.

Microscopic, peretele chistului seros benign este tapetat de un singur strat de celule cubice. Papilele au un ax conjunctivo-vascular fin, pe care se dispun celulele într-un singur strat (fig. 584).

Aspectele microscopice ce sugerează malignitatea sînt dispunerea celulelor pe mai multe straturi și dezordonat în anumite zone, invazia zonei subjacente și a capsulei chistului; formarea de mase epiteliale solide sau chiar aspecte adenocarcinomatoase, în timp ce celulele epiteliale prezintă grade variate de anaplazie (fig. 585).

Chistadenomul papilifer mucos și **chistadenocarcinomul papilifer mucos** reprezintă aproximativ 20% din tumorile ovariene. Variantele maligne sînt rare, cam 3% din toate tumorile ovariene. Se aseamănă *macroscopic* cu varianta seroasă. Survin mai des unilateral, proiecțiile papilare apar mai rar și 10% sînt multiloculare. Conținutul chistului este un fluid mucos. *Microscopic*, celulele sînt înalte, cilindrice, neciliate, cu nucleul dispus bazal și cu secreție de mucus la polul apical (fig. 586). Rareori în peretele chistului se găsesc noduli cu structură de chist dermoid sau tumoare Brenner. Metastazele peritoneale ale acestor tumori dau naștere unei situații clinice denumită *pseudomixom peritoneal* — caracterizată prin umplerea cavității peritoneale printr-un material mucinos asemănător conținutului chistului.

Chistadenofibromul. Ocazional, într-un chistadenom seros poate exista o proliferare mai marcată a stromei fibroase care să justifice denumirea de fibrom. Tumoarea este multiloculară și uneori secretă estrogeni. Se malignizează foarte rar.

Carcinomul solid este o tumoare care ia naștere, de obicei, din chistadenocarcinoame ale căror spații chistice au fost umplute de proliferările epiteliale tumorale. Există totuși și carcinoame solide „de novo“ (fig. 587).

Scanned with OKEN Scanner

Fig. 550. Uter bicorn.

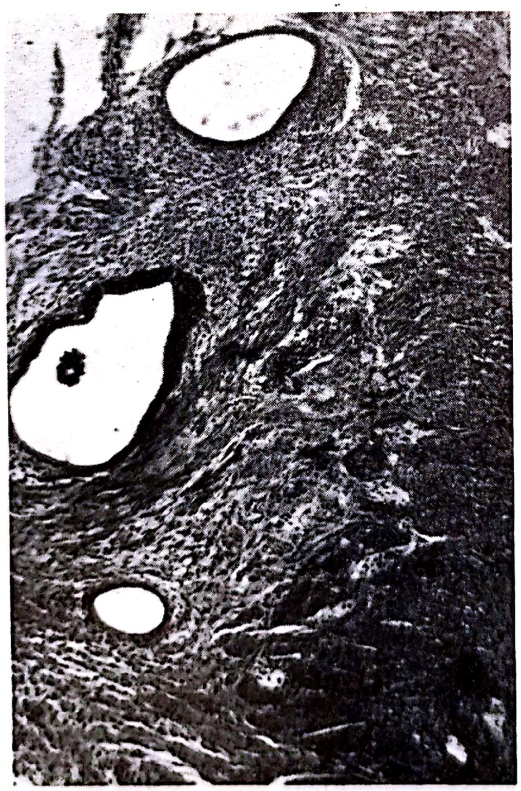

Fig. 551. Endometrioză în peretele apendicelui. 70×.

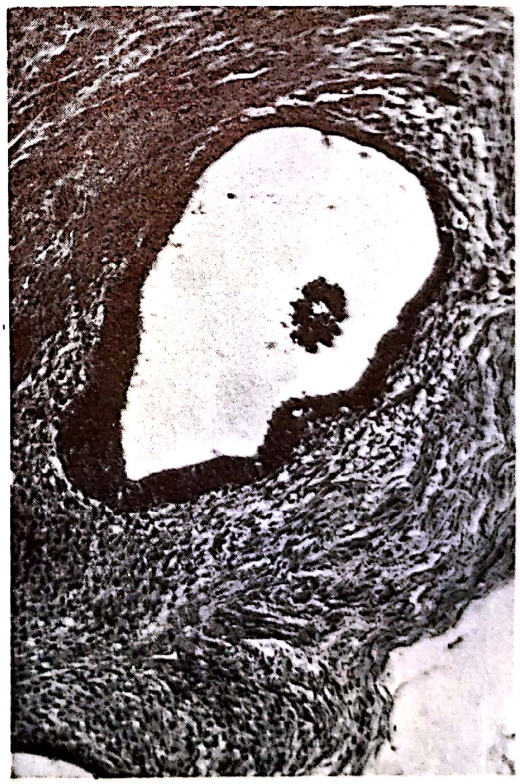

Fig. 552. Detaliu din fig. 551, cu prezența chorionului endometrial. 140×

Scanned with OKEN Scanner

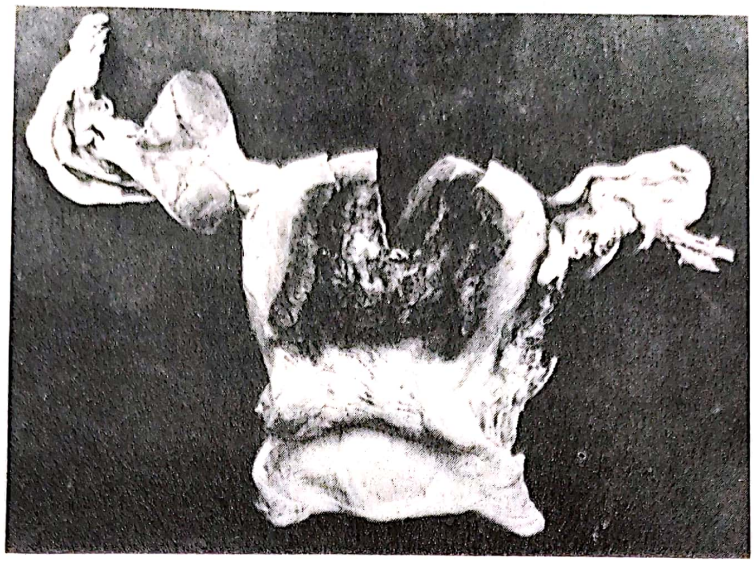

Fig. 553. Uter în febra puerperală : inflamație necrotico-purulentă.

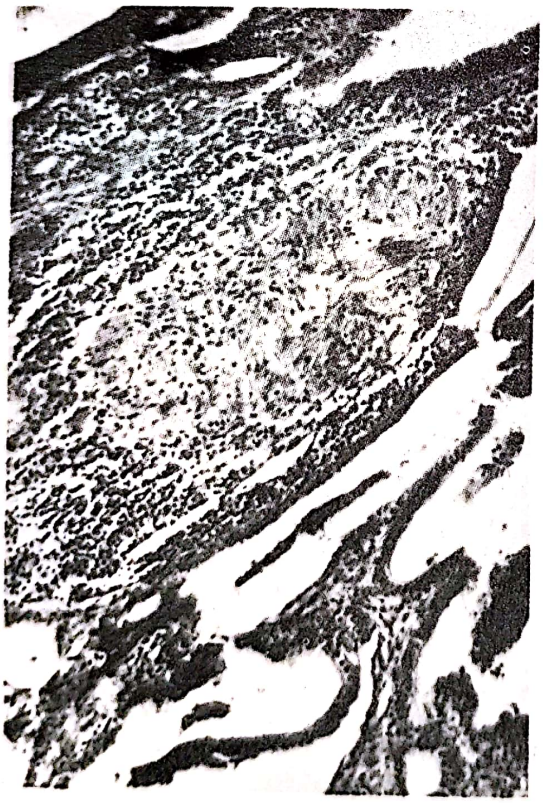

Fig. 554. Salpingită tuberculoasă : nodul tuberculos. 140×.

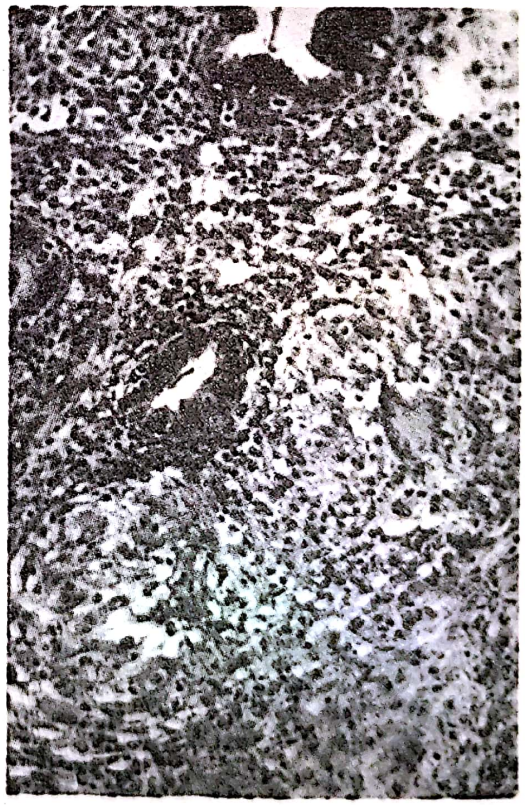

Fig. 555. Endometrită tuberculoasă : noduli tuberculoși. 280×.

Scanned with OKEN Scanner

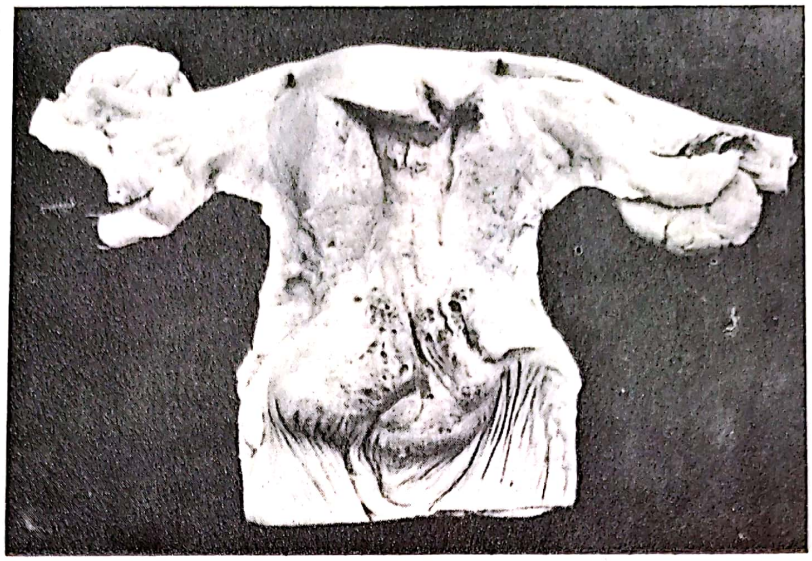

Fig. 556. Cervicită erozivă glandulo-chistică cu ouă Naboth.

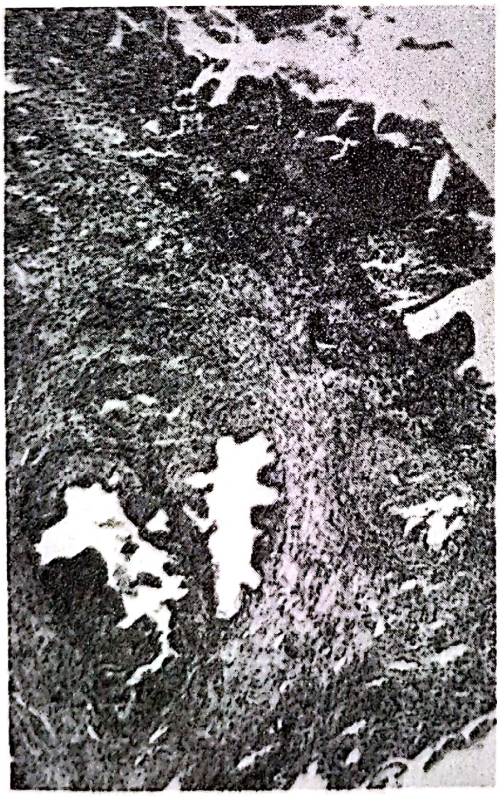

Fig. 557. Cervicită erozivă glandulară : mucoasa pavimentoasă înlocuită parțial cu epiteliu cilindric unistratificat și glande incluse în miometru. 70×.

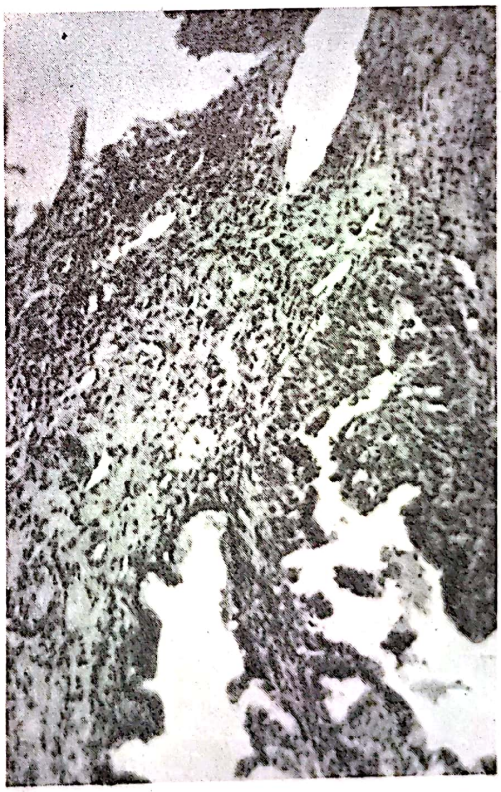

Fig. 558. Cervicită erozivă glandulară : metaplazie pavimentoasă a epiteliului glandular. 70×.

Scanned with OKEN Scanner

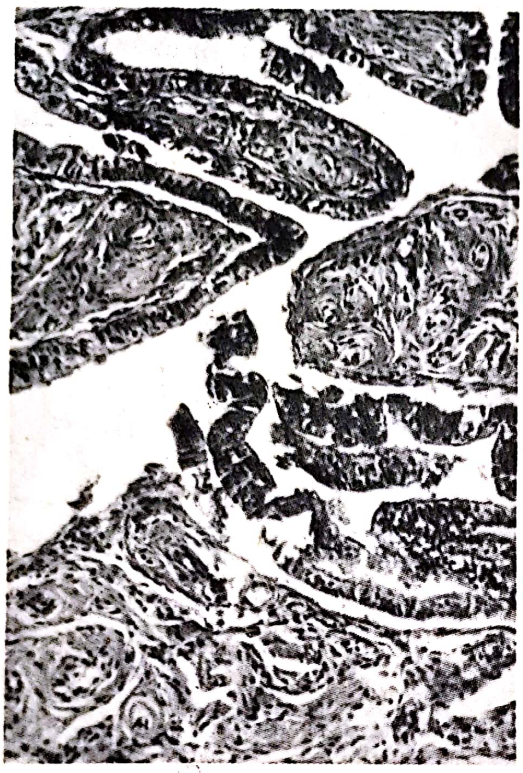

Fig. 559. Salpingită cronică fibrocicatricială extinsă. 280×.

Fig. 560. Detaliu din fig. 559. 400×.

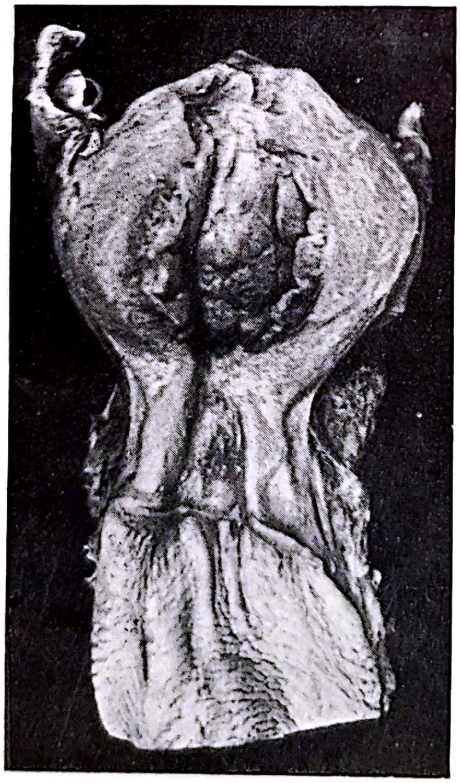

Fig. 561. Hiperplazia glandulară a endometrului.

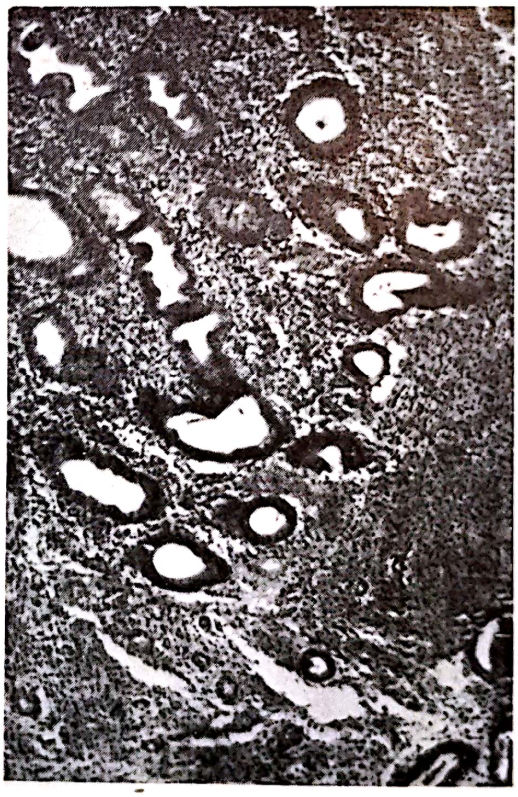

Fig. 562. Hiperplazia glandulară a endometrului. 70×.

Scanned with OKEN Scanner

Fig. 563. Hiperplazie glandulară papiliferă a endometrului. 70×.

Fig. 564. Hiperplazie glandulo-chistică a endometrului. 70×.

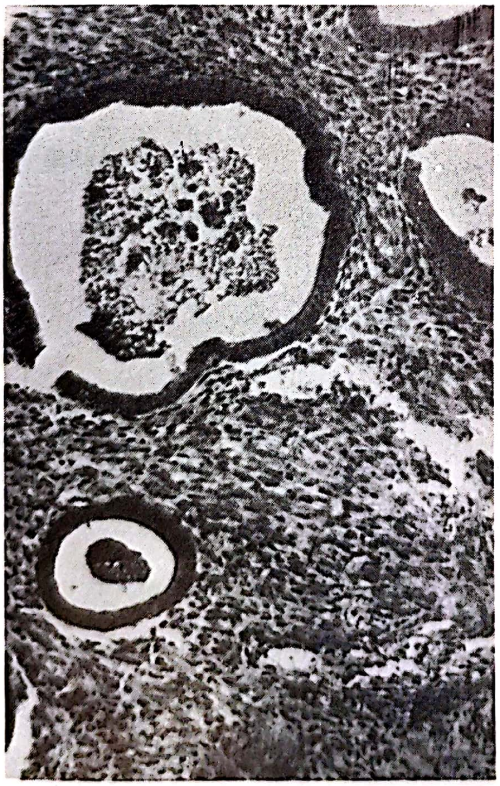

Fig. 565 .Hiperplazie glandulo-chistică a endometrului. 140×.

Fig. 566. Hiperplazie glandulară adenomatoasă a endometrului. 280×.

Scanned with OKEN Scanner

Fig. 567. Polip cervical.

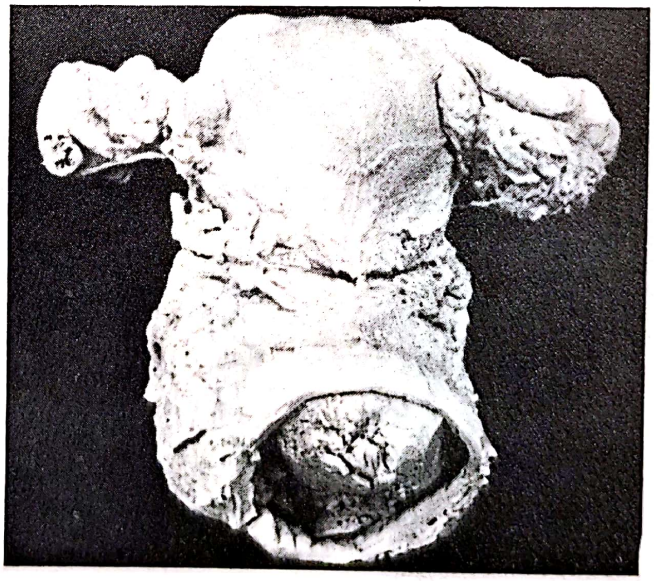

Fig. 568. Cancer vegetant al colului uterin.

Scanned with OKEN Scanner

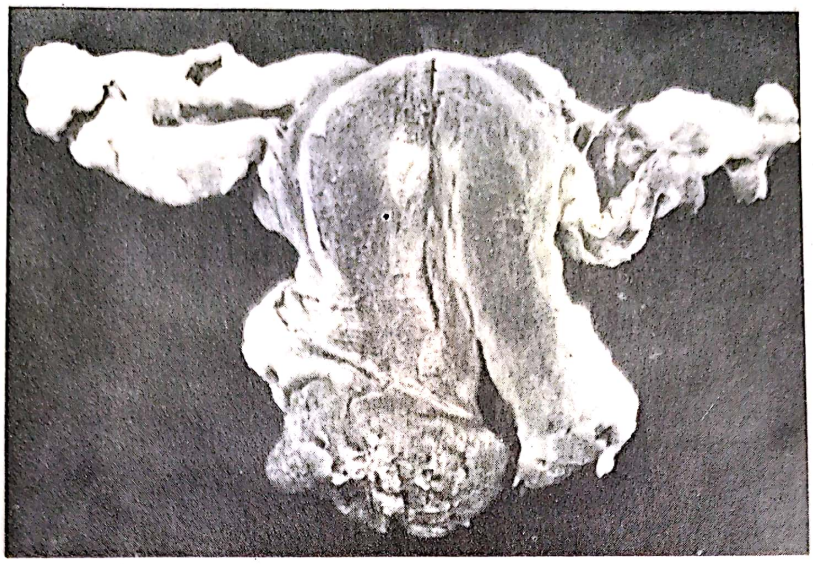

Fig. 569. Cancer vegetant al colului uterin.

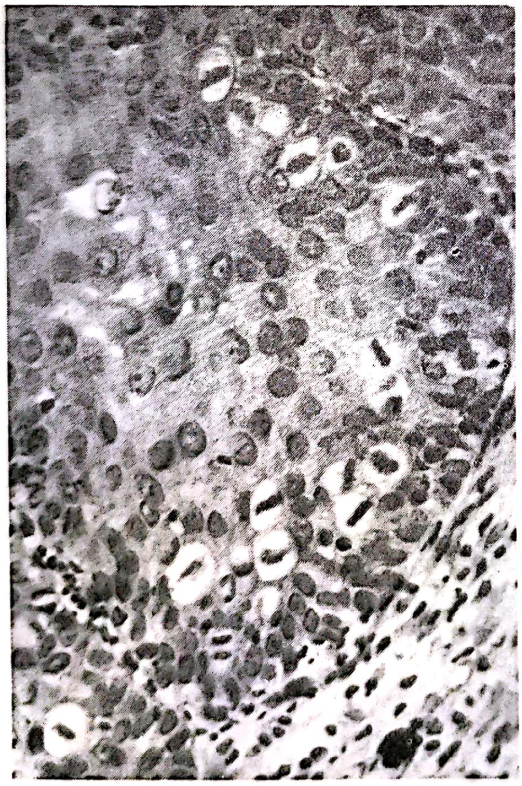

Fig. 570. Carcinom intraepitelial sau „in situ" a mucoasei pavimentoase a colului uterin. 400×.

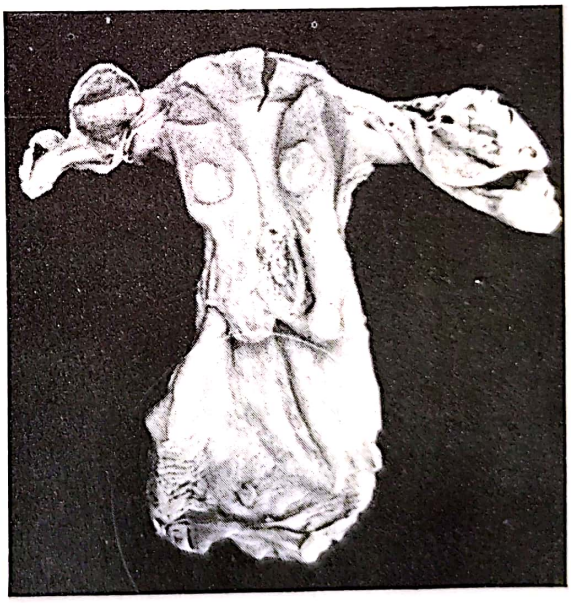

Fig. 571. Fibroleiomiom intramural uterin.

Scanned with OKEN Scanner

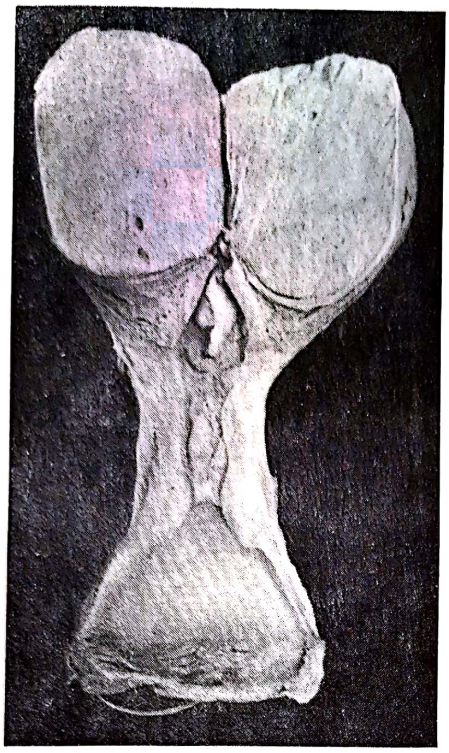

Fig. 572. Fibroleiomioame uterine extinse și în cervix.

Fig. 573. Cancer al corpului uterin.

Fig. 574. Adenocarcinom bine diferențiat al endometrului. 140×.

Fig. 575. Adenocarcinom diferențiat al endometrului. 140×.

Scanned with OKEN Scanner

Fig. 576. Adenocarcinom cu stromă densă a endometrului. 140×.

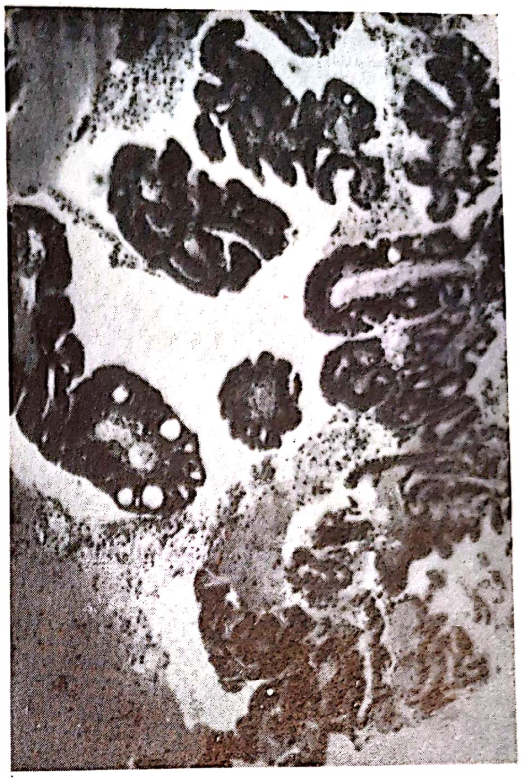

Fig. 577. Adenocarcinom papilifer al endometrului. 140×.

Fig. 578. Adenocarcinom quasi glandulochistic al endometrului. 140×.

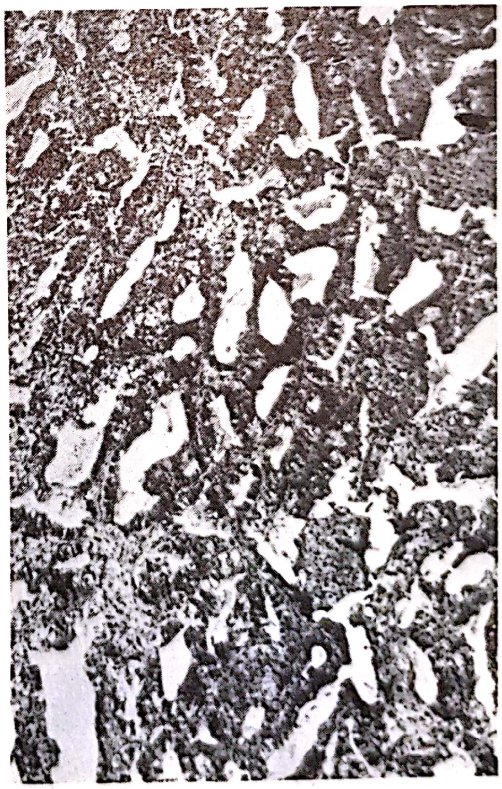

Fig. 579. Adenoacantom al endometrului. 70×.

Scanned with OKEN Scanner

Fig. 580.a. Detaliu din fig. 579. 140×.

Fig. 580 b. Detaliu fig. 579. 280×.



Fig. 581. Stromatoză endometrială. 140×.

Fig. 582. Chistadenom papilifer al ovarului.

Scanned with OKEN Scanner

Fig. 583. Chistadenom papilifer al ovarului simulînd o conopidă.

Fig. 584. Chistadenom papilifer seros al ovarului avînd celule mai puțin înalte.

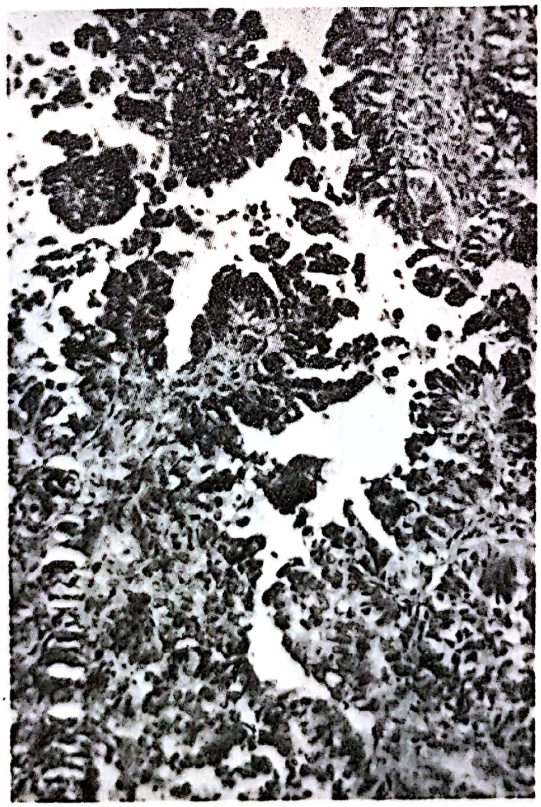

Fig. 585. Chistadenocarcinom al ovarului. 140×.

Fig. 586. Chistadenom papilifer mucos al ovarului cu celule cilindrice de tip mucos. 140×.

Scanned with OKEN Scanner

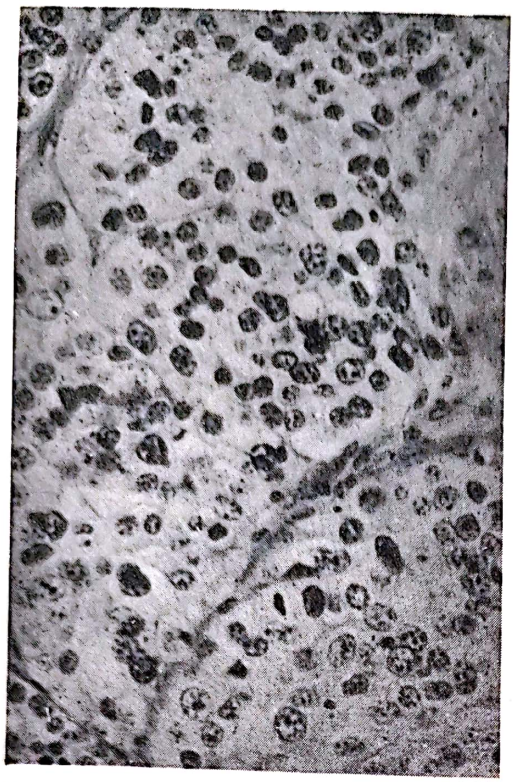

Fig. 587. Carcinom solid al ovarului. 280×.

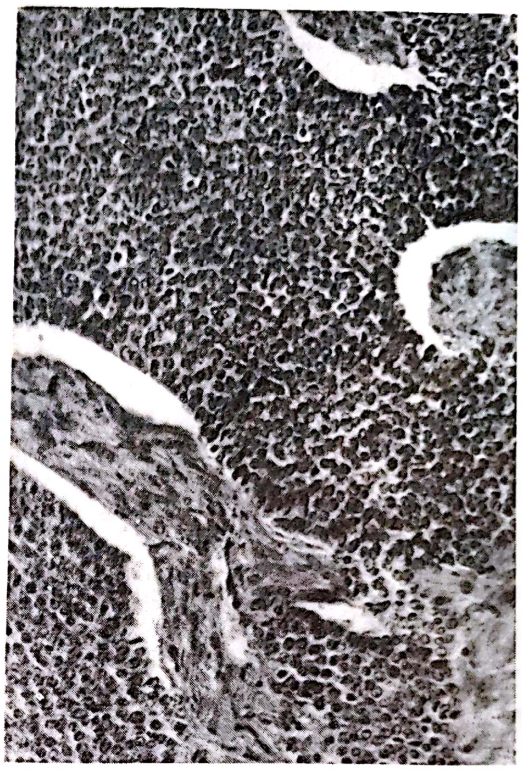

Fig. 588. Tumoare de granuloasă benignă. 140×.

Fig. 589. Detaliu din tumoarea de granuloasă benignă. 280×.

Fig. 590. Tumoarea de granuloasă benignă cu dispoziție foliculară. 140×.

Scanned with OKEN Scanner

Fig. 591. Tecom. 70×.

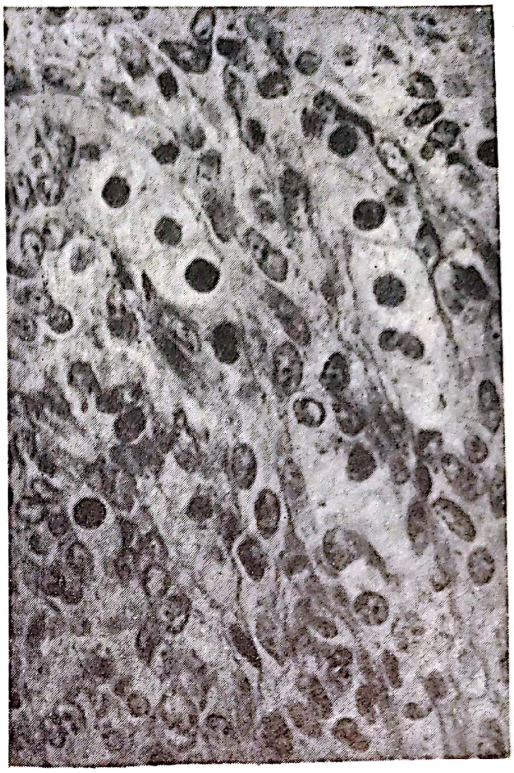

Fig. 592. Tecom. 280×.

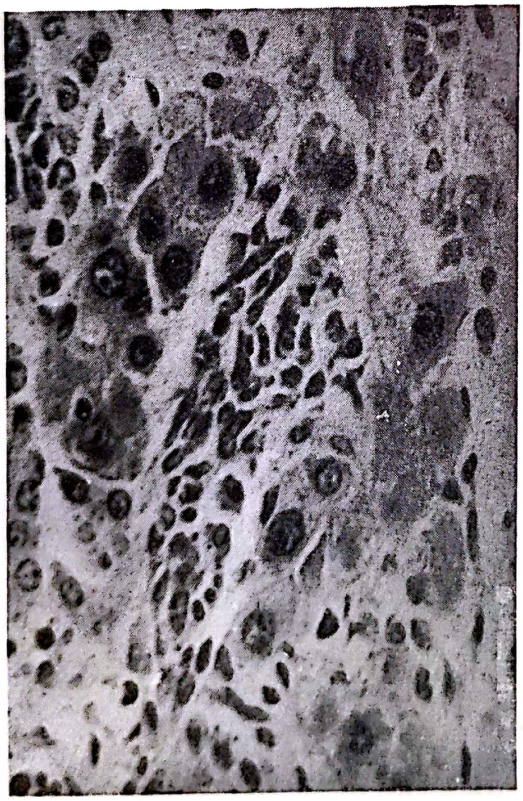

Fig. 593. Arrhenoblastom (androblastom). 280×.

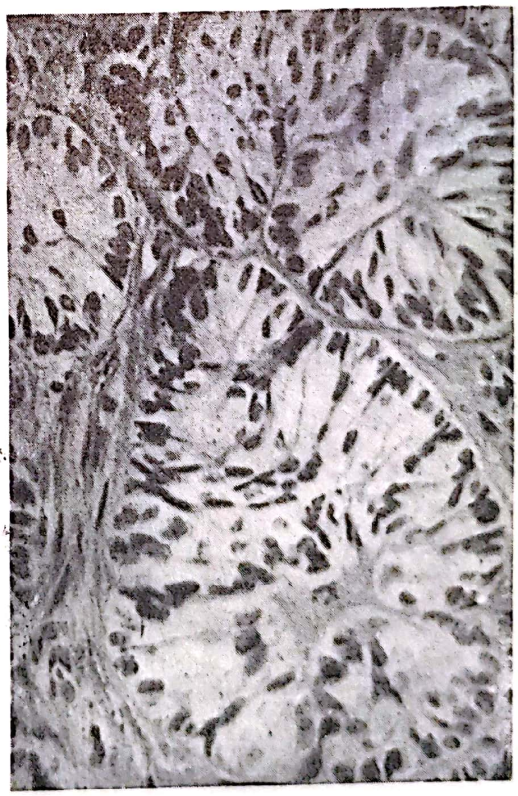

Fig. 594. Arrhenoblastom (androblastom) 280×.

Scanned with OKEN Scanner

Fig. 595. Disgerminom ovarian (seminom ovarian). 140×.

Fig. 596. Chist dermoid ovarian. 140×.

Fig. 597. Chist dermoid ovarian cu folicul pilos. 140×.

Fig. 598. Tumoarea Brenner. 140×.

Scanned with OKEN Scanner

Fig. 599. Tumoarea Brenner. 280×.

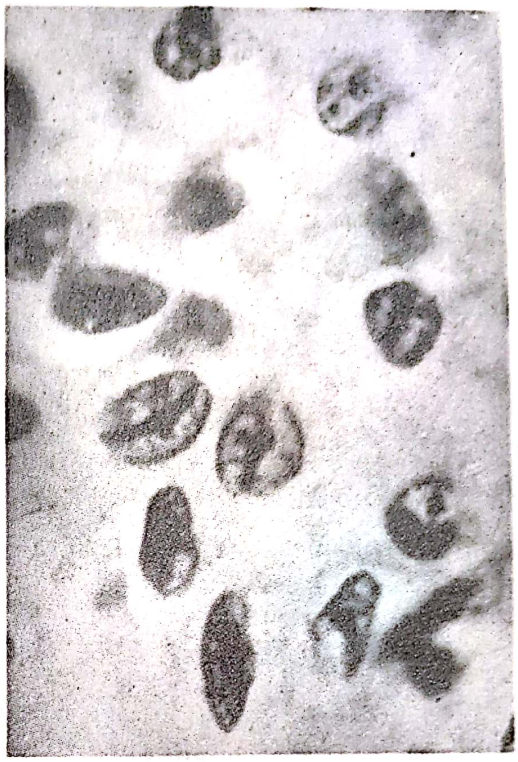

Fig. 600. Tumoarea Brenner. 400×.

Fig. 601. Necroza grăsoasă a mamelei. 140×.

Fig. 602. Mastoză sclerozantă. 140×.

Scanned with OKEN Scanner

Fig. 603. Mastoză sclerozantă. 140×.

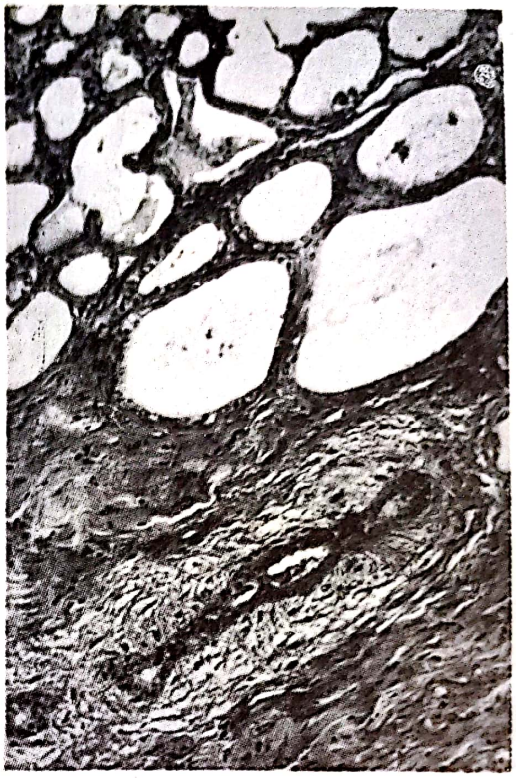

Fig. 604. Mastopatie fibro-chistică : proliferare glandulară. 140×.

Fig. 605. Mastopatie fibro-chistică : proliferare glandulară și conjunctivă. 140×.

Fig. 606. Mastopatie fibro-chistică : metaplazie hidrosadenoidă și proliferare epitelială de tipul „glandei oarbe". 140×.

Scanned with OKEN Scanner

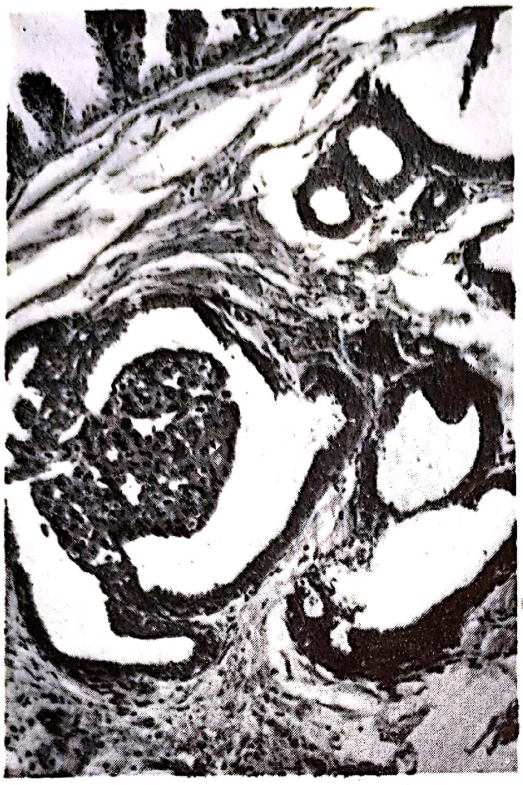

Fig. 607. Mastopatie fibro-chistică : elementele descrise la fig. 605. 140×.

Fig. 608. Mastopatie fibro-chistică : metaplazie hidrosadenoidă. 140×.

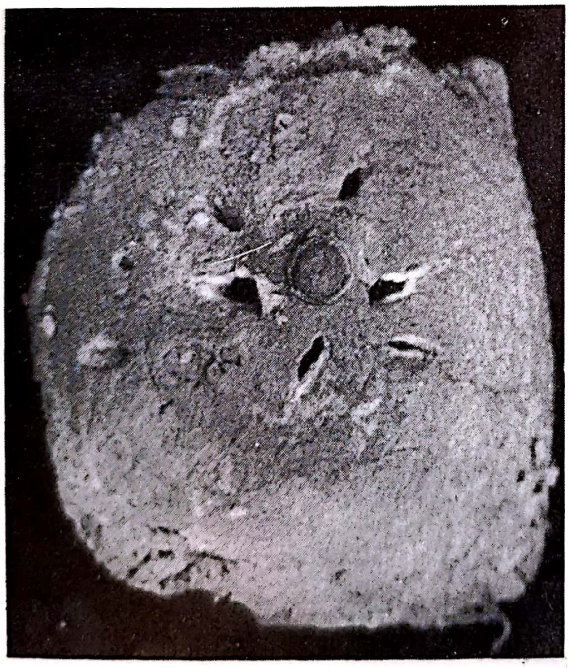

Fig. 609. Mastită acută purulentă cu incizii pentru drenaj.

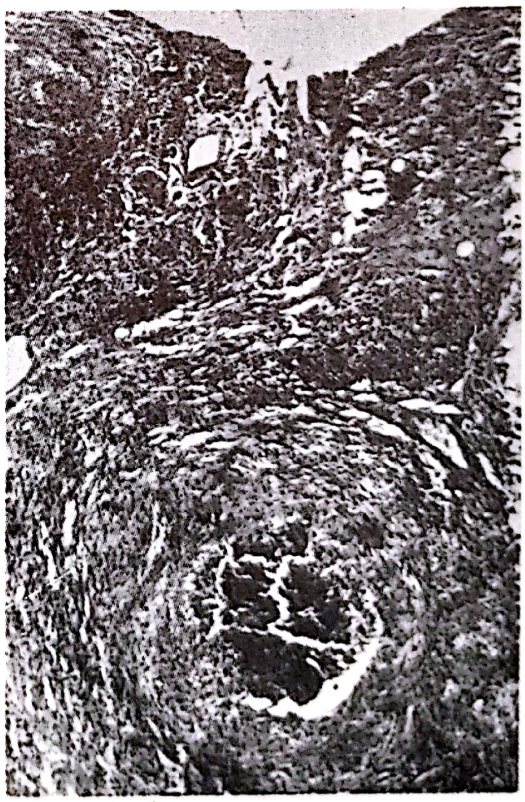

Fig. 610. Mastită tuberculoasă. 70×.

Scanned with OKEN Scanner

Fig. 611. Fibroadenom mamar. 140×.

Fig. 612. Fibroadenom mamar chistic. 140×.

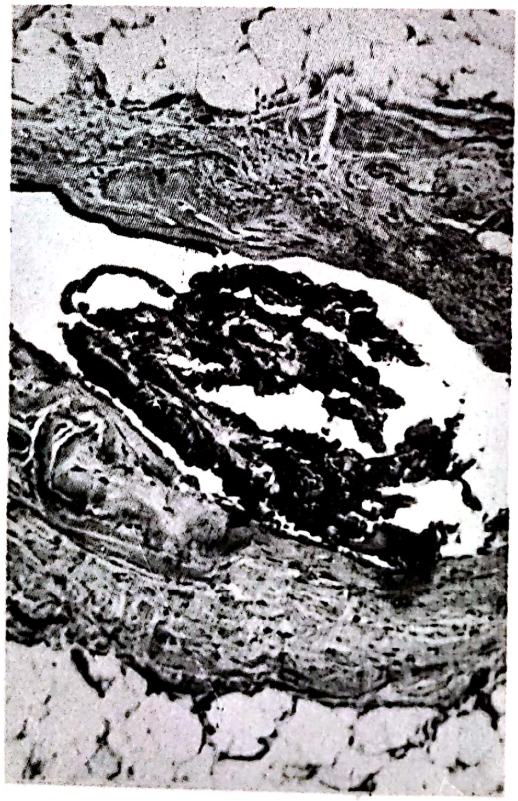

Fig. 613. Papilom intracanalicular galactofor. 140×.

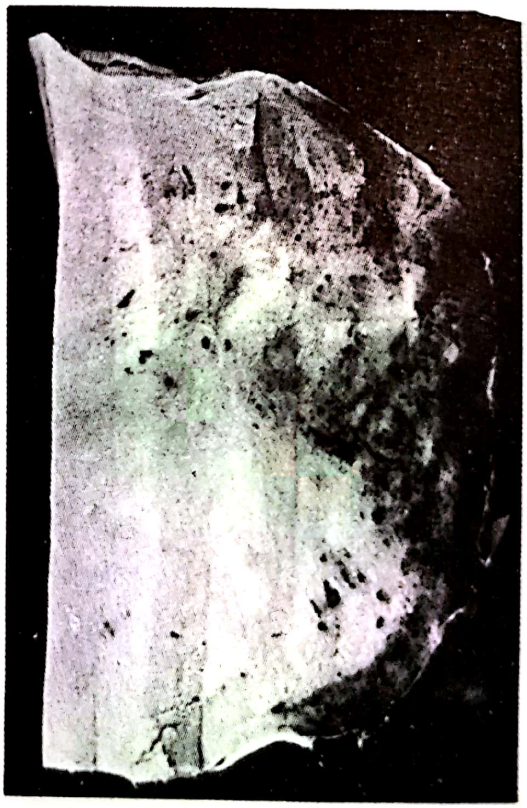

Fig. 614. Cancer encefaloid al mamelei.

Scanned with OKEN Scanner

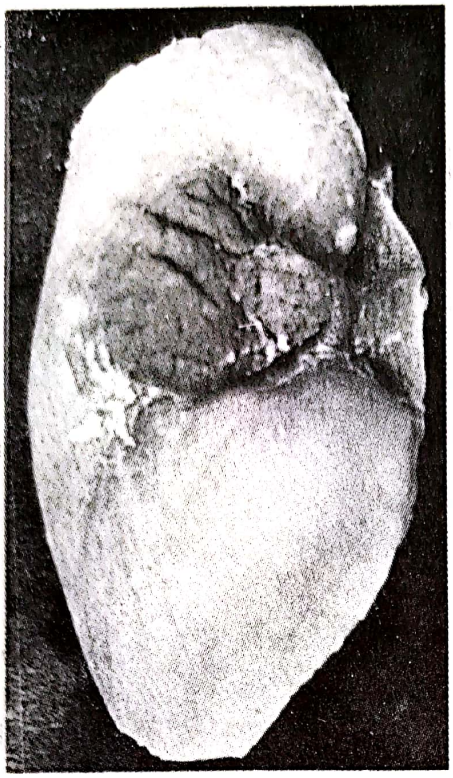

Fig. 615. Cancer schiros al mamelei.

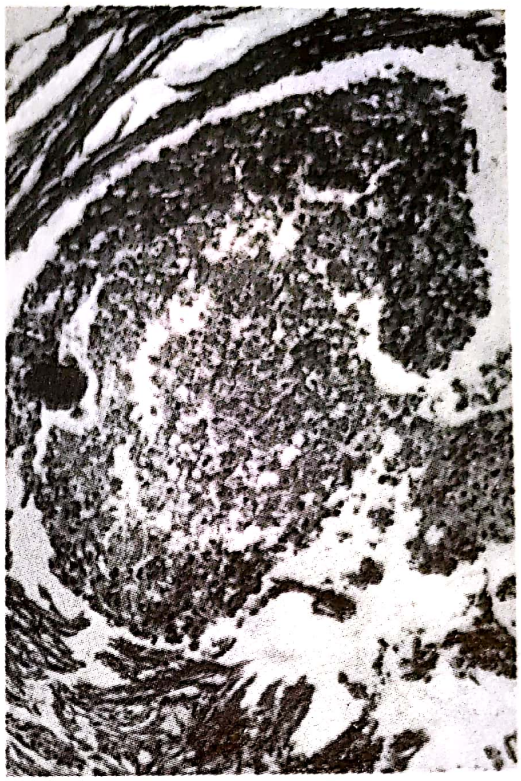

Fig. 616. Carcinom intracanalicular neinfiltrant al mamelei 140×.

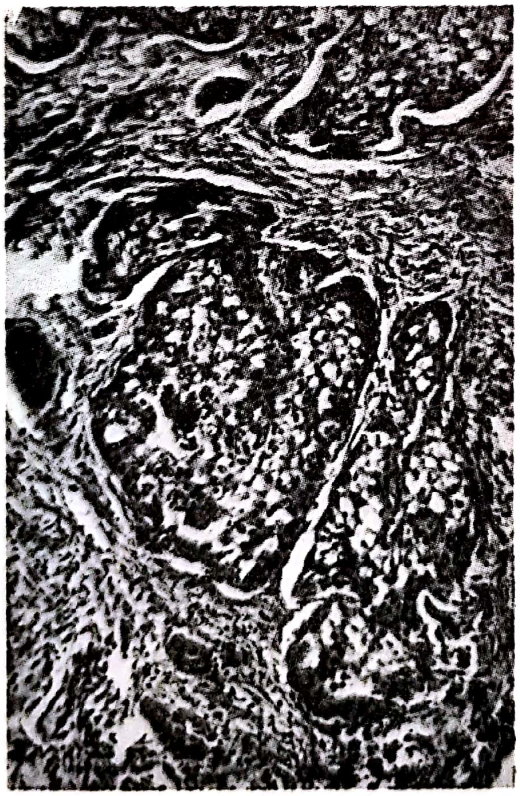

Fig. 617. Carcinom intracanalicular neinfiltrant al mamelei. 140×.

Fig. 618. Carcinom intracanalicular neinfiltrant al mamelei 140×.

Scanned with OKEN Scanner

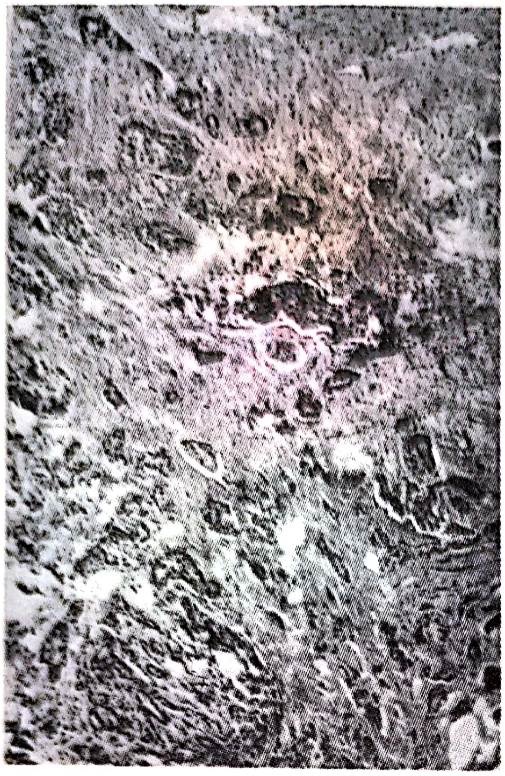

Fig. 619. Carcinom intracanalicular infiltrant al mamelei. 70×.

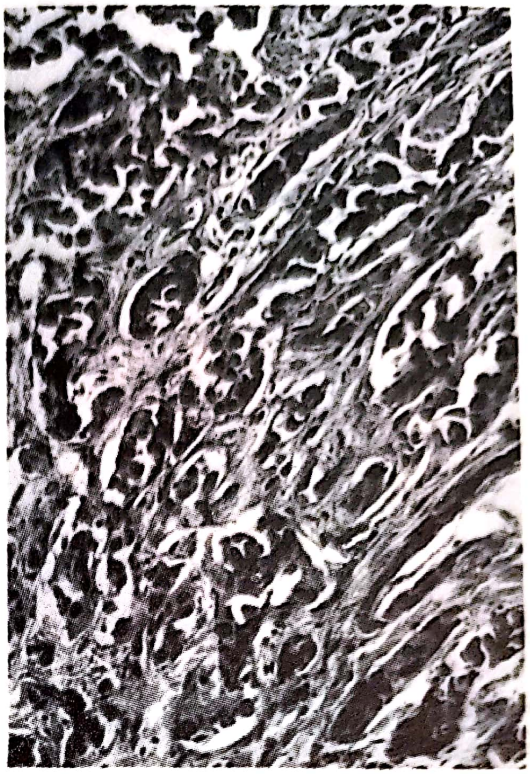

Fig. 620. Carcinom infiltrant lobular al mamelei 280×.

Fig. 621. Carcinom mucipar al mamelei. 280×.

Fig. 622. Carcinom medulo-trabecular al mamelei. 140×.

Scanned with OKEN Scanner

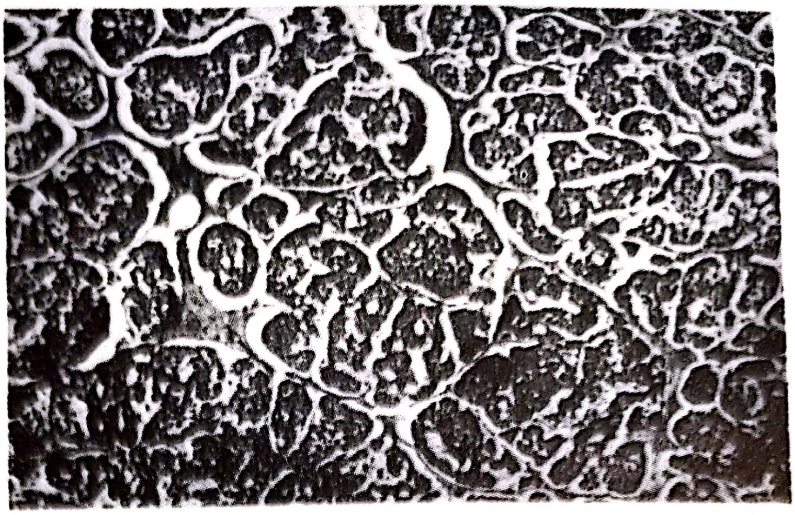

Fig. 623. Carcinom adenoid-chistic al mamelei. 140×.

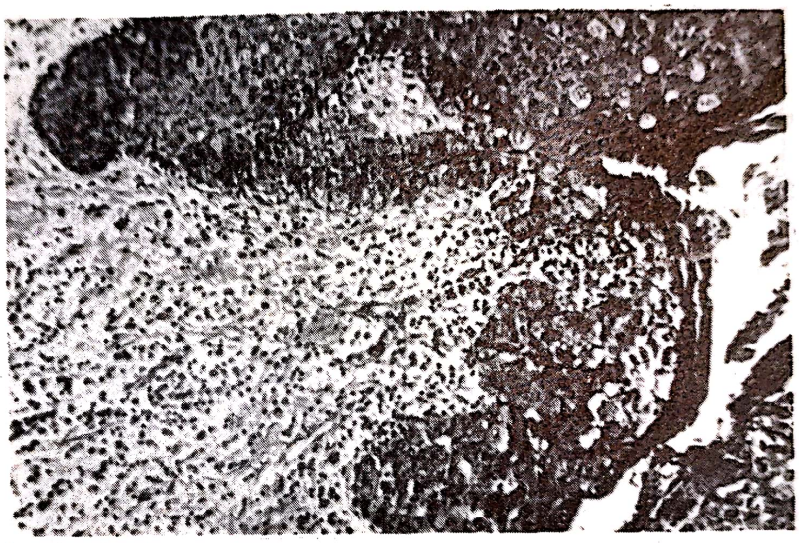

Fig. 624. a. Boala Bowen a mamelei. 70×.

Fig. 625. Boala Paget : celule clare în epiderm. 70×.

Scanned with OKEN Scanner

Fig. 626. Metastază limfoganglionară axilară de cancer trabecular al mamelei. 70×.

Fig. 627. Placentă și făt intrauterin. 140×.

Fig. 628. Fragmente placentare choriale și deciduale cu necroză. 70×.

Fig. 629. Fragmente de deciduă alături de glande endometriale de sarcină. 140×.

Scanned with OKEN Scanner

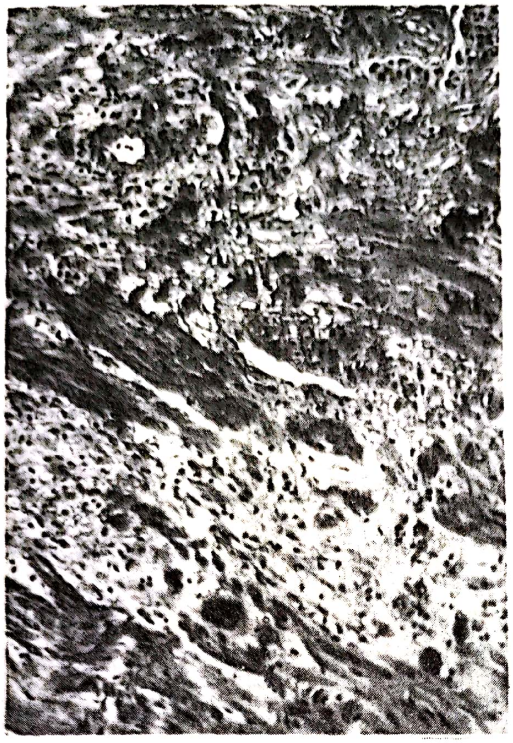

Fig. 630. Celule sinciţiale placentare infiltrate în miometru. 140×.

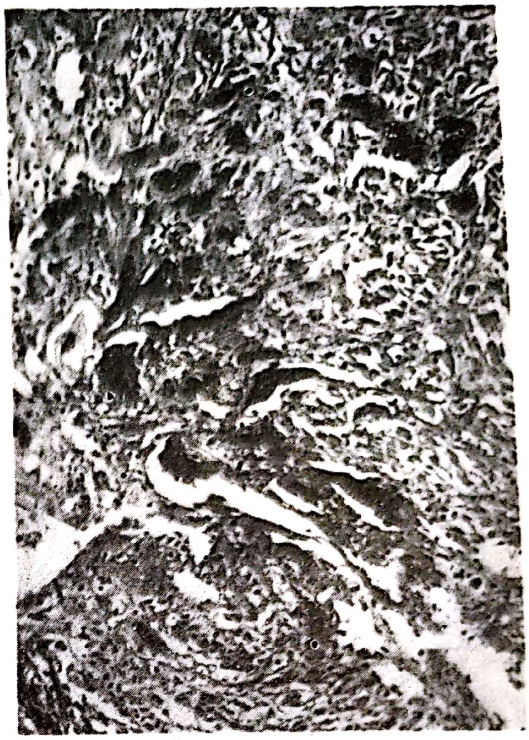

Fig. 631. Detaliu din fig. 630. 280×.

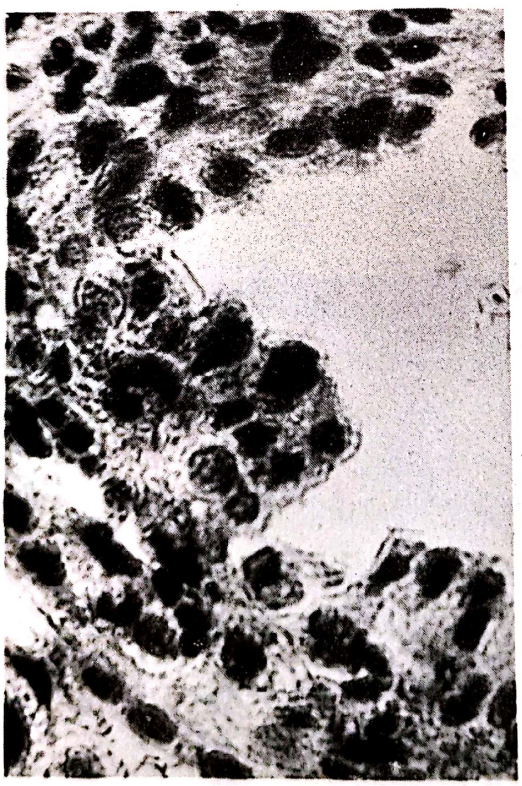

Fig. 632. Celule glandulare Arrias-Stella. 400×.



Fig. 633. Placenta accreta cu celule placentare ce disecă miometrul. 280×.

Scanned with OKEN Scanner



Fig. 634. Mola hidatiformă.

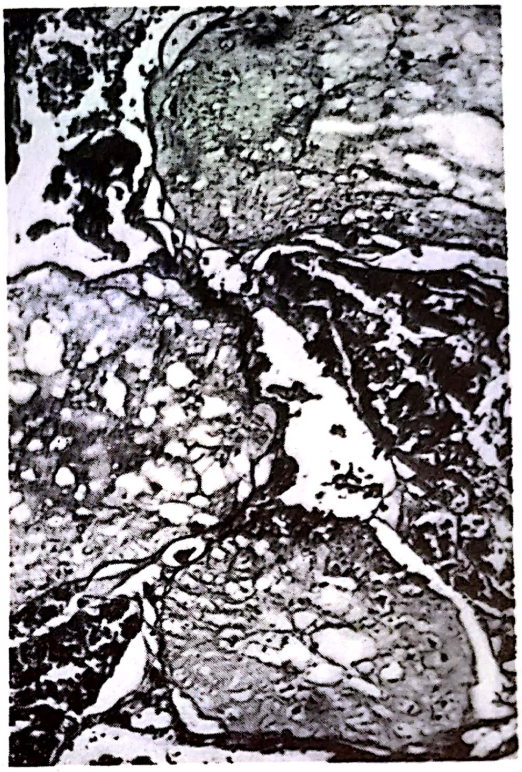

Fig. 635. Mola hidatiformă : distrofie hiperhidropică cu tulburări de vascularizare în vilozitățile choriale. 140×.

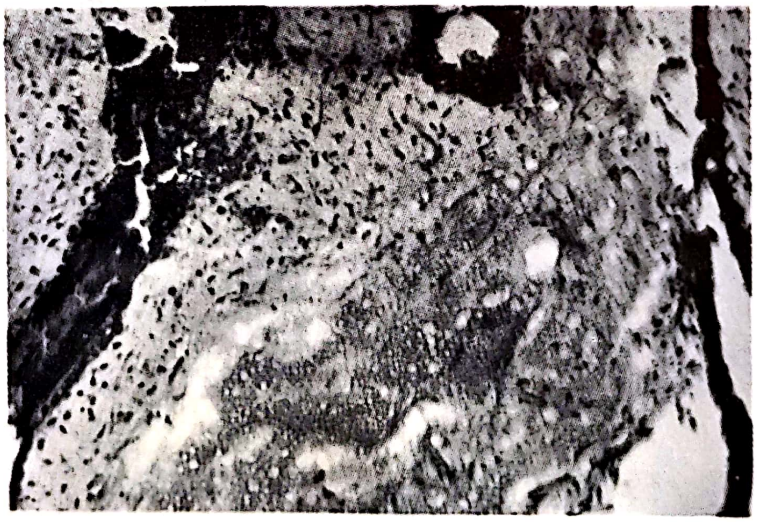

Fig. 636. Detaliu din fig. 635. 280×.

Scanned with OKEN Scanner

13.4.5.2. TUMORILE DIN STRUCTURILE CORTICALEI OVARIENE

Tumorile din această categorie sînt rare, dar sînt importante pentru că produc hormoni cu acțiune feminizantă sau masculinizantă asupra subiectului.

13.4.5.2.1. TUMORILE CU CELULE DE GRANULOASĂ-TECALĂ

Tumorile din această categorie se dezvoltă pe seama celulelor peretelui foliculului de Graaf, existînd posibilitatea formării tumorilor exclusiv din **celulele de granuloasă**, exclusiv **din celule tecale** și, tumori în care **celulele granuloasei se amestecă cu cele tecale.** Fiecare din elementele amintite poate prezenta grade variate de luteinizare, iar formele de extremă luteinizare se numesc *luteoame*.

Macroscopic, tumorile sînt, de obicei, unilaterale, de dimensiuni ce variază pînă la circa 40 cm diametru. Au suprafața netedă sau lobulată și consistența mai dură. Pe secțiune, consistența și culoarea depind de structura histologică a tumorii, în sensul că zonele corespunzătoare celulelor de granuloasă au o consistență moale, iar cele cu celule tecale, una dură, fibroasă. Gradul de luteinizare conferă tumorii o nuanță gălbuie. În aceste tumori pot exista și arii chistice, hemoragice ori necrotice.

Microscopic, tumoarea benignă de granuloasă are celulele cu dimensiuni uniforme, cu margini șterse și cu citoplasma eozinofilă granulară, în timp ce nucleii sînt rotunjiți și slab colorați (fig. 588, 589, 590). Celulele tecale, care dau *tecoamele*, sînt alungite, cu nuclei ovoizi, asemănătoare fibroblastelor (fig. 591, 592). Celulele luteinizate se recunosc prin cromatica palidă a citoplasmei și apariția de vacuole cu conținut lipidic. Majoritatea tumorilor din acest grup sînt benigne. Totuși, destul de des apare și *carcinomul cu celule de granuloasă*. Malignitatea este sugerată microscopic de pleomorfismul celulelor de granuloasă și de prezența mitozelor, în timp ce componenta tecală este de aspect benign. Uneori, chiar în ciuda aspectului benign al unei tumori de granuloasă, aceasta recidivează în special la vîrste înaintate, în 20—30% din cazuri. Foarte rar se întîlnesc tumori maligne cu celule tecale, avînd aspect sarcomatos. Am întîlnit tumori maligne formate și din celule de granuloasă amestecate cu cele de tip tecal. La bolnavele cu aceste tumori, apar și alte manifestări ale hiperestronismului: hiperplazia endometrului, carcinomul endometrial, leiomiomul uterin, hiperplazia chistică a sînului, carcinomul mamar etc.

Arrhenoblastomul este o tumoare rară, cîteva sute de cazuri în literatură, cu proprietăți masculinizante. *Macroscopic* seamănă cu tumorile descrise anterior, în timp ce *microscopic* există numeroase variante și detalii histopatologice, între care se recunosc: tubi testiculari bine conformați sau abortivi, celule Leydig, celule Sertoli etc. (fig. 593, 594).

Ginandroblastomul este o tumoare, de asemenea, foarte rară, este benignă și concomitent este și feminizantă și masculinizantă. Aspectul *macroscopic* nu este patognomonic, în timp ce cel *microscopic* etalează aspecte amestecate de tumoare de granuloasă-tecală și de arrhenoblastom.

13.4.5.3. TUMORILE OVARIENE TERATOIDE

Disgerminomul este o tumoare malignă ovariană, mai rară, circa 1%, și survine mai frecvent la vîrste tinere, între 11—30 de ani. *Macroscopic, microscopic* și *evolutiv* seamănă cu seminomul testicular

Scanned with OKEN Scanner

(fig. 595). Se crede că ia naștere din celulele germinale primordiale rămase ontogenetic în ovar.

Coriocarcinomul, rar este primitiv ovarian. Este malign și nu prezintă particularități morfoevolutive în această localizare.

Teratoamele. Circa 25% din tumorile ovariene aparțin acestui grup. Majoritatea sînt *benigne,* variante *maligne* fiind mai puțin de 1% dintre ele. Mai frecvente sînt *teratoamele chistice* denumite impropriu *chiste dermoide.* Cresc sub forma unor mase tumorale ce depășesc rareori diametrul de 10 cm. Obișnuit sînt unilaterale, cele bilaterale fiind în 8—40% din cazuri. *Microscopic* conțin structuri derivate din ectoderm, în 100% din cazuri, din mezoderm, în 92% din cazuri și din endoderm, în 72% din cazuri (fig. 596, 597).

O varietate mai deosebită de teratom este tumoarea alcătuită predominant din țesut de glandă tiroidă și denumită *„struma ovarii".* Există posibilitatea ca acestea să se malignizeze.

Sînt și *teratoame solide,* care, de obicei, recidivează după extirpare, fiind considerate teratoame maligne bine diferențiate. Totuși *teratoamele maligne* sînt rare și cresc obișnuit unilateral, menținînd forma ovarului. *Microscopic,* există o mare varietate de aspecte structurale, între care unele recapitulează stadii de dezvoltare embrionară ale diverselor organe, iar altele au caracter sugestiv pentru un *carcinom* sau *sarcom,* cum sînt *poliembrionul* și *carcinoidele,* între cele benigne, și *carcinomul embrional,* între cele maligne.

13.4.5.4. ALTE TUMORI ALE OVARULUI

În ovar pot apare numeroase tipuri de tumori, cum sînt cele *mezenchimale benigne* și *maligne* de tipul *fibromului* și *fibrosarcomului, condromului, leiomiomului,* apoi *hemangioamele, limfangioamele* cu formele lor maligne și *limfoamele maligne,* dar aceste tumori sînt mai rare și nu prezintă particularități în localizarea lor ovariană.

Un alt grup de tumori rare au histogeneza neclarificată și din acest motiv sînt diferit clasificate de autori: *tumoarea sinusului endodermal, tumoarea restului de suprarenală, tumoarea resturilor mezometanefrice, tumoarea cu celule hilare, tumoarea Brenner* etc.

Dintre acestea, cu o oarecare frecvență, 1,5—2% survine **tumoarea Brenner.** Caracteristică pentru această tumoare este structura *microscopică:* o stromă densă fibroasă, ce înconjoară insule epiteliale, care, prin structură, amintesc epiteliul tranzițional al tractului urinar (fig. 598, 599, 600). Tumoarea este de obicei *benignă.* S-au descris însă și rare variante *semimaligne* și *maligne carcinomatoase.*

13.4.5.5. TUMORILE SECUNDARE ALE OVARULUI

Reprezintă circa 20% din neoplaziile maligne ale ovarului. Mai des metastazează neoplasmele gastrice și intestinale și mai rar cele uterine și mamare. **Tumoarea Kruckenberg** este metastaza voluminoasă bilaterală a ovarului într-un carcinom mucipar al stomacului.

13.5. PATOLOGIA MAMELEI

I. Căluşer

13.5.1. MALFORMAȚIILE

Amastia, lipsa sau **agenezia mamelei** *uni-* sau *bilaterală,* este rară. Tot rară este și **polimastia,** mai multe mamele, ori **politelia,** adică

Scanned with OKEN Scanner

mamela cu mai multe mameloane. Mai des se întîlnesc **mamelele accesorii**, cînd mici fragmente de țesut glandular mamar sînt rătăcite în axilă, simulînd limfadenopatiile axilare.

13.5.2. NECROZA GRĂSOASĂ A MAMELEI

Necroza circumscrisă a țesutului grăsos din mamelă este cauzată de traumatisme la cel puțin jumătate din cazuri. Este mai frecventă în jurul vîrstei de 50 de ani.

Macroscopic, se constată tumefierea și roșeața zonei afectate, iar *microscopic*, structura unui *lipogranulom* (fig. 601). Zona de necroză grăsoasă este înconjurată de țesut de granulație, care, dacă persistă, înlesnește posibila depozitare a cristalelor de lipoizi cu stimularea producerii celulelor sincițiale de corp străin. Dacă leziunea nu se resoarbe, în țesutul granulativ apar zone de fibroză cicatricială, care conferă mamelei o consistență dură.

13.5.3. MASTOPATII DISTROFICE

Din acest grup fac parte bolile mamelei date de un dezechilibru hormonal neuro-ovarian. Se localizează *uni-* sau *bilateral* și apar cu predilecție în perioada pre- și menopauzei, fără a fi excluse celelalte vîrste. Sînt însoțite de simptomatologie predominant genitală: *metroragii, sterilitate, amenorei* ș.a.

Mastodinia sau **mezoplazia** apare des între 25—40 de ani și constă din apariția periodică a unor noduli mamari slab delimitați de țesuturile din jur. *Microscopic*, nodulii sînt formați dintr-o proliferare epitelială pluristratificată din unele glande acinoase și dintr-o dilatare a canalelor galactofore. În paralel cu acestea, proliferează și țesutul conjunctiv intraacinos și interlobular. Există cazuri de involuție și vindecare fără redresare hormonală terapeutică.

Galactocelul este o dilatare chistică a unuia sau mai multor canale galactofore care se obliterează în cursul lactației. Cînd se complică cu o infecție favorizată de laptele stagnat sau de conținutul galactofor, procesul inflamator străbate pereții canalelor galactofore, producînd o inflamație cu multe plasmocite.

Mastoza lactantă apare în cursul alăptării, mai ales la primipare, manifestîndu-se sub forma unor nodozități dure și slab conturate, produse de proliferarea și hipertrofia acinilor glandulari. Acinii sînt mult măriți în volum din cauza înmulțirii și înălțării epiteliului cilindric din glande. Celulele au citoplasma mai clară. Boala are caracter pasager, dar se pretează la confuzii cu procesele tumorale.

Mastoza sau **adenoza sclerozantă Schömmelbusch.** Boala este rară și apare mai des între 35—45 ani. Se confundă cu carcinomul schiros al mamelei din cauza retracției și durității mamelei. Diagnosticul de certitudine este cel *microscopic*, cînd se evidențiază o bogată proliferare de țesut conjunctiv care destramă acinii glandulari, încît grupuri mici de glande sînt răspîndite difuz în ochiurile delimitate de țesut conjunctiv (fig. 602, 603). În paralel cu destrămarea se produce și o proliferare difuză de glande diferențiate. Se deosebește de procesul neoplazic prin menținerea structurii normale a glandelor și a celulelor din glande. Canalele galactofore din zonă și din vecinătate se dilată și epiteliul

Scanned with OKEN Scanner

proliferează stratificat, putînd produce excrescențe papilomatoase. Într-un stadiu premergător acestor modificări atrage atenția doar proliferarea conjunctivă și destrămarea unor acini glandulari, fără proliferarea benignă a glandelor.

Mastopatia fibro-chistică Réclus este o boală frecventă, ce apare la toate vîrstele și, mai ales, în premenopauză, în urma unor tulburări hormonale hiperfoliculinice. *Macroscopic*, se prezintă sub forma unor noduli unici sau multipli, slab delimitați și de consistență elastică. Dacă sînt secționați se evidențiază numeroase chiste pline cu lichid galben-brun. Modificările *microscopice* sînt cantonate în glande și în interstițiul mamelei. Glandele unor acini se înmulțesc și se dilată chistic, luînd mărimi variate (fig. 604, 605, 606). Celulele din glande și din canalele galactofore au formă cubică, cilindrică sau aplatizată și uneori proliferează în lumenul glandelor, putîndu-l oblitera în așa-zisele „glande oarbe". O parte din glandele dilatate chistic sînt mari și celulele prezintă o metaplazie apocrină, hidrosadenoidă. Aceste celule sînt cubice sau cilindrice, au citoplasma eozinofilă, încît se aseamănă cu a glandelor sudoripare, și deseori proliferează papilifer în lumenul glandei (fig. 607, 608).

În paralel cu modificările glandulare, proliferează și țesutul conjunctiv interlobular, încît boala constituie o proliferare fibrochistică. Pe traiectul fibrelor conjunctive se găsesc celule inflamatorii limfoidale, încît, la început, s-a crezut că este o inflamație, o mastită fibro-chistică și, numai ulterior aceste infiltrate celulare au fost considerate manifestări reactive ale procesului predominant distrofic.

Atenția care i se acordă bolii este legată de posibilitatea malignizării, fiind cunoscut faptul că, cancerul mamar apare de 4 ori mai des pe o astfel de leziune, decît pe o mamelă normală.

În ultimul timp se crede că toate entitățile prezentate aici sînt secvențe morfoevolutive ale aceleeași distrofii mamare.

13.5.4. INFLAMAȚIILE MAMELEI

Mastitele sînt *acute* și *cronice*, iar cele cronice sînt *nespecifice* și *specifice*. **Telita** este inflamația mamelonului.

Mastita acută supurată sau *abcesul mamar* apare mai des în perioada lactației, la primipare, cînd din cauza suptului prelungit al copilului se produc ragade mamelonare, pe unde pătrund stafilococii aurei sau streptococii. Boala apare unilateral și se manifestă sub forma unui abces ori a mai multor abcese ce confluează. Dacă infecția este dată de streptococi, supurația ia mai des aspectul unui flegmon (fig. 609). Puroiul se situează în interstiții și în lumenul canalelor galactofore. Vindecarea se face prin cicatrizare conjunctivă, cu caracter retractil.

Mastita nesupurată sau *plasmocitară*, este o afecțiune mai rară și este întîlnită la multipare în jurul vîrstei de 50 de ani. *Macroscopic*, mamela prezintă zone dure cu conturul pierdut în țesuturile vecine. La *microscop* se văd numeroase canale galactofore, pline cu conținut eozinofil, în care se găsesc celule macrofage, încărcate cu lipide, și celule ductale descuamate sau necrozate. În jurul ductelor se află celule inflamatorii plasmocitare și rare histiocite, limfocite și chiar celule eozinofile. În jurul detritusurilor lipoidice se pot forma reacții granulative cu celule sincițiale de corp străin.

Mastitele cronice nespecifice pot proveni din cele acute nevindecate și conțin o bogată proliferare con-

Scanned with OKEN Scanner

junctivă pe care se află focare cu celule inflamatorii rotundonucleare.

Mastitele specifice sînt foarte rare. Mai frecventă este cea *tuberculoasă*, care întotdeauna este secundară (fig. 610). Se poate produce retrograd pe cale limfatică de la o tuberculoză axilară sau prin contiguitate de la o coastă cu tuberculoză osoasă. Si *sifilisul* mamar este rar și poate apare în orice fază de evoluție a bolii.

13.5.5. TUMORILE MAMELEI

Tumorile mamelei fac parte din grupul proceselor cu mare frecvență în patologia femeii. Se crede că au o hormonodependență estrogenică, dar nu sînt excluse nici alte influențe oncogene.

13.5.5.1. TUMORILE BENIGNE

Sînt *epiteliale* și *mezenchimale*, dar cea mai frecventă este o combinare a acestora două: fibroadenomul mamar.

Fibroadenomul mamar este format dintr-o combinare a componentei epiteliale cu cea mezenchimală fibroasă. Apare mai des la femeile cu tulburări discrinice ovariene, între vîrsta de 25—40 de ani. Cînd apare la adolescente, crește rapid pînă la dimensiuni mari. *Macroscopic* este o formațiune rotundă unică sau multiplă, de consistență dură, relativ bine delimitată și de culoare albicioasă. *Microscopic* este formată din proliferări de celule epiteliale cubice, arareori parțial metaplaziate apocrin. Celulele formează șiraguri lungi care sînt delimitate de componenta tumorală fibroasă. Cînd componenta conjunctivă comprimă celulele și dispare lumenul canalicular, constituie fibroadenomul intracanalicular, iar cînd țesutul conjunctiv tracționează peretele tubular înspre înafară și lărgește lumenul canalului, constituie fibroadenomul pericanalicular (fig. 611, 612). Des, cele două tipuri coexistă în aceeași tumoare avînd aspectul coarnelor de cerb. Componenta conjunctivă poate prezenta modificări distrofice mixoide PAS pozitive, sau metaplazie condromatoasă, osificare, hialinoză sau calcifiere.

Papilomul intracanalicular (fig. 613) apare solitar sau plurifocal, ultima posibilitate coexistînd cu un carcinom. Microscopic, pe un ax conjunctivo-vascular sînt așezate, destul de omogen, mai multe straturi de celule cubice. Alteori, așezarea celulelor simulează glandele. Lipsa mitozelor și a inomogenităților nucleare ajută la diagnosticul diferențial cu carcinomul intraductal și cu displazia mamară.

Adenoamele simple pot afecta canalele galactofore retromamelonare sau glanda mamară. Cele retromamelonare pot ulcera mamelonul simulînd un cancer, iar cele din glanda mamară pot avea structură tubulară sau acinoasă.

Tumorile benigne mezenchimale sînt cele obișnuite, ca: fibromul, lipomul, angioamele, miomul mioblastic, dar frecvența lor este redusă.

13.5.5.2. TUMORILE MALIGNE

Sînt cele mai frecvente neoplasme ale femeii, sau concură în frecvență cu ale colului uterin, constituind cca 10% din toate carcinoamele.

Apar mai des între 40—60 de ani, dar nu sînt excluse nici extremele acestor două decade. Se localizează frecvent în unghiul superoextern, cu tendință de metastazare în ganglionii axilari. Localizarea în unghiul supero-intern este mai rară, dar comportă pericolul metastazării dese în ganglionii mamari

Scanned with OKEN Scanner

interni. *Macroscopic* se prezintă sub formă nodulară (fig. 614), ulcerativă și *schiroasă* (fig. 615). În forma schiroasă, sbîrcește și retractă mamela fixînd-o de peretele toracic.

Microscopic, are structură carcinomatoasă în peste 98% a cazurilor. Des în aceeași tumoare se găsesc asociate mai multe forme histologice de carcinom, deși între ele diferă prognosticul evolutiv. După acest criteriu, carcinoamele mamare se împart în neinfiltrante și infiltrante.

Carcinoamele neinfiltrante constau dintr-o proliferare epitelială malignă fără să infiltreze țesutul conjunctiv înconjurător. Cînd celulele tumorale proliferează din epiteliul canaliculelor interlobulare se numește *carcinom intraductal*, iar din epiteliul canaliculelor intralobulare se numește *carcinom lobular*. Cel intraductal (fig. 616, 617) constă dintr-o proliferare celulară strict intraluminală sub formă densă sau masivă, papilară, cribriformă, sau de comedon (fig. 618) cînd țesutul tumoral țîșnește sub forma unor proeminențe viermiforme. Carcinomul lobular este considerat forma „in situ" cu evoluție bună dacă este surprins în această fază și totodată unicentric. Cel multicentric poate fi bilateral.

Carcinoamele infiltrative sînt surprinse cel mai frecvent și au un grad crescut de malignitate. Țesutul epitelial tumoral infiltrează țesutul conjunctiv înconjurător.

Forma infiltrantă ductală este formată din celule maligne ale tubilor galactofori, este plurilocular și celulele se așează în trabecule, travee subțiri, sau glandular. Cînd stroma este bogată ia aspect schiros (fig. 619), alteori domină componenta tumorală parenchimatoasă.

Carcinomul infiltrant lobular are o bogată stromă conjunctivă în care sînt infiltrate șiraguri de celule carcinomatoase (fig. 620).

Carcinomul mucipar (fig. 621), întîlnit mai des la femeile vîrstnice, conține mult mucus extracelular. Mai este cunoscut și sub denumirea de carcinom coloid, mucoid, sau mucos.

Carcinomul medular (fig. 622) este format din plăji masive de celule tumorale despărțite de o stromă săracă și infiltrată cu celule limfoide. Are evoluție mai îndelungată.

Carcinomul papilar prezintă papile intraductale.

Carcinomul tubular are celulele mai diferențiate și prognostic mai bun.

Carcinomul adenoid-chistic sau cribriform se aseamănă ca structură și evoluție cu cel al glandelor salivare, numit și cilindrom (fig. 623).

Carcinomul metaplazic comportă prezența unor celule tumorale metaplaziate pavimentos, cartilaginos, osos, sau combinate.

Mastita carcinomatoasă constă dintr-un carcinom extins al mamelei asociat cu un intens proces inflamator acut nespecific. Are prognostic defavorabil.

Boala Bowen a mamelei (fig. 624), este considerată un carcinom intraepitelial al tegumentului sînului.

Boala Paget a mamelonului. În epidermul mamelonar și uneori chiar în areolă se găsesc celule mucinoase așezate difuz, fără să invadeze dermul. Este expresia tegumentară a unui carcinom mamar mai profund (fig. 625).

Tumora phyllodes, cystosarcoma phyllodes, sau fibroadenomul chistic, are structura unui fibroadenom cu dilatări chistice canaliculare. Componenta mezenchimală este fibroasă, bogat celulară și mai rar cu metaplazie cartilaginoasă, osoasă, grăsoasă ș.a.

Această tumoare poate avea evoluție benignă, malignă sau cu malignitate atenuată, în raport de comportamentul oncomorfologic al componentei mezenchimale.

Carcinosarcoamele pure sînt mai

Scanned with OKEN Scanner

rar întîlnite în glanda mamară, mai des iau naștere din părțile moi ale sînului.

Metastazele carcinoamelor mamare invadează mai des limfoganglionii regionali (fig. 626) apoi sistemul osos și plămînii.

Cancerul mamar la bărbați este foarte rar și apare pe fondul unei ginecomastii sau după administrarea de hormoni estrogeni în tratamentul cancerului de prostată. Evoluția cancerului mamar la bărbați este rapidă infiltrînd peretele toracic.

13.6. DIN PATOLOGIA SARCINII

I. Căluşer

13.6.1. ECLAMPSIA, DISGRAVIDIA TARDIVĂ SAU TOXEMIA GRAVIDICĂ

În ultimele luni de sarcină poate apare în organismul femeii gravide o stare patologică gravă care periclitează iminent viața. Clinic, boala se manifestă prin hipertensiune arterială, albuminurie, edeme, convulsii tonico-clonice, accidente cerebrale, care pot duce pînă la comă și moarte.

Etiopatogenia bolii este incertă, dar se crede că în organismul acestor gravide se produc modificări de hipersensibilizare pluriviscerale, fiind predominante cele hepato-renale. Hipersensibilizarea este dată de proteinele placentare denaturate care au rezultat în urma desprinderii parțiale a acesteia de uter, prin formarea unui hematom retroplacentar. În alte situații, se eliberează o cantitate crescută de trombokinază care produce leziuni asemănătoare.

Morfopatologic, leziunile din placentă și cele din restul organismului au caracter hemoragic și microinfarctic. În placentă, sînt trombozate vasele mici și apar zone de necroză fibrinoidă, alături de proliferarea celulelor sincițiale ale trofoblastului. Ficatul se mărește în volum și, prin transparența capsulei, se văd hemoragii plurifocale. Microscopic, se pot urmări trombozele vaselor din spațiile porte și necrozele din parenchimul hepatic. În creier, plămîni, miocard, hipofiză ș.a., de asemenea, se găsesc leziuni trombotice și microinfarcte însoțite de microhemoragii. Semnificative sînt leziunile renale, care cunosc două tipuri morfolezionale: în formele mai puțin grave se produc leziuni de glomerulonefroză eclamptică cu membranele bazale capilare ușor îngroșate, endoteliul înălțat edematos, cu puțin sînge în lumen, alături de distrofia epiteliilor din tubii uriniferi contorți proximali. În formele grave, se poate instala necroza bilaterală a corticalei rinichilor cu insuficiență renală acută.

Evoluția bolii depinde de oportunitatea terapiei instalate: hipotensoare, cezariană ș.a., în cazuri grave, starea eclamptică este letală.

13.6.2. AVORTUL

Sarcina întreruptă în primele 28 de săptămîni constituie un avort. După 7 luni este o naștere prematură, deoarece copilul este viabil. Avortul se produce spontan sau este provocat.

Avortul spontan sau pierderea nedorită a sarcinii se produce din cau-

Scanned with OKEN Scanner

ze *materne* și *fetale*. Dintre cele materne este des întîlnit uterul infantil, traumatismele, procesele inflamatorii genitale, intoxicațiile, cauzele endocrine, tumorile uterine ș.a. Cauzele legate de produsul de concepție se referă la anomaliile placentare, la nidarea patologică a oului, mola hidatiformă, moartea fetală intrauterină ș.a. De cele mai multe ori, embrionul sau fătul moare intrauterin înainte de a fi eliminat. De aceea, placenta va prezenta leziuni atrofodistrofice pînă la necroze placentare și macerație embrionară sau fetală (fig. 627, 628, 630, 631). Dacă în uter au rămas resturi placentare, se pot necroza, suprainfecta, sîngera, sau se pot organiza conjunctiv.

Avortul provocat este terapeutic și criminal. *Cel terapeutic* are indicații legate de boli grave ale mamei sau cînd există pericolul de a se naște un copil malformat. Bolile mamei îi pun în pericol viața prin purtarea sarcinii sau a nașterii în cursul bolilor grave cardiovasculare, în deformări accentuate ale bazinului ș.a. Pericolul nașterii unui copil malformat este cunoscut după boli infecțioase ca: rubeola, toxoplasmoza; după iradieri masive, intoxicații grave, utilizarea unor medicamente teratogene ș.a. *Avortul criminal* se face contrar indicațiilor de păstrare a sarcinii.

13.6.3. SARCINA EXTRAUTERINĂ

Nidarea și dezvoltarea oului în afara cavității uterine este o sarcină extrauterină și constituie circa 0,3% din totalul gravidităților. Localizarea cea mai frecventă, 95%, este în trompele uterine, urmată apoi de cea de pe ovar, în cervixul uterin și, mai rar, în cavitatea peritoneală.

Localizarea în salpinge se face cînd oul nu mai poate descinde în uter din cauza unor obstacole date de stenoze, cuduri, compresiuni sau tumori ale salpingelui. În salpinge se dezvoltă mai des în mucoasa ampulară, cînd peretele se îngroașă și apoi se dilată supraliminar, cu subțierea pînă la ruperea peretelui. Sarcina tubară este menținută în trompe pînă în jurul lunii a 3-a sau a 4-a, după care peretele se rupe și se produce o hemoragie ce poate fi fatală pentru femeia gravidă. După ruperea trompei, rămîn în ea cheaguri de sînge și fragmente placentare, iar embrionul cade în cavitatea peritoneală unde se usucă pergamentos și, rar, își continuă dezvoltarea.

În paralel cu sarcina tubară se produc și modificări endometriale: o parte din celulele glandulare sînt mai mari și nucleul mai hipercrom, numite celule Arias-Stella. Aceste celule sînt decelabile numai la o treime din sarcinile extrauterine (fig. 632).

În sarcina *ovariană*, oul se nidează și se dezvoltă pe suprafața sau în corticala ovarului, cînd oul se formează imediat după ieșirea ovulului din foliculul ovarian.

În sarcina *cervicală*, embrionul se dezvoltă în canalul cervical al uterului și în evoluția sarcinii se produc sîngerări, rupturi ale musculaturii colului, dar frecvent apare avortul spontan.

Sarcina *abdominală* este foarte rară și, de cele mai multe ori, este secundară căderii produsului de concepție dintr-o trompă ruptă. Placenta se dezvoltă pe foița peritoneală și este foarte subțire. Dacă sarcina ajunge la termen este necesară scoaterea copilului din cavitatea peritoneală prin deschiderea chirurgicală a abdomenului.

Scanned with OKEN Scanner

13.6.4. PATOLOGIA PLACENTEI

Placenta praevia este o anomalie de implantare a placentei în cavitatea uterină. În loc să adere de cupola uterului, se fixează în zonele căii de expulzare a fătului adică pe, sau la marginea orificiului intern al colului uterin. Se poate localiza la marginea canalului cervical, cînd este parțială, sau poate oblitera complet orificiul intern al colului, cînd este totală. În cursul evoluției acestei sarcini apar frecvente sîngerări, din cauza implantării profunde a placentei printre fibrele miometrului, cît și din cauza desprinderii unor porțiuni de placentă de pe miometru în procesul de destindere prin creșterea sarcinii. Cu toate acestea, sarcina poate ajunge la termen, cînd pentru a fi salvată mama și copilul, se face operație cezariană.

Placenta accreta (fig. 633) este o anomalie de structură a placentei, în sensul că vilozitățile coriale se prelungesc adînc în miometru, din cauza unei slabe dezvoltări a foiței deciduale. Cînd vilozitățile pătrund parțial în miometru este forma *increta*, iar dacă ajung pînă la seroasa uterului este o placentă *percreta*. Această anomalie comportă un important pericol pentru mamă, deoarece, prin ruperea spontană sau manuală a vilozităților în expulzarea placentei, se produc rupturi sau hemoragii uterine ce pot fi fatale.

Placenta membranaceea, cu vilozitățile slab dezvoltate, sau **placenta cu mai mulți lobi**, sînt mai rar diagnosticate.

13.6.4.1. MOLA HIDATIFORMĂ

Este o distrofie hidropică a vilozităților coriale care compromite evoluția sarcinii, ducînd spre avort sau malformații. Frecvența bolii este de 0,5 la mia de sarcini și se instalează în primele 3—4 luni de sarcină. Cauza bolii ar consta într-o tulburare de vascularizare a corionului vilozitar și poate interesa numai o parte a vilozităților sau întreaga placentă fetală, cînd este o molă hidatiformă totală.

Macroscopic, uterul este mărit în volum, iar placenta este transformată în numeroase vezicule cu peretele subțire, alb-translucid, cu dimensiuni ce variază de la cîțiva mm pînă la 3 cm diametru, conținînd un lichid clar și asemănîndu-se cu un ciorchine de strugure (fig. 634). *Microscopic*, vilozitățile au chorionul mezenchimal lax sau lacunar și lipsit de vase (fig. 635 și 636).

Evoluția molii hidatiforme este benignă, dar, uneori, veziculele mai mici se infiltrează în miometru, constituind o *molă disecantă* sau *destruens* și, în cazuri mai rare, se poate *maligniza* în *choriocarcinom*.

13.6.4.2. INFLAMAȚIILE PLACENTEI

Placenta se inflamează *nespecific* sau *specific*. **Inflamațiile nespecifice** apar în prezența florei piogene ce urcă din tractul genital inferior, mai ales cînd sînt rupte membranele sarcinii. În acest caz, se tulbură lichidul amniotic, iar foițele placentare sînt infiltrate cu polinucleare.

Inflamațiile specifice sînt *tuberculoase* și *sifilitice*. *Tuberculoza* este secundară și ajunge în placenta deciduală pe cale hematogenă de la un focar activ tuberculos din organismul femeii gravide. Morfopatologic, se manifestă sub formă de *noduli proliferativi*.

Sifilisul placentei se transmite tot pe cale sanguină la o femeie cu R.B.W. pozitivă. Leziunile macroscopice sînt mai evidente decît în tuberculoză, deoarece placenta se mărește în volum, are o culoare cenușie-gălbuie, este edematiată și fibroasă, iar o parte din vilozități se pot modifica vezicular. Uneori, pot

Scanned with OKEN Scanner

apare și gome sifilitice. *Microscopic*, predomină leziunile endarteritice și infiltratele limfoplasmocitare perivasculare. Frecvent, favorizează pierderea sarcinii după luna a 4-a.

13.6.4.3. TUMORILE PLACENTEI

Fiind un organ pasager în organism, tumorile primare sînt rare, dar nu sînt complet excluse.

Dintre tumorile **benigne**, mai des este *chorioangiomul*, care poate favoriza desprinderea placentei, cu toate consecințele eclamptice sau predominant renale legate de aceasta.

Choriocarcinomul este tumoarea malignă a placentei și ia naștere din fragmentele de placentă rămase timp mai îndelungat în organism, iar în 40% din cazuri dintr-o molă hidatiformă. A fost descris la capitolul carcinoamelor de tip special.

Scanned with OKEN Scanner

14. BOLILE SISTEMULUI HEMATOFORMATOR ŞI LIMFOID

I. Căluşer

14.1. GENERALITĂŢI

În organismul uman există un grup de organe ce se aseamănă între ele prin morfogeneză şi rol şi se deosebesc prin arhitectură şi prin însuşirea unor funcţii. Aceste organe sînt formate dintr-o stromă laxă şi din parenchim cu celule mielo-limfohistiocitare în diferite stadii de diferenţiere. Aceste organe sînt măduva osoasă, limfoganglionii şi formaţiile limfoide din diferite organe, apoi splina, timusul, ficatul, celulele nevrogliale din creier, histiococitele ţesutului conjunctiv ş.a.

Celulele acestui sistem iau naştere dintr-o celulă susă, din hemohistioblast, mai recent numită şi celulă omnipotentă. Prin intermediul celulelor unipotente această celulă se diferenţiază în celule cu morfologii şi funcţii diferenţiate, cum sînt hematiile, trombocitele, celulele limfoidale, cele monocitar-fagocitare şi cele mieloid-leucocitare.

Cercetările din ultimii ani asupra acestor celule au adus contribuţii importante în cunoaşterea mai aprofundată a rolului lor în organism şi se impune reconsiderarea vechilor clasificări ale acestui capitol. Chiar cu aceste noi cunoştinţe s-a dovedit a fi destul de greu să întocmim o clasificare satisfăcătoare a acestor boli, deoarece după noile cunoştinţe o parte din vechile entităţi nosologice nu mai sînt recunoscute în patologie, cum este boala Brill—Symmers, considerată acum *limfom malign nodular.* În al doilea rînd, boli care înainte erau încadrate într-un anumit subcapitol al bolilor de sînge, azi, deşi le este recunoscută existenţa, sînt aşezate în alt subcapitol al bolilor sistemului hematoformator. Este relevantă situaţia leucemiei limfoide cronice, care este descrisă în capitolul leucemiilor, dar după clasicarea mai recentă a lui Lennert, această leucemie este trecută la capitolul limfoamelor maligne. Un alt exemplu este cel al fostelor reticuloze inflamatorii, care, din subcapitolul reticulozelor au fost trecute la subcapitolul inflamaţiilor.

Din această cauză, descrierea bolilor din acest capitol trebuie făcută după o schemă simplificată, luînd în considerare patologia fiecărui tip celular diferenţiat în parte. În acest sens, sînt descrise procesele patologice şi entităţile nosologice ale hematiilor trombocitelor, limfocitelor, seria mieloid-granulocitară şi a celulelor monocitar-fagocitare.

14.1.1. LEZIUNILE ELEMENTARE *CANTITATIVE* ALE CELULELOR SISTEMULUI HEMATOFORMATOR ŞI LIMFOIDAL

Numărul scăzut al hematiilor din sînge se numeşte *anemie;* al leucocitelor, *leucopenie,* iar a trombocitelor, *trombopenie.*

Creşterea numărului de hematii se numeşte *poliglobulie,* iar al leucocitelor adulte poartă denumirea de *leucocitoză.* Leucocitoza poate inte-

Scanned with OKEN Scanner

resa numai un anumit tip de leucocite, cum este *neutrofilia*, în inflamațiile microbiene; *eozinofilia*, în parazitoze, stări alergice; *bazofilia*, în intoxicațiile cu substanțe chimice; *limfocitoza*, în tuberculoză, viroze ș.a. și *monocitoza*, în viroze, imunitate ș.a.

Creșterea numărului de *leucocite tinere* în sîngele periferic este o manifestare proprie leucemiilor, cînd numărul leucocitelor tinere este prea mare atît în sîngele periferic, cît și în măduva osoasă.

14.1.2. LEZIUNILE ELEMENTARE *CALITATIVE* ALE CELULELOR SISTEMULUI HEMATOFORMATOR ȘI LIMFOIDAL

Hematiile prezintă cele mai numeroase modificări calitative. *Modificările de formă* poartă denumirea de *poikilocitoză* și pot avea aspect sferic, ovalar, falciform, de roată dințată ș.a.

Modificarea de volum a hematiilor se numește *anizocitoză*. Hematiile pot fi mai mici, în microcitoză, sau mai mari, în macrocitoză.

Modificările tinctoriale sau *anizocromiile* sînt reprezentate de celulele hiper- sau hipocrome. Astfel de modificări apar în anemii și leucemii.

Modificările de structură constau din diferite formațiuni neobișnuite ce apar în celule, cum sînt corpusculii Jolly și inelele lui Cabot, din hematiile anemiilor grave, din leucemii și cancer. Leucocitele pot avea forme bizare, în reticuloza histiomonocitară, sau pot avea un volum crescut în reticulozele și tumorile acestor celule.

Trombocitele de dimensiuni mari se numesc megatrombociți și apar cînd maturarea trombociților se face prea rapid.

14.2. BOLI CU IMPLICAȚIA HEMATIILOR

Din această categorie fac parte *anemiile*, *poliglobuliile* și *proliferările imature* ale celulelor spiței roșii.

14.2.1. ANEMIILE

14.2.1.1. GENERALITĂȚI

Scăderea numărului de hematii din sîngele periferic sau central, adică cel din măduva osoasă, poartă numele de anemie. Anemiile sînt cele mai frecvente boli ale hematiilor și pot fi însoțite de scăderea sau de creșterea cantității de hemoglobină, fiind hipocrome sau hipercrome.

Etiologia anemiilor este foarte variată și cunoașterea cauzei lor este importantă, pentrucă sugerează instituirea unui tratament eficace. Astfel, sînt anemii apărute în urma:

— hemoragiilor;

— a agenților fizici, cum este căldura sau iradierile;

— a agenților toxici, ca benzol, cloramfenicol, săruri de aur și arsen, veninul de șarpe, plumbul, oxidul de carbon ș.a.;

— a factorilor biologici virali, microbieni, paraziți și ciuperci;

Scanned with OKEN Scanner

— a agenților carențiali, ca lipsa de vitamine, proteine, fier ș.a.;
— a factorilor constituționali, ca structuri eritrocitare patologice;
— imunitate; ș.a.;
— factori necunoscuți.

În lipsa cunoașterii etiologiei tuturor anemiiloir s-au încercat clasificări bazate pe alte criterii, cum ar fi al prognosticului bolii. După aceasta, anemiile se împart în:
— regenerative: ex. anemiile posthemoragice,
— hiporegenerative: ex. anemia pernicioasă și anemiile hemolitice,
— aregenerative: ex. în mielofibroză, în panmieloftizie.

O altă clasificare asemănătoare primei o folosește Robbins, 1974, împărțind anemiile în:
— *Anemii cu măduva activă sau regenerativă;*
— acute posthemoragice,
— cronice posthemoragice.
— *Anemii cu creșterea ratei de distrugere a hematiilor:*
— anemii hemolitice cîștigate,
— anemii hemolitice familiale,
— sferocitoza,
— drepanocitoza,
— talasemiile;
— hemoglobinuria paroxistică nocturnă;
— microangiopatică.
— ș.a.
— *Anemii prin scăderea producerii de hematii;*
— anemia pernicioasă Biermer,
— anemia prin deficit de acid folic,
— anemia prin deficit de fier,
— anemia prin defect medular (pancitopenia).
— ș.a.

14.2.1.2. ANEMIILE REGENERATIVE POSTHEMORAGICE

14.2.1.2.1. ANEMIA POSTHEMORAGICĂ

Cînd este *acută* se instalează după pierderile mari și bruște de sînge din cursul hematemezelor și hemoptiziilor, a metroragiilor abundente ori după plăgi tăiate ș.a. În aceste cazuri, poate interveni moartea prin șoc hemoragic hipovolemic sau se poate instala o anemie acută. În aceasta din urmă, tegumentele sînt palide, inima și vasele conțin o cantitate mai mică de sînge, iar splina este de consistență flască. Modificările *microscopice* pot fi decelate numai după cîtva timp de la instalare, cînd apar focare hematoformatoare în afara măduvei osoase, măduva păstrîndu-și capacitatea hematoformatoare.

Anemia posthemoragică cronică se instalează după hemoragii mici și repetate și, mai rar, chiar după hemoragiile acute. Hemoragii cu pierderi prelungite de sînge se produc în ulcerul cronic și în cancerul stomacului, în tumorile căilor urinare și ale uterului, în rectocolita muco-hemoragică, în hiperfoliculinemie ș.a. În aceste cazuri, concomitent cu pierderea de sînge, se produce și o stimulare eritropoietică. Din această cauză, pe lîngă paloarea organelor și leziunile distrofice grăsoase posthipoxice ale organelor, se constată și o transformare roșie a măduvei galbene din oasele lungi ale organismului. Proliferarea hematoformatoare se extinde și în alte organe hematoformatoare, sub formă de focare, în ficat, splină, ș.a.

14.2.1.3. ANEMIILE HIPOREGENERATIVE

14.2.1.3.1. ANEMIILE HEMOLITICE

În organismele cu distrugeri masive de hematii ce nu pot fi imediat înlocuite, se instalează anemiile hemolitice. Cauzele acestor anemii pot fi împărțite în două mari categorii:

- Constituționale, familiale sau de cauze intraeritrocitare, în care hematiile au diferite forme patologice (ovalare, falciforme, în țintă ș.a.);
- Cîștigate sau de cauze extraeritrocitare, deci plasmatice, ivite în

Scanned with OKEN Scanner

timpul vieții, în cursul intoxicațiilor cu substanțe chimice, sub influența agenților fizici, incompatibilitate de grup sanguin, infecții, infestații, mecanisme autoimune ș.a.

14.2.1.3.1.1. ANEMIILE HEMOLITICE CIȘTIGATE

Aceste anemii au cîteva simptome morfologice importante: anemia cu paloarea tegumentelor, icterul și splenomegalia.

Paloarea tegumentelor este expresia anemiei produsă de hemoliza hematiilor sub acțiunea unor factori externi. Din această cauză aceste hematii trăiesc puține zile sau ore, în loc de 120 de zile care este durata lor normală. Cînd hemoliza este accentuată se instalează o hipoxie gravă, pe care organismul se străduiește să o compenseze prin formarea de noi hematii. Această străduință se poate urmări în măduva osoasă galbenă, care se transformă în măduvă roșie și se poate vedea și după focarele mieloide ce apar în ficat, splină și în alte organe ale S.R.H.-ului.

Icterul se instalează în urma hemolizei accentuate după care în organism circulă o mare cantitate de bilirubină indirectă sau prehepatică, care colorează tegumentele și mucoasele în galben. *Celulele Kupfer* proliferează între cordoanele ficatului (fig. 639).

Splina este mărită de 4—10 ori față de volumul normal și are culoare ruginie. Nuanța ruginie este dată de depozitul de hemosiderină din celulele histiocitare din sinusuri, iar volumul crescut al splinei este rezultatul hiperplaziei accentuate a acestor celule (fig. 640 și 641). Alteori, celulele prezintă o evidentă metaplazie mieloidă (fig. 642). În splină este crescut numărul megacariocitelor (fig. 643), dintre care unele au nuclei picnotici (fig. 644).

În acest grup poate fi introdusă și **hemoglobinuria paroxistică nocturnă sau boala Marchiafava—Michelli.** Boala se manifestă prin crize instalate în timpul nopții, cînd se produc hemolize intense din cauza unor leziuni de membrane a hematiilor. După aceste crize apare o hemoglobinurie intensă, iar, cu timpul, chiar o sideroză renală și proliferare reactivă meduloosoasă. Se însoțește des de hemoragii și evoluția se agravează dacă se instalează o insuficiență medulară.

14.2.1.3.1.2. ANEMIILE HEMOLITICE FAMILIALE

Anemia hemolitică congenitală Minkowski—Chauffard, numită și sferocitoza ereditară, se transmite genetic autosomal și constă dintr-o anemie cu hematii mici de circa 5 microni diametru și de formă rotundă-sferică. Aceste hematii au membrana lezată, încît rezistența osmotică este redusă, iar apa și sodiul sînt absorbite în cantitate crescută. În urma unor observații experimentale, se crede că splina intervine în patogeneza acestor modificări hematice. De fapt, în această boală se constată o splenomegalie de circa 1000 gr., care microscopic surprinde o mare acumulare de hematii în cordoanele splenice. În cursul trecerii hematiilor din cordoane în sinusuri se produce sferocitoza și liza hematiilor.

Boala evoluează mai mulți ani, timp în care sideroza se fixează pe cordoanele splinei, apare icter și se instalează o aplazie medulară. Evoluează benign în crize și bolnavii sînt susceptibili la complicații de tip cholangitic, litiazic ș.a.

Anemia mediteraneeană, numită și **talassemie** sau **anemia Cooley** este întîlnită la populația din bazinul Mării Mediterane și se produce printr-o dishemoglobinoză ereditară în care persistă hemoglobina fetală, de-

Scanned with OKEN Scanner

oarece hemoglobina A nu se poate sintetiza. Această tulburare coexistă cu hematii modificate morfologic, în sensul aplatizării hematiilor și a hipercolorării centrului celular, încît au aspect de „țintă" sau de „pălărie mexicană". În sînge, se găsesc fragmente hematice numite schizocite, rezultate în urma ruperii hematiilor care deși au crescută rezistența osmotică, este scăzută cea mecanică.

Intensitatea bolii variază, încît sînt talassemii *majore* și *minore*. În formele mai grave, anemia are caracter hipocrom cu splenomegalie, deformări osteofaciale de tip mongoloid și hiperplazie eritroblastică compensatorie în splină, ficat și măduva osoasă galbenă. Pe parcursul evoluției, boala se poate agrava cu modificări de aplazie medulară și complicații inflamatorii, hemoragice ș.a.

Anemia cu celule falciforme sau **drepanocitoza** este tot o dishemoglobinoză ereditară, dar apare la indivizii de culoare. Boala se caracterizează prin prezența unor hematii deformate în formă de „seceră". Deformarea hematiilor este dată de hemoglobina patologică „S", care determină condensarea și cristalizarea hemoglobinei din hematii cînd acestea trec prin sîngele venos.

Pe lîngă modificările sanguine, boala evoluează cu icter, deformarea oaselor craniene, hepatosplenomegalie, tromboze vasculare și regenerarea măduvei galbene osoase. Clinic, evoluează în crize cu anemie, icter și o parte din leziunile viscerale amintite.

Favismul este o anemie hemolitică dată de un deficit enzimatic, de glucozo-6-fosfat-dehidrogenază. În lipsa acesteia, hemoglobina alterată se precipită, apărînd în hematii sub denumirea de corpusculii Heinz. Boala este întîlnită la populațiile din zonele subtropicale care consumă boabe de vicia fava.

14.2.1.3.2. ANEMIILE CARENȚIALE

14.2.1.3.2.1. ANEMIA PERNICIOASĂ BIERMER

Este o formă de anemie foarte gravă și se mai numește *megalocitară sau hipercromă*. Apare în urma tulburărilor din metabolismul vitaminei B_{12}.

Boala se manifestă prin semne morfoclinice constînd dintr-un intens grad de *anemie*, din suferință digestivă și neuropsihică. Anemia este foarte accentuată, oscilînd în jurul a 2.000.000 hematii pe mm^3. Pe lîngă gradul ridicat de anemie, hematiile prezintă leziuni de poikilocitoză și anizocitoză, alături de o modificare patognomonică; apariția în sînge a unui mare număr de megalocite, adică hematii de tip embrionar care au nucleu și citoplasmă bazofilă fără funcție hematozică. Aceste celule sînt de talie mare, iar printre ele se află și megaloblaști, a căror talie este și mai crescută. Megaloblaștii se găsesc mai ales în măduva osoasă, unde dețin peste jumătate din populația celulară. Cu toate modificările de imaturare hematică, hemoglobina este în concentrație crescută.

Acest grad de anemie accentuată conferă tegumentelor și mucoaselor o culoare palidă cu nuanță gălbuie, precum și *leziuni distrofico-hipoxice în numeroase organe*. Ficatul este brun, din cauza depunerii hemosiderinei în celulele Kupffer, dar are și zone gălbui, în urma instalării distrofiei grase în hepatocitele centrolobulare. Rinichii au o culoare brună dată de pigmentul hemosiderinic din celulele epiteliale ale tubilor contorți proximali. Splina și limfoganglionii au culoare ruginie în urma depozitării hemosiderinei în celulele histiocitare și a metaplaziei mieloide din sinusuri. Măduva osoasă galbenă este înlocuită cu măduvă roșie, iar în oasele late și scurte, hematopoieza este crescută

Scanned with OKEN Scanner

prin hiperplazie mieloidă. Hipoxia accentuată determină și zone de distrofie grasă în miocard, căruia îi imprimă o culoare gălbuie ce alternează cu zone brune, încît acest miocard vărgat se aseamănă cu blana de tigru; „inimă tigrată".

Tot din cauza lipsei de vitamina B_{12} și a hipoxiei se produce *demielinizarea cordoanelor din măduva spinării* instalîndu-se tulburări nervoase de motricitate. Bolnavii își pierd siguranța la mers și au o bază de implantare largă cînd stau în picioare.

Pe *tractul digestiv* se găsesc leziuni în limbă și stomac. Limba are papilele marginale atrofice, mucoasa este roșie, netedă și infiltrată cu celule mononucleate luînd denumirea de glosită Hunter. Pliurile mucoasei gastrice sînt șterse, mai ales în fundul antrului piloric, unde mucoasa este subțiată și glandele atrofice. Printre glandele atrofiate se găsesc celule metaplaziate intestinal. Corionul mucoasei gastrice este infiltrat cu celule limfoplasmocitare. Aceste modificări gastrice stau la baza achiliei și lipsei factorului Castle. Se crede că anemia Biermer precede un cancer gastric, care coincide cu o atrofie prealabilă a mucoasei.

După tratamente bine orientate se constată o tendință de maturare a megaloblaștilor și megalocitilor, ivindu-se în sîngele periferic niște hematii cu reacții histochimice particulare, numite reticulocite, apare „criza reticulocitară", care este un semn de prognostic bun.

În afară de anemia pernicioasă sau megalocitară, în patologie sînt și **anemii biermeriforme,** care se aseamănă cu anemia Biermer, dar se și deosebesc prin caracterul lor trecător. Sînt forme mai ușoare și dispar dacă se înlătură cauza: botriocefaloza, cancerul, graviditatea, pelagra, bolile hepatice ori intestinale, în cursul cărora apar aceste forme de anemii.

14.2.1.3.2.2. ANEMIILE PRIN DEFICIT DE FIER SAU FERIPRIVE

Anemiile feriprive apar în urma lipsei fierului sau imposibilității metabolizării lui, în procesul de homeostazie hematică. În lipsa fierului, hematiile vor avea talia mai mică și hemoglobina în concentrație mai scăzută.

Cauzele lipsei de fier pot fi reprezentate prin aport scăzut de fier în alimente, prin tulburări de absorbție în intestin, prin pierderi excesive de fier în cursul unor hemoragii sau printr-un defect de metabolizare hematică a fierului.

Morfologic, pe lîngă semnele generale legate de anemii, în general, se constată o colorare slabă a hematiilor la reacțiile pentru fier la cele 3—3.500.000 hematii pe mm^3. Pielea și mucoasele sînt palide, uneori cu atrofia unor mucoase, cum este cea linguală. Măduva osoasă este regenerativă și în sîngele periferic pot apare hematii incomplet maturate. În cazuri mai grave pot apare focare hematopoietice extramedulare. Leucocitele și trombocitele, în mod obișnuit, nu sînt afectate. Mai recent se fac relații între aceste anemii și cancerul esofagian, dar nu se știe care o precede pe cealaltă.

14.2.2. POLICITEMIILE

Policitemiile sau poliglobuliile constau din creșterea numărului de hematii în sîngele periferic. Ele pot fi *secundare, vera* sau adevărate și poliglobulii *relative,* numite și eritrocitoze.

Scanned with OKEN Scanner

14.2.2.1. POLIGLOBULIA VERA SAU BOALA LUI VAQUEZ

Cînd în sîngele periferic crește numărul hematiilor adulte pînă la 7—12 milioane pe mm^3, se constituie o poliglobulie. Apare la bărbați și se transmite familial. Paralel cu creșterea numărului de hematii cresc și leucocitele pînă la 20.000/mm^3. Măduva osoasă galbenă devine roșie activă.

Aceste modificări hematice stau la baza unor semne clinice ca: cefalee, spasme vasculare și hemoragii, tulburări nervoase și culoarea roșie a tegumentelor. Bolnavii decedează prin complicații vasculare și hematice.

14.2.3. BOLILE PROLIFERATIVE ALE HEMATIILOR

14.2.3.1. MIELOZA ERITROBLASTICĂ ACUTĂ ȘI CRONICĂ

Mieloza eritroblastică este echivalentul hematic al leucemiilor, deosebindu-se de leucemii prin aceea că proliferarea interesează numai celulele seriei roșii, leucocitele sînt normale, iar trombocitele scad ca număr.

În cadrul spiței roșii este scăzut numărul hematiilor adulte, dar lipsa lor este înlocuită cu celulele roșii tinere, cu eritroblaști atît în sîngele periferic, cît și în măduva osoasă. Organele hematoformatoare, splina, limfoganglionii și ficatul sînt puțin mărite în volum, iar microscopic conțin focare mieloide eritroblastice.

Evoluția acestor mieloze este acută și cronică. Cea *acută* evoluează în 2—3 luni și se mai numește eritremia Di Guglielmo. Ca și leucemia acută are un „hiatus celular" situat între eritroblaști și hematiile adulte.

Mieloza *cronică* evoluează 2—3 ani și duce la moarte prin complicații septice, anemice sau hemoragice. În formele cronice se găsesc și celulele roșii intermediare dintre eritroblaști și hematii, cum sînt proeritrocitii, eritrocitii policromatofili și acidofili.

14.3. BOLI ALE TROMBOCITELOR

Trombocitele sînt structuri anucleate circulante în sîngele periferic și iau naștere din fragmentarea citoplasmei megacariocitilor din măduva osoasă.

În ultimul timp, trombocitilor li se atribuie implicații numeroase și importante în producerea unor procese patologice, cum ar fi inflamațiile, tulburările de circulație, ateroscleroza ori a unor sindroame, ca cel de coagulare diseminată intravasculară ș.a.

În patologie, se cunosc cîteva boli legate cu certitudine de suferința trombocitelor, cum este *trombocitopenia* și *trombocitemia idiopatică*, *sindromul de coagulare diseminată difuză intravasculară* și *proliferările maligne leucemice*, cum este cea acută *megacariocitoidă*.

Mai importante sînt trombocitopeniile care stau la baza diatezelor sau sindroamelor hemoragipare.

Scanned with OKEN Scanner

14.3.1. TROMBOCITOPENIILE

În mod normal, în sîngele periferic se găsesc 150.000—350.000 trombocite pe mm^3. În trombocitopenii, numărul lor poate scădea pînă la 10.000—20.000 pe mm^3, prin neproliferarea trombocitelor din măduvă sau prin distrugerea lor în organism.

Scăderea producerii lor se întîlneşte în numeroase boli, cum se întîmplă în cursul leucemiilor, mielofibrozei, cancerelor, a iradierilor, a unor medicaţii, în lipsa vitaminei B_{12} şi fierului şi în multe stări ereditare.

Distrugerea trombocitelor apare tot în cursul evoluţiei bolilor maligne, după medicamente ori boli imune, dar apare şi după infecţiile virale, microbiene, postpartum şi în stări ereditare.

Numărul scăzut de trombocite, prin oricare din mecanismele de mai sus, favorizează instalarea sindroamelor hemoragipare. Cele mai importante trombocitopenii sînt trombocitopenia purpurică primară sau idiopatică, trombocitopenia secundară, trombocitopenia trombotică.

14.3.1.1. TROMBOCITOPENIA PURPURICĂ PRIMARĂ SAU IDIOPATICĂ

Boala apare la copii şi la adulţi tineri şi are o etiologie necunoscută. În sîngele bolnavilor se găsesc anticorpi antitrombocitici, boala fiind legată de presupunerea că în perioada intrauterină s-ar produce leziuni medulare cu consecinţe depresive asupra formării trombocitelor.

Leziunile morfologice sînt situate în măduvă şi splină. În măduvă, se produce o scădere a hematopoiezei hematice şi leucocitare sau, alteori, poate rămîne normală. La fel, la început, şi megacariocitele pot fi în număr normal sau se poate constata chiar o creştere a populaţiei megacariocitare, cu precizarea că o parte din aceste celule sînt imature, cu nucleul nelobulat. Splina, uneori, pare a fi de asemenea normală, dar poate prezenta o congestie sinusală şi o hiperactivitate, manifestată prin lărgirea centrilor foliculari. În sinusuri este crescut numărul de megacariocite.

Consecinţa trombocitopeniei este hemoragia capilară răspîndită difuz în organism, dar cu expresivitate la nivelul tegumentelor, seroaselor şi mucoaselor sub formă purpurică şi peteşială. Astfel de hemoragii apar şi în creier, cînd tabloul morfoclinic este grav, chiar letal. Hemoragiile sînt înlesnite de cele mai mici traumatisme. Splenectomia aduce uneori ameliorări.

14.3.1.2. TROMBOCITOPENIA SECUNDARĂ

Boala se diagnostichează cînd trombocitopenia evoluează în paralel cu o boală de bază gravă care ar putea explica tromboliza sau împiedicarea trombopoiezei. Dintre aceste boli amintim cancerele avansate, leucemiile, mielosclerozele, iradierile, hipersplenismul, substanţele chimice, cum este benzolul şi uretanul, mecanismele imune accentuate, virusul varicelei şi rubeolei, microbii ş.a. Se deosebeşte de trombocitopenia primară prin posibilitatea redresării trombocitemiei dacă se înlătură boala de bază care o întreţine.

14.3.1.3. TROMBOCITOPENIA TROMBOTICĂ

Boala a fost descrisă de Moschowitz, în 1925. Cauza bolii este necunoscută, dar se crede că este o coa-

Scanned with OKEN Scanner

gulopatie de consum instalată prin mecanisme imune. Tabloul morfologic constă dintr-o anemie hemolitică asociată cu microtrombi ischemianți arteriolari și venulari, situați cu predilecție la nivelul rinichilor. Glomerulii renali sînt necrozați segmentar sau în întregime, alături de microhemoragii interstițiale.

14.3.1.4. SINDROMUL DE COAGULARE DISEMINATĂ INTRAVASCULARĂ

Legătura dintre suferința trombocitelor și sindromul de coagulare diseminată intravasculară este o certitudine, dar îl considerăm un proces patologic și nu o boală strict conturată și de aceea l-am descris pe larg la subcapitolul trombozei din partea generală.

14.4. MIELOPATII HIPOREGENERATIVE ȘI AREGENERATIVE

Există stări patologice în care măduva nu produce celulele unei anumite spițe sanguine sau nu mai elaborează celulele nici unei spițe celulare.

Cauzele acestor leziuni medulare sînt foarte variate: substanțe toxice, ca benzolul, sulfamidele; factori fizici, ca radiațiile ionizante; cauze hormonale; stări de hipersensibilitate anafilactică; avitaminoze ș.a.

Dintre sindroamele cele mai des declanșate cunoaștem agranulocitoza panmieloftizia și osteomielofibroza.

14.4.1. AGRANULOCITOZA

Este un sindrom descris în 1922, de către Schultz. Leziunea constă din lipsa aproape totală a polimorfonuclearelor din sîngele periferic și din măduvă, cu menținerea în limite normale a limfocitelor, hematiilor și trombocitelor. Scad cu precădere neutrofilele, care pot diminua pînă la 3% sau chiar atinge zero. Din această cauză apărarea imunitară microfagocitară este deficitară și sînt favorizate infecțiile.

În măduva osoasă și pe traiectul digestiv, genital, respirator apar zone extinse de necroză ce se detașează ușor lăsînd ulcerații. În jurul zonelor de necroză nu se află polimorfonucleare, ci rare limfocite și plasmocite. Din această cauză, numeroși autori cred că necrozele din agranulocitoză și însăși agranulocitoza ar fi consecința unui proces anafilactic ivit în cadrul unui proces inflamator, putînd fi chiar și de natură tuberculoasă. Bolnavii decedează destul de timpuriu prin boli inflamatorii intercurente.

14.4.2. PANMIELOFTIZIA

Boala a dost descrisă de Ehrlich, în 1888 și constă dintr-o oligocitoză sanguină periferică și medulară globală din cauza neregenerării celulelor din măduva hematoformatoare. În acest caz vor lipsi din sîngele periferic atît hematiile și leucocitele, cît și trombocitele, putînd scădea de 4—5 ori față de numărul lor normal. La examenul *microscopic*, în

Scanned with OKEN Scanner

măduva osoasă se constată o lipsă importantă a tuturor tipurilor de celule, constituind un adevărat „deşert celular". Persistă, în parte, limfocitele, celulele reticulare şi plasmocitele. În urma acestei spolieri hematocelulare se instalează o simptomatologie clinică complexă şi gravă cu expresie hipoxică, hemoragică şi infecţioasă şi cu determinări pluriviscerale, încît bolnavii prezintă o stare morbidă mai gravă decît în agranulocitoză.

Cauzele bolii sînt asemănătoare cu ale agranulocitozei, dar leziunea este mai severă şi mai amplă, probabil în urma reactivităţii speciale a organismului ori a acţiunii mai severe a factorului cauzal.

De obicei, se constată o hepatosplenomegalie. Boala evoluează acut, iar bolnavii decedează prin complicaţii vasculare sau infecţioase intercurente.

14.4.3. OSTEOMIELOFIBROZA

Boala constă dintr-o fibroză progresivă a măduvei osoase cu mielopoieză compensatorie extramedulară în ficat, splină şi limfoganglioni. În sînge apare o stare leucemoidă, dar în aceste celule nu este tulburată fosfataza alcalină şi nu conţin cromozomi Ph-1. În cadrul mielopoiezei extramedulare, atrage atenţia splenomegalia cu numeroase megacariocite şi, de asemenea, densificările osoase. Populaţia celulară din măduva osoasă este înlocuită cu ţesut conjunctiv. Boala evoluează timp mai îndelungat şi în etape, în timpul vieţii putîndu-se diagnostica prin puncţie-biopsie sternală. Apare la adulţi şi are evoluţie letală.

14.5. BOLILE LEUCOCITELOR

14.5.1. GENERALITĂŢI

Din grupul leucocitelor fac parte celulele mieloide, limfoide şi histiocitare.

Celulele mieloide pot fi surprinse circulante în sînge ori în măduva osoasă, sub formă matură şi imatură. Cele mature sînt polimorfonuclearele, iar cele imature sînt reprezentate de întreaga gamă de celule cuprinsă între mieloblast şi inclusiv metamielocit. În stări patologice, cum sînt leucemiile, celulele mieloide se pot întîlni şi extramedular în urma unor procese proliferative accentuate.

Celulele limfoide B şi T iau naştere din măduva osoasă şi, de asemenea, sînt circulante şi fixate în organele limfoide. Din limfocitele B iau naştere plasmocitele şi alte celule cu încărcătură secretorie imună.

Celulele monocitare iau naştere din măduva osoasă şi se diferenţiază în histiocite cu intense capacităţi fagocitare. Histiocitele rezultate se fixează în diferite organe şi iau denumiri variate, cum sînt celulele endotelio-sinusale sau retoteliile din sinusurile limfoganglionare şi splenice; celulele Kupffer din ficat, histiocitele din alveolele pulmonare şi din ţesutul conjunctiv; osteoclastele ş.a.

În afară de scăderea numărului de leucocite adulte, numită leucopenie,

Scanned with OKEN Scanner

sau de creșterea numărului lor sub denumirea de leucocitoză, în patologia leucocitelor se întîlnesc și boli proliferative din categoria leucemiilor, sau a celor cu caracter tumoral malign.

Clasificarea bolilor leucocitare este destul de dificilă, deoarece nu se recunoaște un criteriu major care să satisfacă împărțirea lor. Poate fi luată în considerare evoluția clinică a acestor boli, ca și morfologia celulelor apărute în aceste boli ori interdependența structurală dintre celule ș.a.

Vechile clasificări împărțeau aceste boli în leucemii, reticuloze și procese tumorale. În prezent, din capitolul reticulozelor se reține cele propriu-zise sau histiomonocitare, căci cele inflamatorii se descriu la inflamațiile granulomatoase, cele metabolice la lipidoze, iar cele tumorale sînt considerate limfoame maligne hodgkiniene și nehodgkiniene, deci se descriu în capitolul neoplaziilor.

Din această cauză am acceptat, dar cu rezerve, clasificarea O.M.S. 1979, după care bolile neoplazice ale țesuturilor hematopoietice și limfoide se împart în:

I. **BOLI SISTEMICE**

A. **Leucemii acute și boli aparente**
1. Leucemia limfoidă acută,
2. Leucemia mieloidă acută,
3. Leucemia monocitoidă acută,
4. Histiocitoza malignă,
5. Eritremia acută di Guglielmo,
6. Eritroleucemia,
7. Panmieloza acută,
8. Leucemia megacariocitoidă,
9. Leucemia acută neclasată;

B. **Leucemia limfoidă cronică și alte boli limfoproliferative:**
1. Leucemia limfoidă cronică,
2. Macroglobulinemia primară (Waldenström),
3. Mielomul multiplu,
4. Leucemia plasmocitară,
5. Boala lanțurilor grele,
6. Boala Sézary,
7. Boli limfoproliferative cronice neclasate.

C. **Leucemii mielioide cronice și alte boli mieloproliferative:**
1. Leucemia mieloidă cronică,
2. Variante mieloide cronice:
   a. leucemia cu neutrofile,
   b. leucemia cu eozinofile,
   c. leucemia cu bazofile.
3. Eritremia cronică (Heilmeyer—Schöner),
4. Policitemia vera (Vaquez—Osler),
5. Trombocitemia idiopatică,
6. Mielosclerozа cu metaplazie mieloidă,
7. Boala mieloproliferativă cronică neclasată.

D. **Leucemia monocitoidă cronică și boli histiocitoide sistemice:**
1. Leucemia monocitoidă cronică,
2. Histiocitoza X.

E. **Leucemii neclasate:**
1. Leucemia cu celule păroase.

F. **Altele:**
1. Mastocitoza malignă.

II. **TUMORI**

A. **Limfosarcoame:**
1. Limfosarcomul nodular,
2. Limfosarcomul difuz:
   a. limfocitar,
   b. limfoplasmocitar,
   c. prolimfocitar,
   d. limfoblastic,
   e. imunoblastic,
   f. tumoarea Burkitt.

B. **Micoza fungoidă,**

C. **Plasmocitomul,**

Scanned with OKEN Scanner

D. **Reticulosarcomul,**
E. **Hematosarcoame neclasate,**
F. **Boala Hodgkin:**
   1. Predominanță limfocitară,
   2. Scleroză nodulară,
   3. Celularitate mixtă,
   4. Depleție limfocitară.
G. **Altele:**
   1. Granulomul eozinofil,
   2. Mastocitomul.

Această clasificare este răspîndită în lume fiind forma de referire în dialogul dintre școlile medicale. Sînt incluse procesele patologice cu evoluție asemănătoare indiferent de structura celulară eritrocitară sau leucocitară, de aceea, o parte din procesele amintite în această clasificare sînt tratate la patologia hematiilor și a trombocitelor.

14.5.2. LIMFOPATII CONGESTIVE ȘI FIBROCONGESTIVE

Staza și congestia sanguină din limfoganglioni este puțin discutată în patologie, deoarece este mai puțin semnificativă prin caracterul ei intens pasager.

Numai formele cronice de stază sanguină cu modificări limfoganglionare pun probleme de diagnostic diferențial radiologic, cînd se localizează în regiuni greu abordabile bioptic. Așa, de exemplu, din experiența noastră am comunicat trei cazuri cu limfoganglioni traheobronșici și hilari de mărimea unor mere, întîlniți la decedați cu insuficiență circulatorie decompensată și, care, *microscopic* s-au dovedit a fi limfoganglioni cu o bogată stază sanguină.

14.5.2.1. SPLENOMEGALIA CONGESTIVĂ ȘI FIBROCONGESTIVĂ

Această afecțiune este destul de frecventă și nu rareori facilitează rupturile de splină atît la tineri, cît și la adulți.

Patogenia bolii este dominată de instalarea unei hipertensiuni intrasplenice; apare mult mai rar fără această hipertensiune. La toate vîrstele, tensiunea sanguină intrasplenică este consecința unei împiedicări de reîntoarcere a sîngelui în trunchiul venos port. Această împiedicare poate fi dată de afecțiuni cu localizare subhepatică ori a venei porte intrahepatice, ca în ciroza hepatică ș.a. În alte cazuri, obstacolul poate fi situat chiar suprahepatic, cum ar fi obstacolele de scurgere a sîngelui prin venele suprahepatice. De aceea, termenul de splină congestivă este impropriu, fiind vorba, în esență, de o stază sanguină a splinei. Ca atare, procesul constă dintr-o stază sanguină masivă și progresivă a splinei, urmată de o proliferare tisulară fibroasă.

La **început,** sîngele oprit în splină mărește organul în volum, ajungînd la o greutate de peste 1 kg, iar pe secțiune prezintă mici pete brune-negricioase. La examenul *microscopic,* se constată o stază hemoragică masivă. Sîngele stagnează în sinusurile pulpei roșii pe care le lărgește mult, încît cordoanele limfoide intersinusale par dispărute din cauza compresiunii sau a infiltrației hemoragice cu hematii. Foliculii limfoizi sînt micșorați în volum și, în parte, au periferia dilacerată de infiltratul hematic. Tot în această fază apar și consecințele hipotrofice ale stazei instalate, constînd dintr-o infarctizare a structurilor din jurul arteriolelor. Zona de necroză se extinde spre media arteriolară, iar în jurul focarelor micronecrotice proliferează fine fibre reticulinice cu tendință la hialinizare. Zonele micronecrotice sînt infiltrate cu hematii și se crede că hemoragia se produce prin ruperea pereților sinusurilor.

Scanned with OKEN Scanner

A **doua fază** de evoluție este cea **fibrocongestivă** și se manifestă prin suprapunerea, pe fondul sîngelui stagnat, a unor plăji sau cordoane de țesut conjunctiv, care se leagă de trabeculele musculo-conjunctive ale splinei sau de capsula fibroasă a organului.

Morfogeneza acestei fibroze se face prin trei modalități: prin *reticulinofibroză*, cînd fibre reticulinice fine apar în cordoanele intersinusale îngustînd lumenul sinusurilor; prin *hialinoză arteriolară*, cînd arteriolele au media și adventicea îngroșate hialin cu strîmtarea lumenului arteriolar; și prin *fibroza periarteriolară* ce se produce în focarele de infarctizare, avînd punctul de plecare la nivelul arteriolei.

Fibroza evoluează centrifug în focarul hemoragico-necrotic și adesori structurile necrotice se mențin la periferia focarului de fibroză. Uneori fibroza periarteriolară se asociază cu hialinoza arteriolară formînd o placă fibroasă unică la periferia foliculilor limfoizi. Cînd acest țesut conjunctiv pătrunde în folicul și îi fibrozează progresiv periferia, micșorînd structura limfoidă a foliculului, s-a produs o *fibroadenie*, ca în boala lui Banti.

Dacă placa fibroasă conține încă vestigiile vechii hemoragii, cum sînt depozitele de hemosiderină, reacțiile macrofagice și depozitele calcare, ia denumirea de *nodul ferocalcic*, sau *nodul Gamna-Gandy*. Inițial, acești noduli au fost considerați de natură micotică, dar azi se știe că sînt sechele ale infarctelor hemoragice periarteriolare. Ulterior, s-au descris noduli asemănători și în alte organe: în tiroidă, plămîni, limfoganglioni ș.a.

Evoluția acestui proces este des asociată clinic cu hipersplenism, dar se consideră că el este expresia morfologică a unei suferințe de reîntoarcere a sîngelui din splină spre vena portă sau spre cava inferioară din cauza obstacolelor localizate frecvent în hipocondrul contralateral.

14.5.3. INFLAMAȚIILE ORGANELOR LIMFOIDALE

Cu cîteva decenii în urmă, acest grup de boli era înglobat în reticulozele inflamatorii numite și reticulite. După limitarea cadrului reticulozelor, exclusiv la cele propriuzise, acest grup de inflamații este considerat prea puțin caracteristic pentru reticuloze și este descris în capitolul inflamațiilor obișnuite al organelor limfoidale. Cauzele sînt de obicei reprezentate prin factorii biologici virali, microbieni, micotici și parazitari, dar, recent, s-au izolat și entități nosologice cu componentă ereditară.

Tipul morfolezional este predominant proliferativ, dar se poate asocia cu cel alterativ și exudativ. Evoluția acestor boli este acută, subacută și cronică, iar încadrarea de circumstanță se face în inflamații nespecifice și specifice.

14.5.3.1. INFLAMAȚIILE LIMFOIDALE ACUTE REACTIVE, ZISE BANALE

Limfoganglionii sînt primele organe care iau contact cu o agresiune asupra organismului, încercînd prompt să neutralizeze acțiunea antigenică. Aceasta se face prin congestia organului, prin proliferarea și creșterea capacității fagocitare a histiocitelor și, apoi, prin formarea de anticorpi de către limfocitele stimulate imun, constituind organele cu răspunderea majoră a acestor acțiuni de apărare.

Scanned with OKEN Scanner

De fapt, această acțiune de apărare este numai o altă stare fiziologică a organelor limfoide, în comparație cu cea de repaus și nu poate fi considerată proces patologic inflamator. Este doar o reacție de apărare a organismului care revine la structura de repaos odată cu dispariția antigenului. Din această cauză unii autori o numesc chiar „inflamație fiziologică".

Modificările morfologice ale acestei stări reactive sînt tisulare și celulare și au fost pe larg descrise în capitolul modificărilor imunomorfopatologice sub denumirea de „limitele structurale celulare și tisulare normale din organele limfoide în cursul unui stimul imun".

14.5.3.2. INFLAMAȚIILE LIMFOIDALE VIRALE

Mononucleoza infecțioasă este o limfadenită acută nesupurată descrisă de Filatov în anul 1885. Are numeroase denumiri și este produsă de virusul Epstein-Barr. Clinic se manifestă prin micropoliadenomegalie cu angină și subicter și ușoară splenomegalie. Boala apare endemic sau epidemic și durează manifest cca. 2 săptămîni, după care se vindecă. În timpul evoluției limfoganglionii și splina sînt măriți de volum din cauza unei proliferări a celulelor endotelio-sinusale și metaplazierii lor în celule mononucleate. În sîngele periferic se instalează o leucocitoză cu limfocitoză. Leucocitoza poate ajunge pînă la 20.000—30.000 mm^3 cu cca. 80% din celule modificate în limfocite și monocite tinere și adulte. Această modificare este prezentă și în măduva osoasă.

Boala se vindecă, dar semnele morfologice dispar numai după cca. 1—2 luni după amendarea celor clinice.

Boala ghiarelor de pisică este tot o limfadenită virală, dar are evoluție acută-subacută și caracter proliferativo-supurativ. A fost descrisă de Mollaret și apare des la persoanele zgîriate de animale și în special de pisici. Sînt afectate grupurile de limfoganglioni din vecinătatea zgîrieturii. Ganglionii se măresc în volum și apoi supurează.

La examenul *microscopic*, în limfoganglionii lezați se constată o proliferare nodulară cu celule histiocitare, în parte metaplaziate epitelioid. Pe fondul acestor proliferări nodulare apar focare microabcedate ce pot fistuliza (Fig. 660, 661, 662, 663, 664). Boala poate evolua trenant, dar se poate vindeca.

14.5.3.3. INFLAMAȚII LIMFOIDALE MICROBIENE

Tularemia este produsă de Pasteurella pestis, multicida și tularensis, provenind de la animale prin intermediul vectorilor. *Tabloul clinic* este foarte grav, dar simptomatologia morfoclinică este dependentă de tipul agentului patogen și de poarta de intrare: tegumentară, oculară, digestivă sau respiratorie. Toate formele produc leziuni locale sub forma de placarde eritematoase și necrotice însoțite de o suferință infecțioasă generală a organismului, dar cu afectarea predilectă a limfoganglionilor.

Leziunea *microscopică* de fond constă din apariția unor noduli cu centrul necrotic, dar invadat de polinucleare și înconjurat de celule epitelioide, cu sau fără prezența celulelor gigante de tip Langhans, încît uneori tabloul microscopic poate preta la confuzie cu tuberculoza. Prezența polinuclearelor din puroi și a țesuturilor de granulație cu vase de sînge, limfocite, plasmocite, fibroblaste și polinucleare de la periferia nodulilor, permit diagnosticul diferențial cu tuberculoza. În fazele incipiente ale infecției, limfoganglionii pot fi surprinși numai cu o bogată proliferare de celule sinusale

Scanned with OKEN Scanner

fără constituirea nodulilor anterior descriși.

Bruceloza este dată de Brucella abortus, suis și melitensis și provine tot de la animale, fie prin contact direct cu animalul ori cu excrețiile lui, fie prin consumul laptelui de la animalele bolnave de bruceloză. *Manifestările clinice* sînt foarte variate, în raport de tipul agentului patogen, dar tabloul morfologic este caracterizat întotdeauna prin afectarea sistemului reticulo-histiocitar din splină, ficat, măduvă și, mai ales, din ganglionii limfatici. În formele trenante, leziunile se localizează și în creier, oase, intestin, coloana vertebrală, valvulele inimii ș.a.

Leziunea se caracterizează prin apariția unor noduli ce simulează tuberculoza miliară sau sarcoidoza. *Microscopic,* se deosebesc de acestea prin structura celulelor din noduli. Nodulii brucelozei sînt constituiți dintr-o îngrămădire de celule histiocitare surprinse în stadii morfo-funcționale diferite: macrofage, celule mononucleare și reticulare înconjurate de fibroblaste și de celule gigante ș.a. Dacă în centrul nodulilor apare și o necroză, diagnosticul diferențial cu tuberculoza este destul de dificil.

Cînd boala persistă peste cîteva luni simulează suferințe proprii unor organe abdominale, a radiculitelor cu febră ondulantă ș.a. Boala se poate vindeca.

14.5.3.4. BOLI LIMFOIDALE MICOTICE ȘI PARAZITARE

Histoplasmoza. Agentul patogen este *histoplasma capsulatum,* care este o **ciupercă** de formă rotundă cu diametrul de 2—4 microni. Poarta de intrare este respiratorie și primele leziuni sînt pulmonare. Ulterior, agentul patogen invadează întreg sistemul monocitar-fagocitar din limfoganglioni, splină, ficat și chiar din creier și din alte viscere, ca: rinichi, stomac, intestin ș.a.

Morfolezional, în aceste organe apar noduli vizibili *macroscopic* și, care, *microscopic* se pot confunda cu tuberculoza, deoarece sînt formați ca și tuberculoza tot dintr-un centru de necroză de tip cazeos înconjurat de histiocite reticulo-endoteliale ce simulează celule epitelioide, de celule gigante și de celule rotundonucleare. Există și forme lezionale fără necroză, care constau dintr-o proliferare de celule reticulo-histiocitare și din macrofage. În ambele forme, diagnosticul de certitudine se face prin evidențierea unor mici granule rotunde, situate în citoplasma macrofagelor și, care sînt însăși agentul patogen vizibil cu coloratia Giemsa sau Wright. În localizările pe organe cu lumen se produc inflamații ulceronecrotice, dar agentul patogen este prezent și în macrofagele din aceste leziuni.

Toxoplasmoza. *Toxoplasma gondii* este agentul patogen-parazitar. Noțiuni mai ample asupra bolii sînt expuse în capitolul inflamațiilor din partea generală.

În organele limfoide se produc focare inflamatorii care, *microscopic,* sînt formate din grămezi de histiocite și macrofage amestecate cu polinucleare neutrofile. Alteori, și poate mai des, se constată o inflamație puțin caracteristică, care apare printr-o bogată proliferare și hipertrofiere a celulelor histiocitare din sinusuri și de la periferia foliculilor limfoizi și prin lărgirea centrilor germinativi din foliculi. În centrul acestor foliculi se găsesc celule mărite macrofagic. Diagnosticul de certitudine se face prin inoculări la animale de experiență și mai ales prin reacții serologice de specificitate. Diagnosticul morfopatologic este mai dificil, deoarece agentul patogen intracitoplasmatic sub formă de corpusculi este foarte greu de surprins la examenul microscopic.

Scanned with OKEN Scanner

14.5.3.5. INFLAMAȚII LIMFOIDALE CU COMPONENTĂ EREDITARĂ

Boala granulomatoasă letală infantilă. Afecțiunea a fost descrisă mai recent și apare la sugari după luna 3—4 de la naștere. Afectează mai des limfoganglionii superficiali, sub forma unor granuloame formate din celule reticulohistiocitare, cu centrul supurat. Boala s-ar datora unui defect genetic leucocitar, în urma căruia polinuclearele nu au însușită capacitatea fagocitară din cauza lipsei enzimei N.A.D. oxidazei, la băieți, și a glutationperoxidazei, la fetițe. În lipsa funcției fagocitare a microfagelor, flora microbiană, chiar saprofită fiind, devine patogenă, cu acțiune lentă, mai ales după luna a 3-a de viață, cînd copii pierd anticorpii materni. Boala este letală.

14.5.3.6. INFLAMAȚII LIMFOIDALE CRONICE NESPECIFICE ȘI SPECIFICE

14.5.3.6.1. LIMFADENITELE CRONICE NESPECIFICE

Aceste boli se mai numesc și limfoze cronice și sînt prezente în toate organismele, constituind „reacția martor" a unei afecțiuni de vecinătate. Morfologia acestor limfadenite cronice este foarte diferită, în sensul că, în unele cazuri, limfoganglionii sînt măriți în volum, iar alteori, dimpotrivă, sînt mici și duri, dar cu forma păstrată și separați între ei.

Microscopic, în genere, este păstrată arhitectura ganglionară, dar *numărul foliculilor limfoizi este mai mic și talia micșorată.* Adeseori, este șters și centrul foliculilor limfoizi. Nu se disting bine nici trabeculele limfoide din medulară. Traiectul sinusurilor este mascat în urma umplerii lumenului lor cu celule limfoidale. Populația celulară limfoidală nu este predominant diferențiată, ci amestecată cu prolimfociți și limfoblaști. Capsula conjunctivă este îngroșată prin fibroza histiocitelor din sinusurile subcapsulare.

Tot la microscop, se pot surprinde și alte tablouri morfopatologice, în care elementele celulare descrise anterior sînt *compartimentate de trabecule de țesut conjunctiv,* adeseori cu punct de plecare hilar. Țesutul conjunctiv poate prolifera sub forma unei *rețele fine* sau în *plăji largi.* Ultima modalitate se asociază des cu depozite hialine, ivite cu precădere după iradierile din procesele maligne ale regiunii.

Tot pe fondul celular anterior descris, dar cu celularitate mult rărită se poate *infiltra țesut grăsos,* care înlocuiește unele părți limfoidale din ganglioni. Țesutul grăsos poate avea structură exclusiv adipoasă sau poate fi amestecat cu rare celule limfoidale, dar fără așezări foliculare. Ganglionii limfatici cu astfel de modificări pot fi micșorați sau măriți în volum și cu consistență pulpoasă.

Există și limfadenite cronice nespecifice *cu volum ganglionar crescut și cu o bogată structură foliculară.* În aceste forme, foliculii sînt foarte numeroși în corticală și implantați inclusiv în regiunea medulară a organului. Talia foliculilor este variabilă, dar se măresc cînd confluează între ei. Cordoanele limfoide și sinusurile nu sînt dispărute, ci comprimate; această limfoză foliculară se poate asocia cu infiltrație grăsoasă hilară sau subcapsulară.

Cunoașterea acestor forme de limfadenite cronice este necesară pentru a putea face diagnosticul diferențial cu alte entități nosologice limfoganglionare.

Scanned with OKEN Scanner

14.5.3.6.2. *INFLAMAȚIILE LIMFOIDALE CRONICE SPECIFICE*

Din această categorie fac parte, în ordinea frecvenței, *tuberculoza, sarcoidoza, sifilisul* ș.a. Sifilisul se manifestă ca limfadenită satelită inghinală a primoinfecției și, împreună cu tuberculoza, au fost descrise în capitolul inflamațiilor specifice din partea generală.

Sarcoidoza limfoganglionară este o limfadenită cronică specifică. Se mai numește și boala lui Besnier-Boeck-Schaumann, sau limfogranulomatoza benignă. Este frecventă în țările nordice, dar apare destul de des și în regiunile noastre geografice la indivizi tineri de ambele sexe. Boala este vindecabilă și se crede că este dată de o varietate de bacili tuberculoși, ori de o reactivitate particulară a organismului, poate, de un virus. Leziunile se localizează cu predilecție în limfoganglionii mediastinali, dar apar leziuni și în tegumente (fig. 666, 667), sub numele de sarcoidele lui Boeck, și în ficat, plămîni, splină, oase ș.a., sub forma nodulilor sarcoidozici.

Limfoganglionii cresc în volum, sînt elastici și nesupurați, iar pe secțiune prezintă noduli ce se confundă cu cei din granulia tuberculoasă. La nivelul tegumentelor, Boeck a descris niște noduli de culoare cafenie-violacee, care-i poartă numele.

Microscopic, nodulii sarcoidozei sînt formați din celule histiocitare metaplaziate epitelioid. Printre aceste celule, se află celule gigante de tip Langhans, dar lipsește necroza cazeoasă. Schaumann a descoperit în citoplasma unor celule gigante aspecte fibrilare așezate stelat, numite asterele lui Schaumann și, care, sînt considerate patognomonice pentru această boală. În evoluția bolii, pot apare focare de fibroză interstițială sau de depozite calcare chiar în citoplasma unor celule gigante. Boala se poate vindeca în ciuda unei etiologii încă incerte.

14.5.4. LEUCEMIILE

14.5.4.1. GENERALITĂȚI

Leucemiile sau leucozele sînt boli grave ale sistemului hematoformator, care constau din creșterea în sîngele periferic a numărului de leucocite tinere și din modificări hiperplazice ale organelor hematoformatoare.

Se numesc leucemii după cuvîntul grecesc leukos=alb și haemia=sînge, adică sînge albicios, așa cum se constată a fi culoarea sîngelui acestor bolnavi, atunci cînd numărul leucocitelor este foarte crescut și scăzut cel al hematiilor, adică în leucemiile leucemice.

Etiologia leucemiilor este necunoscută. Leucemia păsărilor este produsă de virusuri, dar la om nu s-au putut identifica virusuri și nici nu s-au putut declara epidemii de leucemii. Sînt autori care cred că boala ar fi consecința lipsei unor factori de maturare a leucocitelor, iar recent se crede că această lipsă ar fi transmisă genetic.

Clasificarea leucemiilor după criterii clinice-evolutive se face în *acute* și *cronice*, iar după criterii morfopatologice în *mieloide, limfoide* și *reticulohistiocitare*. După cantitatea de leucocite în sîngele periferic, leucemiile se împart în:

- leucemice, cu 400.000—600.000 de leucocite/mm^3;
- subleucemice cu un număr de 40.000—80.000 leucocite/mm^3;
- aleucemice sau normoleucemice, cu un număr normal de leu-

Scanned with OKEN Scanner

cocite/mm^3, dar printre leucocite se găsesc leucocite tinere;
- leucopenice, în care numărul leucocitelor/mm^3 este mai scăzut decît cel normal, dar printre ele se află celule tinere;
- criptogenetice, în care sîngele periferic este normal, dar la puncția măduvei osoase apar modificări cu numeroase celule tinere atipice.

Acest ultim criteriu de clasificare este în prezent eludat de mulți autori.

Evoluția leucemiilor este letală, între 1—8 ani, iar mai recent Lennert introduce o parte din leucemii în grupul limfoamelor maligne.

14.5.4.2. LEUCEMIA MIELOIDĂ CRONICĂ

Leucemia mieloidă cronică sau mieloza cronică, cum se mai numește, este cea mai frecventă formă de leucemie. Apare la toate vîrstele, dar afectează cu predilecție adulții tineri. Are o evoluție de 2—7 ani și poate prezenta perioade de remisie. Modificările morfologice se produc în sîngele periferic și în organele hematoformatoare.

În *sîngele periferic* crește numărul leucocitelor ajungînd în jurul a 400.000/mm^3, uneori chiar pînă la un milion. Multe din aceste leucocite sînt tinere și fac parte din seria granulocitară: mieloblaști, promielociți, mielociți, metamielociți și granulocite cu toate trei tipurile de granulocite: neutrofile, eozinofile și bazofile. Dacă predomină un anumit tip de granulociți, leucemia poate fi granulocitară neutrofilă, eozinofilă sau bazofilă. În celulele leucemice este scăzută fosfataza alcalină și unele prezintă anomalii morfologice, ca: număr crescut de nucleoli în mielocite și granulații azurofile în citoplasmă, bazofilie citoplasmatică persistentă ș.a. Paralel cu această bogată proliferare leucocitară se produce și un important grad de anemie, prin scăderea numărului de hematii pînă la 2.000.000/mm^3. Din această cauză, sîngele are o culoare mai albicioasă, putînd fi numită într-adevăr leucemie. Există și forme de leucemii mieloide cronice subleucemice, cînd numărul de leucocite este cuprins între 20.000—80.000/mm^3, însă multe leucocite sînt tinere. Alteori, se pot întîlni forme aleucemice sau leucopenice, cazuri în care sîngele nu mai este albicios, adică leucemic. În toate formele de leucemie mieloidă cronică, pe lîngă elementele tinere, se constată în paralel și o proliferare megacariocitară, iar în evoluția unor cazuri se poate instala o mielofibroză.

În *organele hematoformatoare* se produc modificări importante. Măduva osoasă roșie este foarte activă, iar cea galbenă devine roșie-activă în toate oasele, cu predominanța proliferării liniei mielogranulocitare. Splenomegalia poate ajunge la o greutate de 6—8 kg, iar grupurile ganglionare ajung pînă la mărimea unui pumn de adult. În splină, pot apare zone de infarct alb. Ficatul poate ajunge pînă la o greutate de 7—8 kg.

În cadrul leucemiei este modificată intens arhitectura *microscopică* din unele organe. Astfel, în organele limfoide este ștearsă structura foliculară și se produce intensă proliferare metaplazică mieloidă a celulelor endoteliosinusale. Din cauza acestor proliferări sînt mărite și formațiunile limfoide din tractul digestiv. În ficat se constată o îmbîcsire a sinusurilor hepatice cu leucocite tinere (fig. 652), iar rinichii au interstițiul infiltrat difuz cu aceleași leucocite tinere. Creierul, măduva spinării și glandele endocrine prezintă infiltrate leucocitare perivasculare.

Boala este letală prin complicații hemoragice, trombotice, suprainfecții pluriviscerale ș.a. În evoluția ei, leucemia mieloidă cronică poate înregistra perioade de remisie sau de

Scanned with OKEN Scanner

instalare a unei forme cu evoluție acută, ultima scurtînd evoluția bolii prin deces.

14.5.4.3. LEUCEMIA LIMFOIDĂ CRONICĂ

Leucemia limfoidă cronică, numită și limfadenoză cronică, se întîlnește des în jurul vîrstei de 40 de ani. Clinic, se manifestă prin limfadenomegalie generalizată, fiind mai evidentă în regiunea axilară, cervicală, inghinală, retroperitoneală și mediastinală. Se produc și modificări tegumentare sub forma unor nodozități roșietice. Limfoganglionii, măriți în volum cît un măr sau pumn de adult, sînt elastici, nedureroși, neaderenți și nesupurați. Boala evoluează pînă la 8—10 ani, iar decesul se instalează prin complicații intercurente.

În *sîngele periferic* se constată o creștere a 40.000—200.000 leucocite/mm^3 de sînge și în formula leucocitară, 95% din celule sînt din seria limfoidală. Majoritatea limfocitelor, adică cca 75% sînt limfocite mari și mici și restul prolimfocite și limfoblești. Pe frotiuri, pot apare niște pete albastre numite umbrele lui Gumprecht, care sînt celule limfoblastice distruse în timpul întinderii frotiului. Proliferarea limfoidală este însoțită de un grad moderat de anemie. Sînt cazuri cînd această leucemie evoluează cu un tablou sanguin subleucemic sau aleucemic.

Leziunile organelor interne sînt întrucîtva caracteristice. Măduva osoasă este activă în toate oasele și prezintă metaplazie limfoidă. Limfoganglionii au structura foliculară dispărută și înlocuită cu o imagine omogenă formată din limfocite, prolimfocite și limfoblești. Splina cîntărește 2—3 kg și, de asemenea, are ștearsă structura foliculară și înlocuită cu un cîmp omogen limfoid-limfoblastic. Ficatul este mai mic decît în leucoza mieloidă cronică, iar microscopic infiltratul limfoidal cuprinde exclusiv spațiile porte (fig. 656). Infiltratele limfoidale sînt prezente și în piele, în interstițiul rinichilor și în septele alveolare pulmonare. Cînd sînt prezente în stroma glandelor lacrimale și parotidiene, produc sindromul Mikulitz.

În evoluția limfadenozei cronice pot interveni perioade de remisiune. Exitusul survine prin complicațiile date de masele ganglionare care comprimă organele vitale sau prin complicații infecțioase intercurente pe un teren cu o slabă apărare imunitară fagocitară și secretorie.

14.5.4.3.1. LEUCEMIA CU CELULE PĂROASE

Leucemia cu celule păroase sau reticuloendotelioza leucemică are limfocite circulante de tip B, care au numeroase prelungiri fine pe suprafața membranei celulare asemănătoare cu firele de păr. Aceste prelungiri pot fi văzute la *microscop* în contrast de fază și, în parte, chiar la microscopul optic obișnuit pe limfocite cu diametrul ușor mărit, deși nu sînt limfoblești. La început, aceste limfocite au fost confundate cu monocitele.

În această leucemie este modificată arhitectura organelor limfoide prin înlocuirea foliculilor limfoizi cu zone limfoide omogene, iar, în splină, celulele lărgesc mult cordoanele limfoide intersinusale din pulpa roșie.

14.5.4.4. LEUCEMIILE ACUTE

Leucemia acută este o formă gravă de leucemie, avînd o evoluție scurtă, de 2—3 luni pînă la 1—2 ani, urmată de moarte. Apare la toate vîrstele, ca manifestare primară sau ca episod în cursul evoluției unei leucemii cronice.

Scanned with OKEN Scanner

Clinic, debutează cu un tablou simptomatic pseudoinfecțios grav, cu dureri în gît, din cauza leziunilor bucofaringiene ulceronecrotice, cu leziuni hemoragice muco-tegumentare, cu limfadenomegalie submaxilară și frisoane.

Tipurile morfologice de leucemii acute variază în raport cu structura celulelor care predomină, deosebindu-se forme mieloide, limfoide, histiocitare ș.a., dar toate au evoluție rapidă și deznodămînt letal. Leucemiile acute sînt frecvente la vîrstele tinere și în special la copii, mai ales formele limfoidale. Cînd identificarea structurii celulelor se face dificil la microscopul optic, se obișnuește ca celulele să fie denumite generic, leucoblaști.

Leucemiile acute se deosebesc de cele cronice prin cîteva particularități: prin evoluția clinică gravă și rapid letală, prin tabloul sanguin periferic cu „hiatus leucemicus" și prin visceropatiile de intensitate mai mică, decît în cele cronice.

Tabloul sanguin periferic este hotărîtor pentru precizarea diagnosticului. Leucocitoza este mai mică decît în cele cronice, variind între 12.000—50.000 leucocite/mm^3 de sînge, printre care o parte sînt tinere, dar există și forme aleucemice și chiar leucopenice. Elementul patognomic pentru leucemia acută este „hiatus leucemicus", adică lipsa elementelor celulare intermediare. Astfel, vom avea un număr de celule foarte tinere, alături de celule leucocitare mature, lipsind elementele intermediare, cum sînt prolimfocitii sau mielocitii. Lipsa celulelor intermediare s-ar explica prin inexistența la acești bolnavi a factorilor de maturare celulară, lipsă pe care unii autori o consideră genetică. Trombocitele și hematiile sînt în număr scăzut în sîngele periferic.

În organele hematoformatoare, modificările sînt mai moderate decît în cronice (fig. 659). Măduva osoasă galbenă devine roșie și conține o bogată proliferare de celule tinere mononucleate, care pot infiltra țesutul osos periostal.

În regiunea buco-faringiană se instalează zone extinse de necroză și ulcerații, care favorizează suprainfecțiile. Organele și formațiunile limfoide difuze din tractul digestiv și respirator sînt ușor mărite în volum, iar structura lor foliculară este înlocuită cu o proliferare omogenă de celule blastice. Celulele tinere se găsesc și în interstițiul altor viscere și în tegumente.

După 2—4 luni, sau după un tratament adecvat la 1—2 ani de evoluție, bolnavii sucombă prin accidente vasculare ori prin stări septice.

14.5.4.5. STĂRILE LEUCEMOIDE

În patologia umană există boli neleucemice, dar care sînt însoțite de o formulă leucocitară de stînga, adică cu apariția în sîngele periferic a unor leucocite tinere. Acestea apar în urma unor stimulări medulare patologice, ivite în cursul stărilor infecțioase, a proceselor tumorale, a parazitozelor și chiar în graviditate. Odată cu înlăturarea cauzei dispare și modificarea leucocitară din sînge. Aceste modificări sanguine se deosebesc de leucemii prin aceea că nu sînt însoțite de modificările viscerale descrise la leucemii și se vindecă dacă este înlăturată cauza.

Scanned with OKEN Scanner

14.6. RETICULOZELE

14.6.1. GENERALITĂȚI

Reticulozele constituie un grup de boli ce interesează celulele fixe histiocitare răspîndite difuz în organele S.R.H.-ului. Astfel de celule se găsesc și în organe nehematoformatoare, cum ar fi plămînii, creierul și, pentru că îmbolnăvirea acestor celule se produce deodată în mai multe organe cu structură asemănătoare, sînt considerate „boli de sistem".

Etiologia lor nu este cunoscută și au evoluție gravă, de obicei letală. După vechile clasificări din grupul reticulozelor făceau parte actualul subcapitol al lipidozelor, al limfoadenitelor și al limfogranulomatozei maligne. În prezent sînt acceptate numai reticulozele propriu-zise.

14.6.2. RETICULOZELE PROPRIU-ZISE

14.6.2.1. RETICULOZA HISTIOMONOCITARĂ CAZAL

Este o boală rară, dar foarte gravă și constă dintr-o proliferare bogată și difuză de celule reticulare monocitoide și histiocitare în splină, ficat și în limfoganglioni, dar fără manifestări în sîngele periferic. Etiologia bolii nu este cunoscută, iar tabloul microscopic constă în proliferarea bogată în celule metaplaziate histiocitar, care schimbă arhitectura organelor, iar o parte din aceste celule devin gigante și chiar cu monstruozități nucleare, asemănătoare cu cele din procesele maligne. Organele hematoformatoare în care apar aceste modificări sînt puțin mărite în volum, iar măduva osoasă rămîne indemnă. Boala evoluează malign și în cîteva luni de zile duce la exitus.

14.6.2.2. BOALA LETTERER—SIWE

Este o reticuloză propriu-zisă de tip histiomonocitar, care însă apare la sugari avînd evoluție acută și letală. Se caracterizează prin peteșii hemoragice tegumentare, limfadenomegalie generalizată, hepatosplenomegalie și anemie. La unii copii, leziunile sînt predominant respiratorii sau de liză osoasă circumscrisă.

Microscopic, se produce o proliferare reticulo-histiocitară cu celule monocitoide, printre care se află și celule gigante, cu mai mulți nuclei sau cu nuclei unici, dar monstruoși, ca în forma Cazal.

14.6.2.3. HISTIOCITOZA X

Această reticuloză propriu-zisă a fost conturată în ultimii ani de Lichtenstein, care găsește elemente structurale patogenetice și evolutive comune între *granulomul eozinofil* (fig. 675), *boala Hand-Christian-Schüller* și *boala Letterer-Siwe*. Coexistența a două sau chiar a celor trei afecțiuni la același bolnav constituie histiocitoza X (fig. 676). Noi am întîlnit în creasta iliacă a copiilor, leziuni de tip lipoidgranulomatozic, intricate mai des cu granulomul eozinofil.

Scanned with OKEN Scanner

14.6.3. LIPIDOZE RETICULO-HISTIOCITARE SAU DE SISTEM

14.6.3.1. LIPOIDGRANULOMATOZA SAU BOALA HAND-CHRISTIAN SCHÜLLER

Această boală este situată morfoclinic la limita dintre inflamațiile organelor S.R.H.-ului și lipidozele acestuia, deoarece debutează ca o reticulită granulativă care, ulterior, își completează tabloul cu leziuni de distrofie lipoidică.

Este o boală mai rară, care apare des la tineri și are sfîrșit letal, după cîțiva ani de evoluție. Etiologia nu se cunoaște. Leziunile se produc în măduva osoasă activă, cu distrugerea tăbliilor osoase din dreptul modificărilor medulare. Oasele cele mai des afectate sînt cele late și scurte, în special cele craniene, coxale și sternul cu coastele. În măduva lor proliferează un țesut de granulație de culoare roșietică, care apoi devine gălbui. Acest țesut distruge tăbliile osoase apărînd niște goluri radiologice osoase, cu marginile neregulate asemănătoare cu marginile unui continent geografic. Din cauza proliferărilor tisulare cu afectarea hipofizei, se pot produce exolftalmii și diabet insipid.

Microscopic, leziunea poate fi surprinsă într-un stadiu incipient, cînd apare numai un țesut de granulație cu celule histiocitare și gigante. Într-un stadiu mai tardiv, în țesutul granulativ apar multe celule xantomatoase încărcate cu esteri ai colesterolului (fig. 672) definitivînd tabloul morfopatologic al leziunii.

14.6.3.2. BOALA GAUCHER

Boala constă din depozitarea cerazinei în celulele histiocitare din splină, ficat și, mai rar, din limfoganglioni. Apare la vîrste tinere și uneori evoluează pînă la 20 de ani, cu splenomegalie de circa 2—3 kg., hepatomegalie de 3—4 kg., discrete limfadenomegalii, anemie cu leucopenie și osteoporoză. În splină și ficat, apar noduli mici și numeroși, de culoare cenușie-albicioasă.

Microscopic, în splină se constată o mare cantitate de celule histiocitare cu talia mărită de volum și cu citoplasma clară, din cauza unui bogat conținut în lipoizi de tipul cerazinei (fig. 673). Cînd în anul 1882, Gaucher a văzut aceste celule a crezut că sînt celule tumorale.

14.6.3.3. BOALA PICK-NIEMANN

Este o boală rară, care apare des la copiii mici și duce la moarte în cîteva luni de zile. *Etiologia* bolii nu este cunoscută, dar se știe că se depun lipoizi fosfatidici de tipul lecitinelor și sfingomielinei în celulele histiocitare din splină, limfoganglioni, celulele Kupffer și chiar în celulele nervoase. Evoluția acestei boli este gravă, deoarece acești lipoizi au acțiune intracelulară toxică.

Macroscopic, organele amintite cresc în volum, iar *microscopic*, se constată o proliferare celulară histiocitară și încărcarea lor cu lipoizi, în special a celulelor endotelio-sinusale a acestor organe. Leziunile lipoidice se pot urmări și în celulele din rinichi, plămîni, mușchii netezi, pancreas, suprarenale, măduva osoasă și creier.

În acest grup de lipidoze poate fi inclusă și boala Whipple, dar ea a fost descrisă la capitolul enteropatiilor din capitolul patologiei aparatului digestiv.

Scanned with OKEN Scanner

Fig. 637. Anemie pernicioasă : megaloblast ios și megalocit sus. 400×.

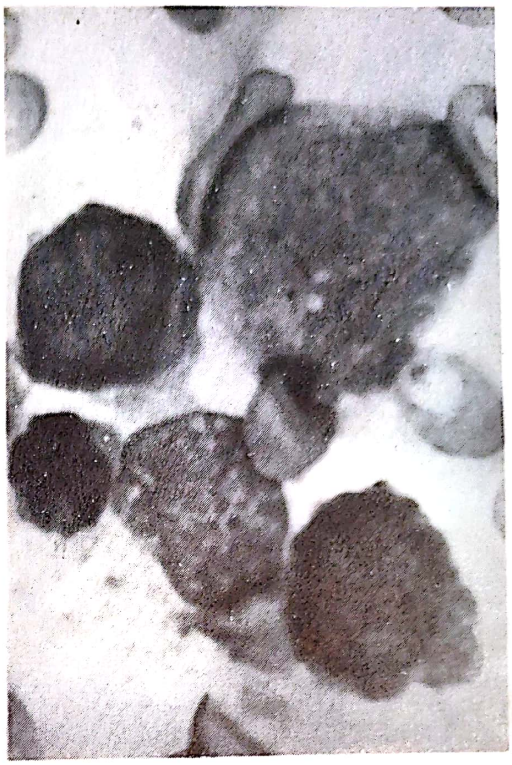

Fig. 638. Anemie pernicioasă : megaloblast, megalociți și un reticulocit — jos. 400×.

Fig. 639. Proliferarea intensă a celulelor Kupffer în anemiile hemolitice. 140×.

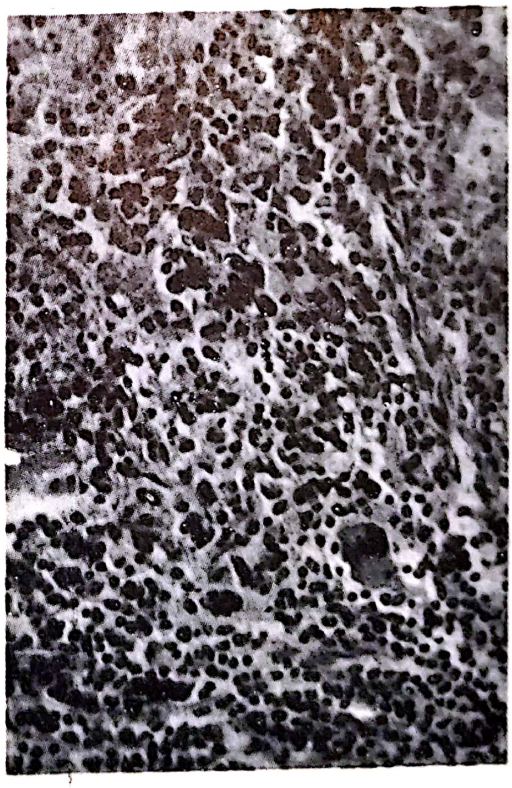

Fig. 640. Proliferarea histiocitelor sinusale splenice în anemia hemolitică. 140×

Scanned with OKEN Scanner

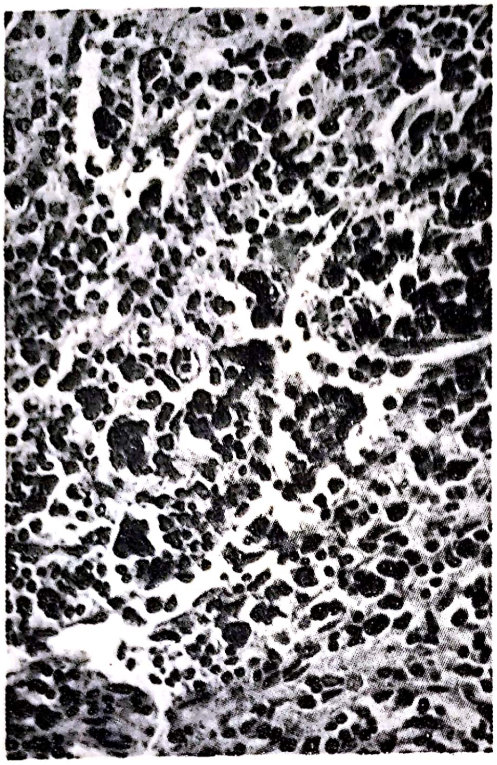

Fig. 641. Proliferare eritroblastică în splina din anemia Cooley. 400×.

Fig. 642. Focare hematoformatoare în ficat în anemia Cooley. 400×.

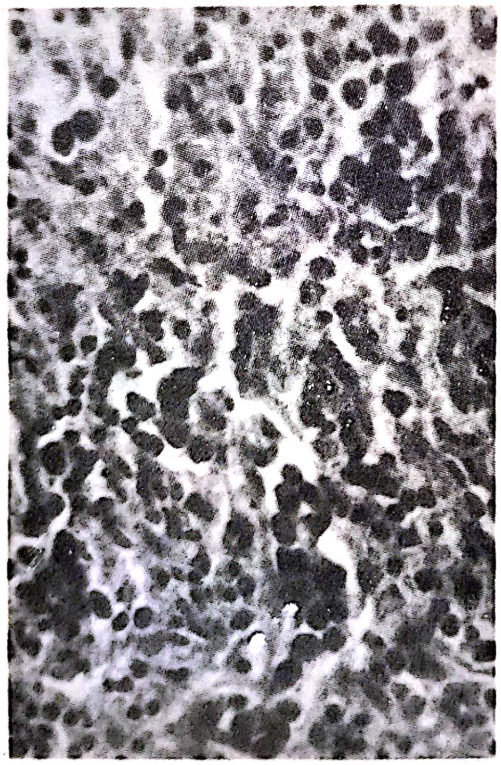

Fig. 643. Focare de proliferare celulare în sinusurile splinei în anemiile hemolitice.

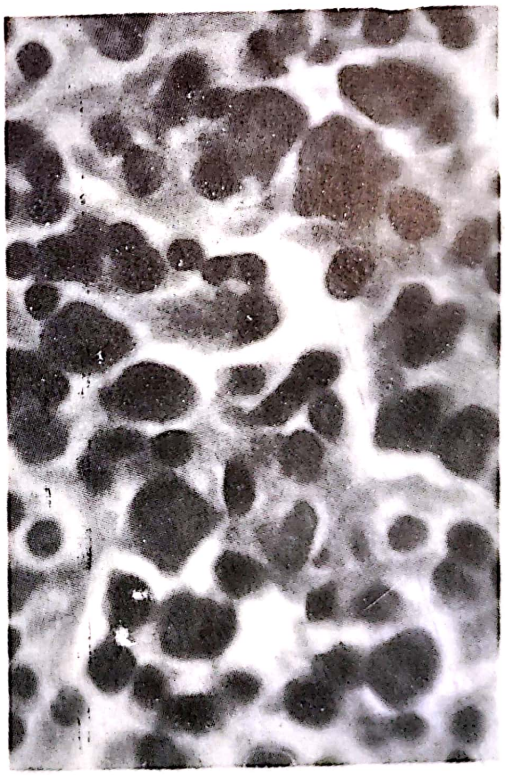

Fig. 644. Metaplazia mieloidă a celulelor histiocitare sinusale din splina cu anemie hemolitică 140×.

Scanned with OKEN Scanner

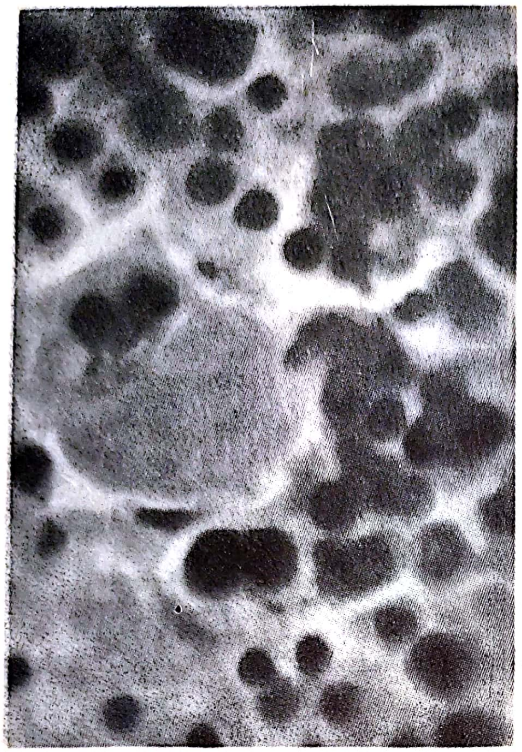

Fig. 645. Număr crescut de megacariocite în splina din anemiile hemolitice. 280×.

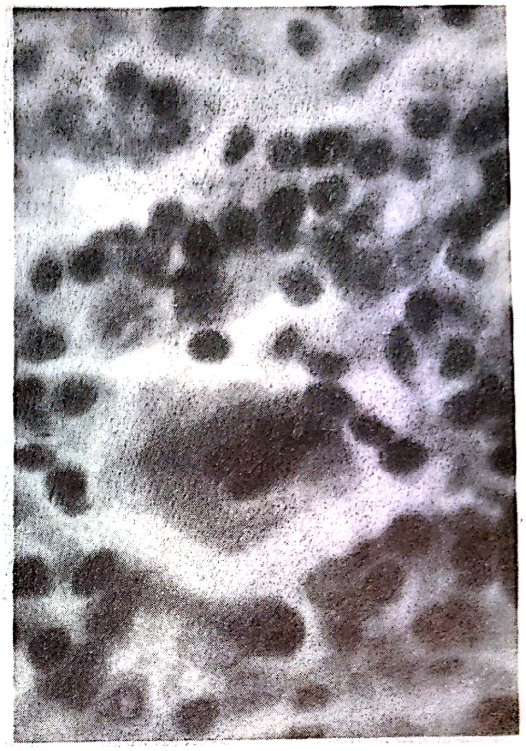

Fig. 646. Megacariocite cu nucleu distrofic picnotic. 400×.

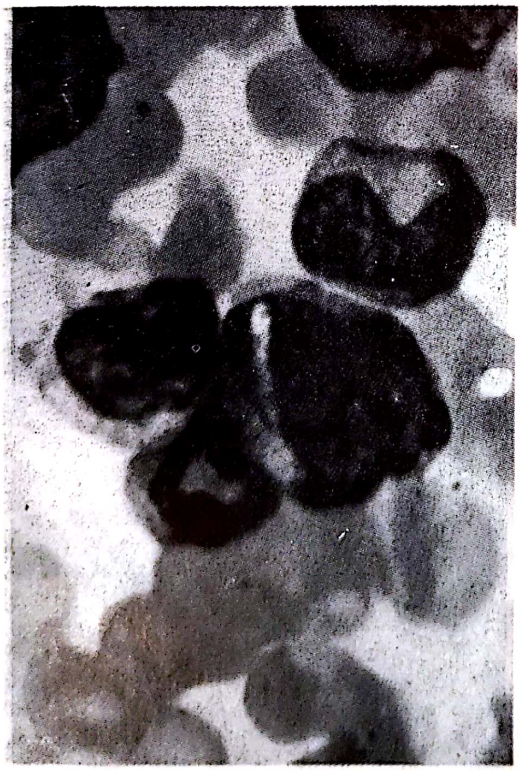

Fig. 647. Leucemie mieloidă cronică: mieloblast, mielocit, metamielocit și granulocit. 400×.

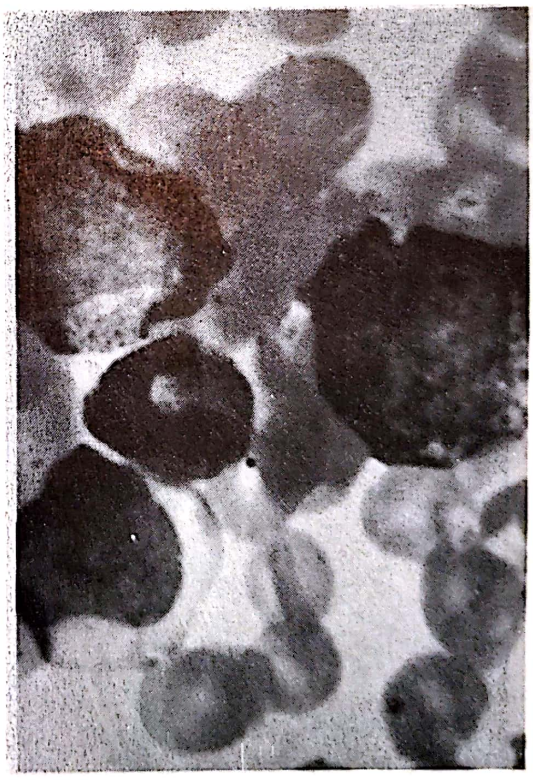

Fig. 648. Leucemie mieloidă cronică: promielociți, mielocit și granulocit. 400×

Scanned with OKEN Scanner

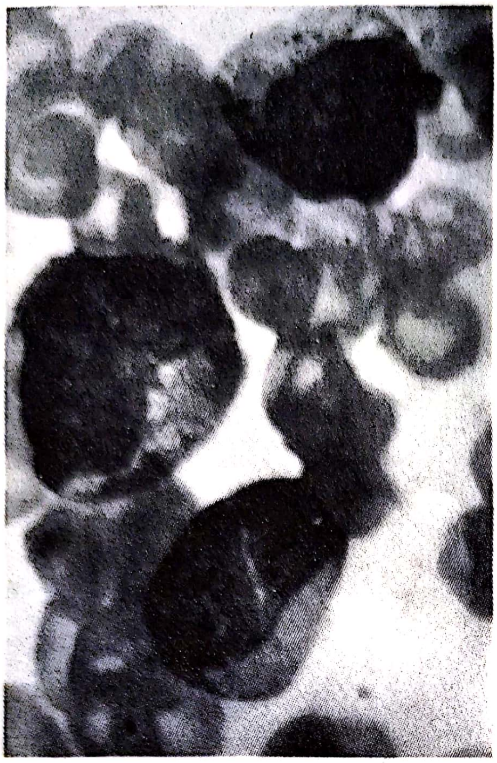

Fig. 649. Leucemie mieloidă cronică : mielociți. 400×.

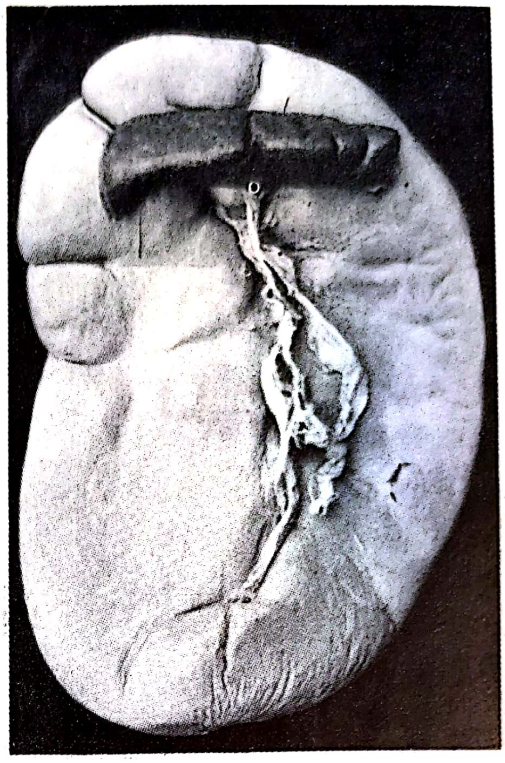

Fig. 650. Splină gigantă, 7 kg, în leucemia mieloidă cronică în comparație cu splina normală.

Fig. 651. Hepatomegalie de 6 kg. în leucemia mieloidă cronică.

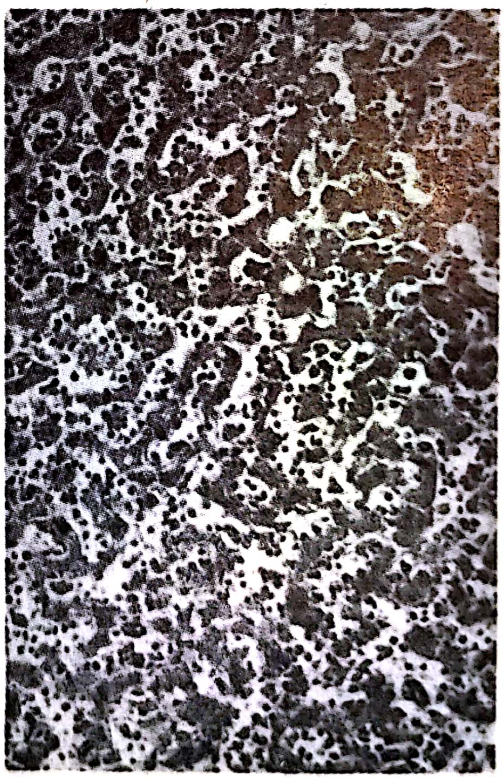

Fig. 652. Sinusurile hepatice „îmbîcsite" cu leucocite tinere în leucemia mieloidă cronică. 140×.

Scanned with OKEN Scanner

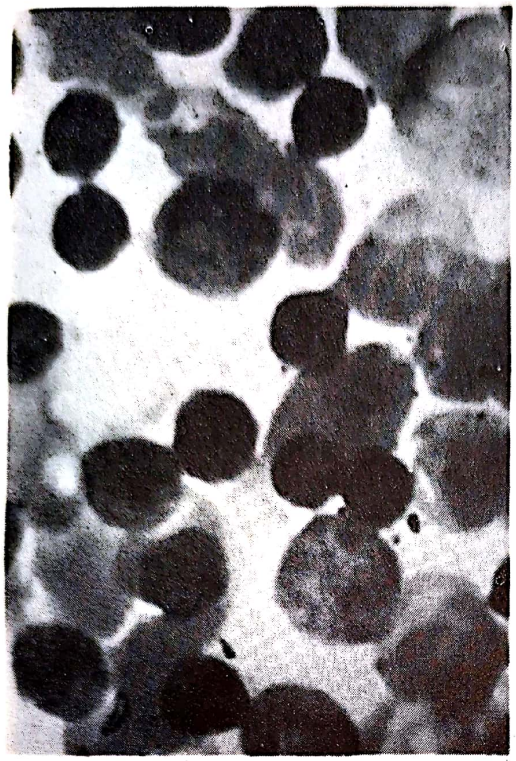

Fig. 653. Leucemia limfoidă cronică : limfoblaşti, limfociţi mari şi mici. 280×.

Fig. 654. Detaliu cu limfoblast stînga, sus, prolimfociţi şi limfociţi la mijloc, în leucemia limfoidă cronică. 280×.

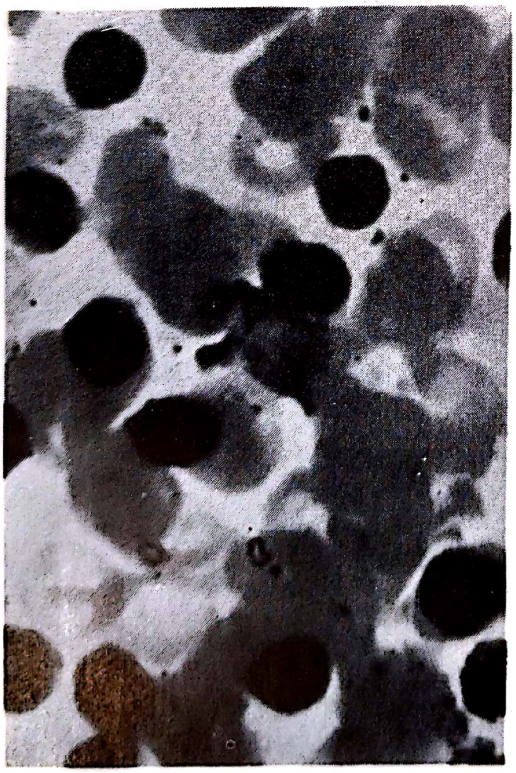

Fig. 655. Umbră Gumprecht — mijloc — în leucemia limfoidă cronică. 280×.

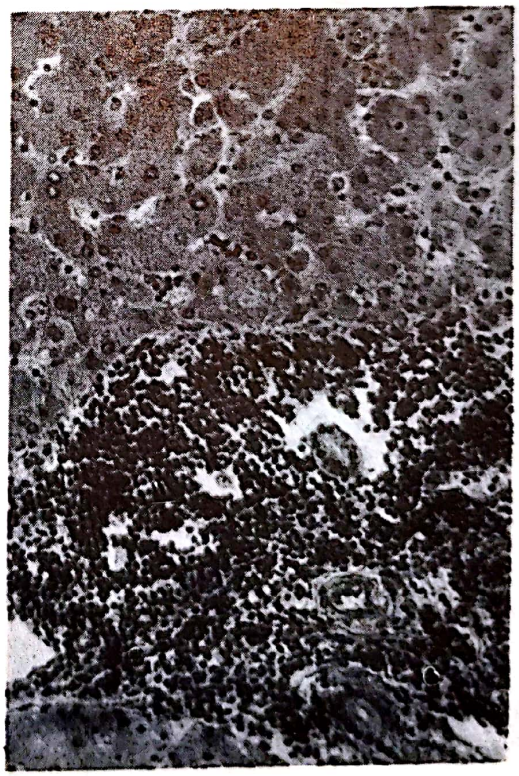

Fig. 656. Infiltrat limfoidal în spaţiul port, în leucoza limfoidă cronică. 70×.

Scanned with OKEN Scanner

Fig. 657. Leucoza acută : limfoblaşti şi limfociţi. 280×.

Fig. 658. Detaliu de leucoză acută : leucoblaşti şi limfociţi. 280×.

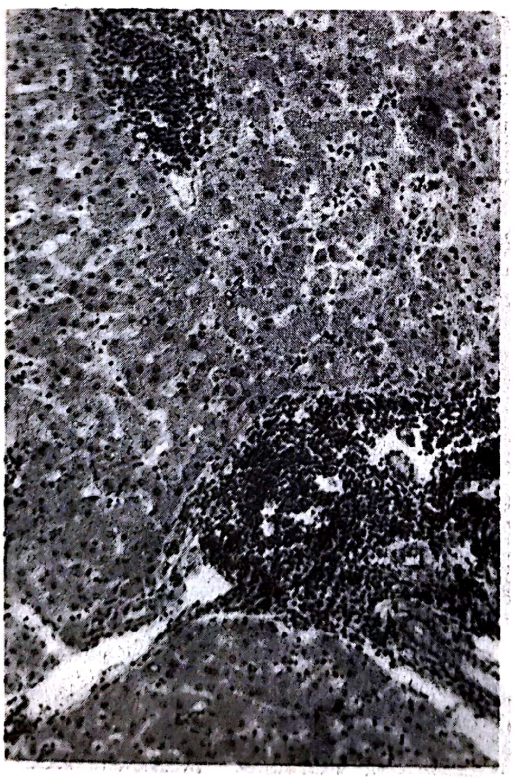

Fig. 659. Infiltrat limfoidal portal în leucoza acută limfoidă. 70×.

Fig. 660. Limfadenită sinusală reactivă nespecifică. 140×.

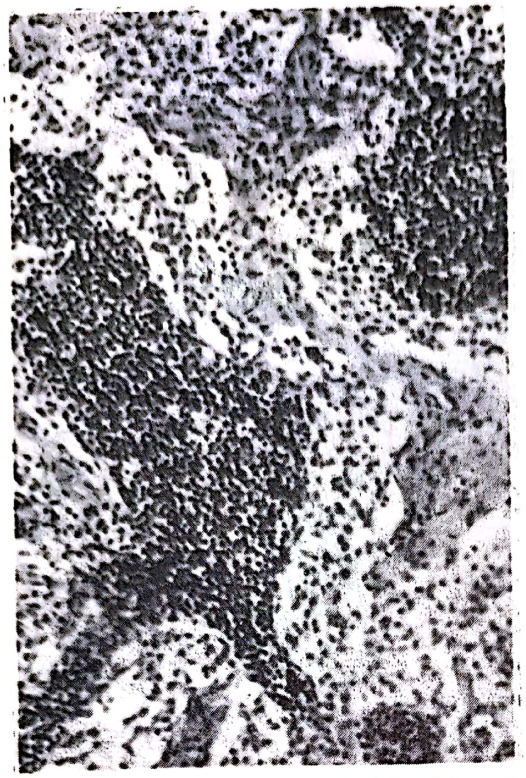

Fig. 661. Limfadenită sinusuală nespecifică cu reacție proliferativă fibrocicatriceală. 140×.

Fig. 662. Limfadenită reactivă foliculară nespecifică. 70×.

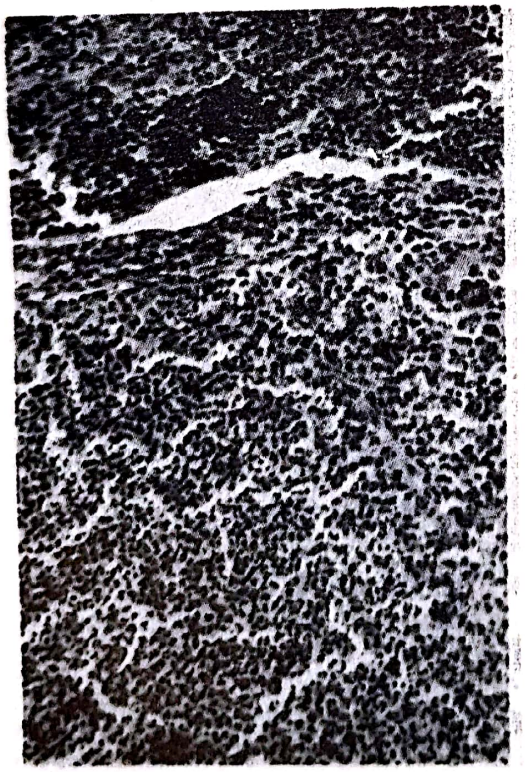

Fig. 663. Nodul cu abcedare într-un limfoganglion în boala „ghearelor de pisică", boala Mollaret. 140×.

Fig. 664. Nodul evoluat epitelioid cu abcedare în boala „ghearelor de pisică", boala Mollaret. 140×.

Scanned with OKEN Scanner

Fig. 665. Proliferare reticulo-histiocitară cu abcedare nodulară într-un limfoganglion în boala granulomatoasă infantilă letală Bredges. 70×.

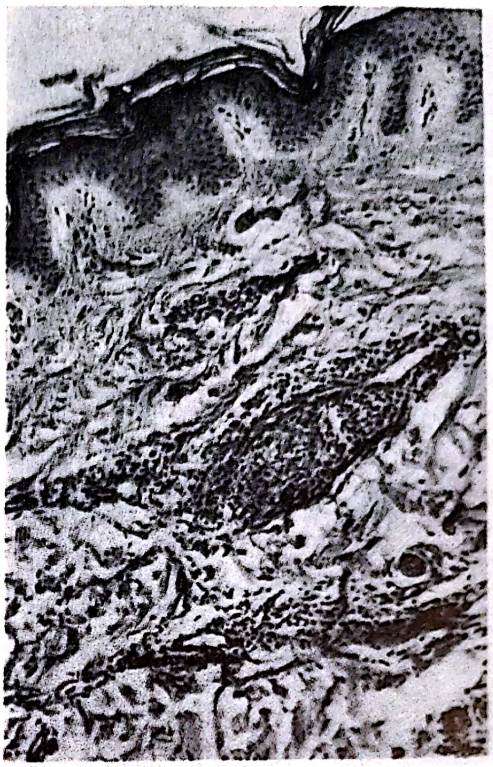

Fig. 666. Nodul sarcoidozic tegumentar. 70×.

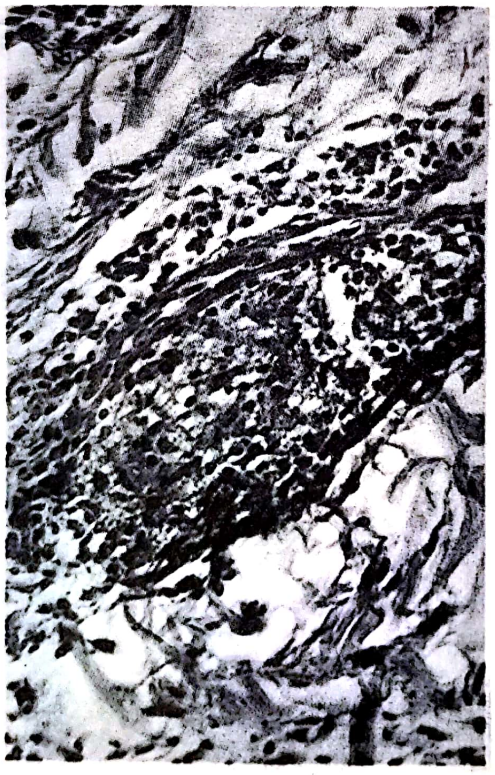

Fig. 667. Detaliu din fig. 666. 280×.

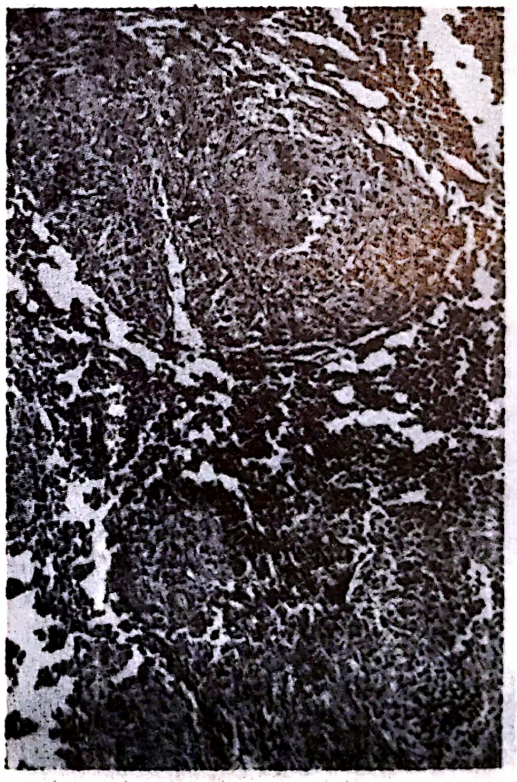

Fig. 668. Noduli sarcoidozici epitelioizi cu celule gigante într-un limfoganglion. 140×.

Scanned with OKEN Scanner

Fig. 669. Fibroză cicatriceală printre noduli sarcoidozici într-un limfoganglion. 70×.

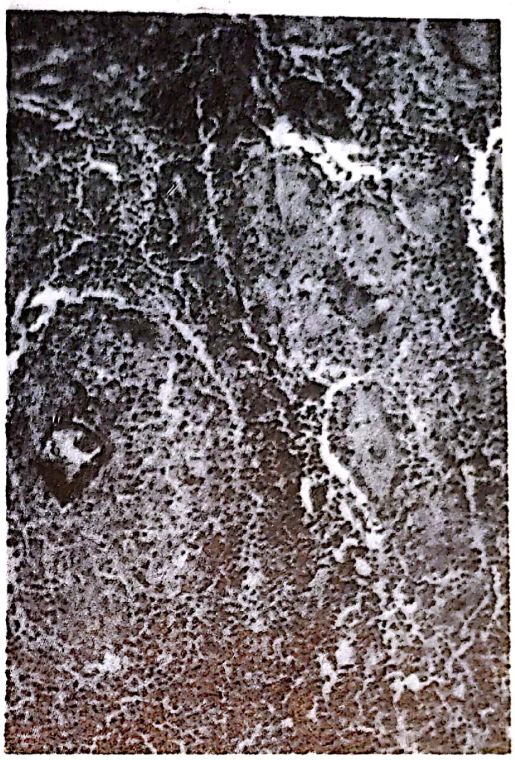

Fig. 670. Depozite calcare în celulele gigante din nodulii sarcoidozici.

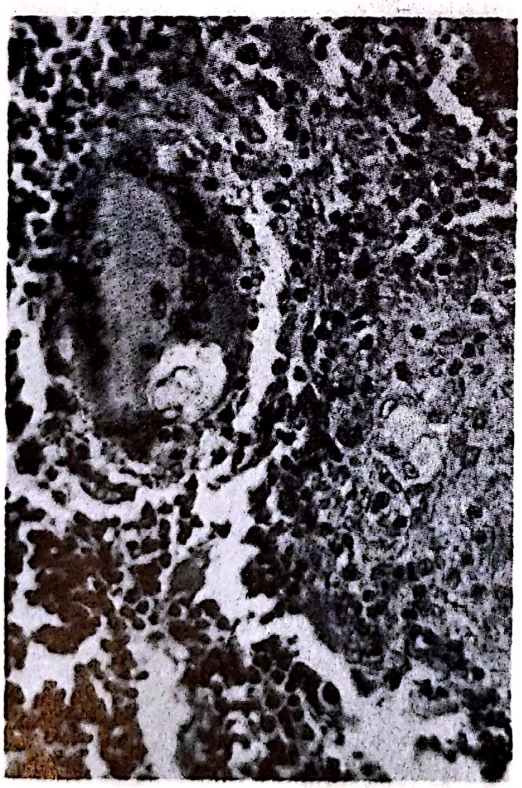

Fig. 671. Detaliu din fig. 670. 280×.

Fig. 672. Lipoidoza celulelor medulo-osoase în lipoidgranulomatoza Hand-Christian-Schüller. 140×.

Scanned with OKEN Scanner

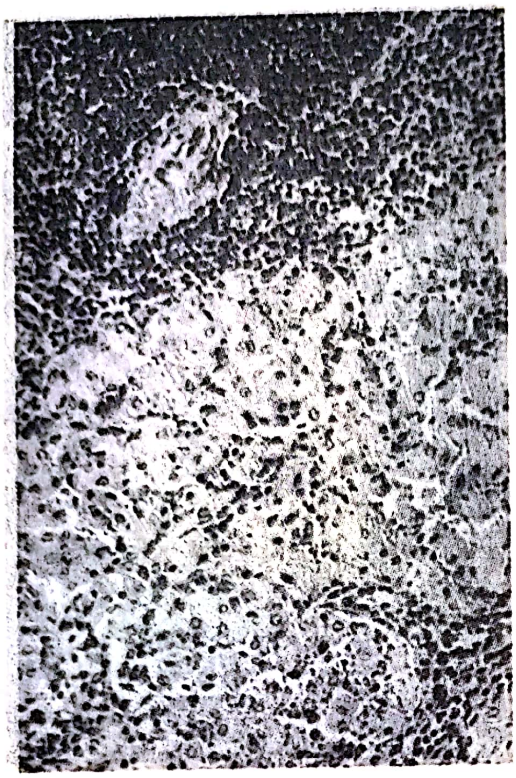

Fig. 673. Boala Gaucher : încărcarea cu cerazină a celulelor endotelio-sinusale din splină. 140×.

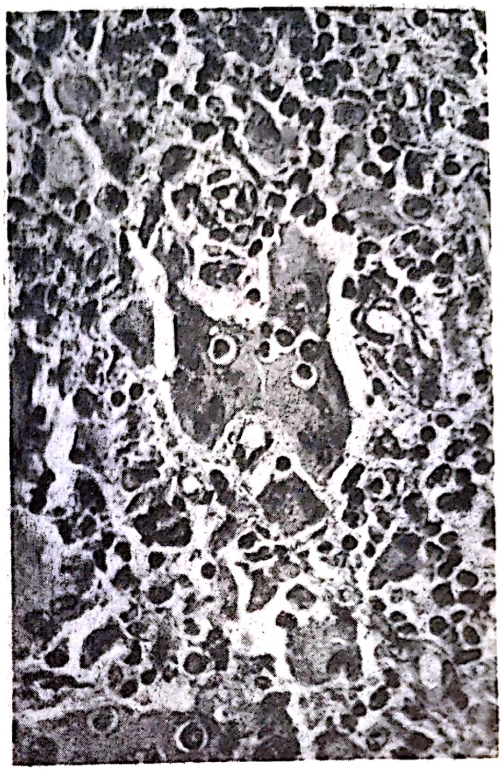

Fig. 674. Proliferare reticulo-histiocitară cu celule gigante în boala Letterer-Siwe. 400×.

Fig. 675. Granulom eozinofil osos. 140×.

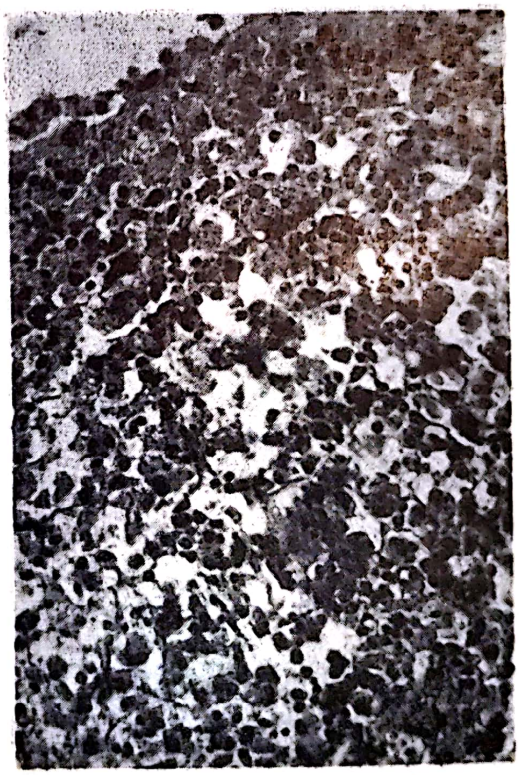

Fig. 676. Histiocitoza X : lipoidgranulomatoză asociată cu granulom eozinofil în măduva osului coxal la un copil de 8 ani. 280×.

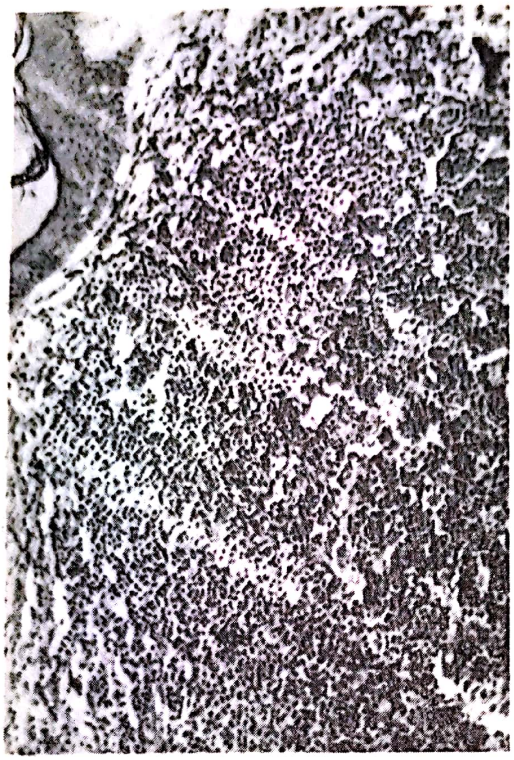

Fig. 677. Micoză fungoidă : infiltrat limfoidal tumoral în derm. 70×.

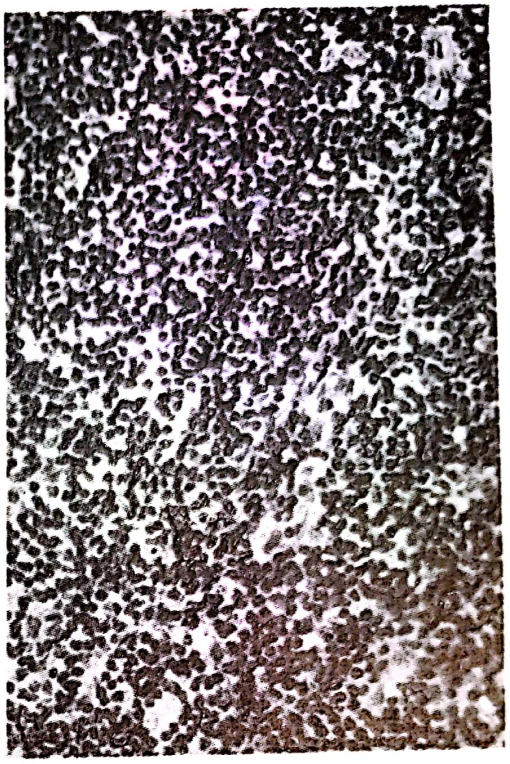

Fig. 678. Limfogranulomatoza malignă, formă limfomatoasă : proliferare limfoidală cu celule eozinofile și puține celule reticulare. 140×.



Fig. 679. Limfogranulomatoza malignă în faza granulomatoasă : polimorfism celular și prezența celulelor gigante Reed-Sternberg. 70×.

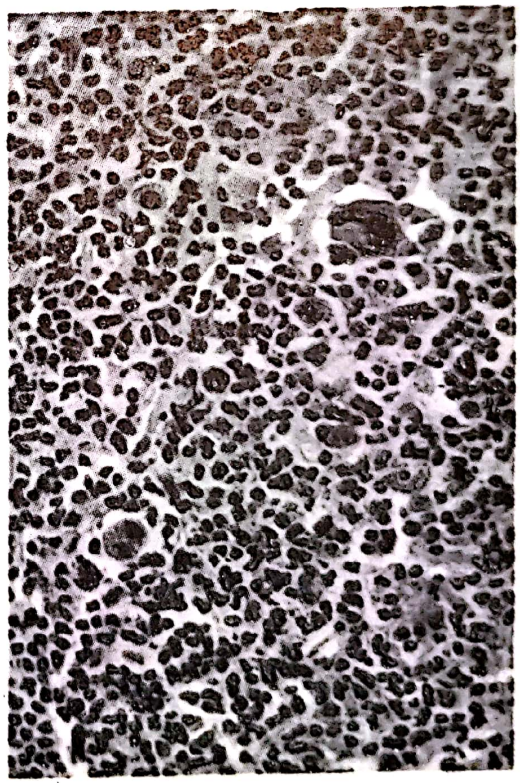

Fig. 680. Detaliu asupra structurii celulare gigante Reed-Sternberg. 280×.

Scanned with OKEN Scanner

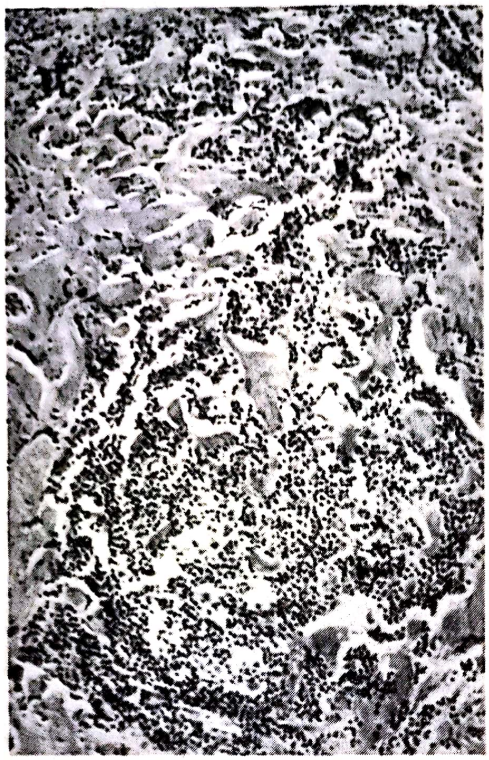

Fig. 681. Limfogranulomatoza malignă : forma evolutivă fibroasă. 70×.

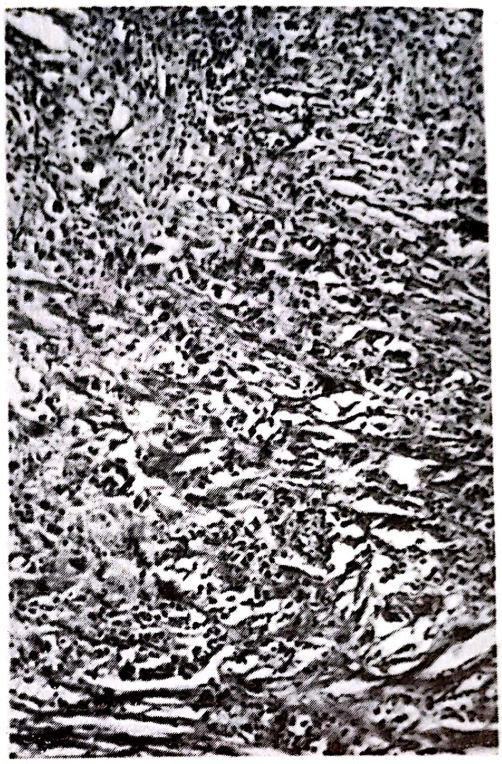

Fig. 682. Limfogranulomatoza malignă : forma evolutivă cu depleție limfoidală. Persistă celule gigante. 140×.

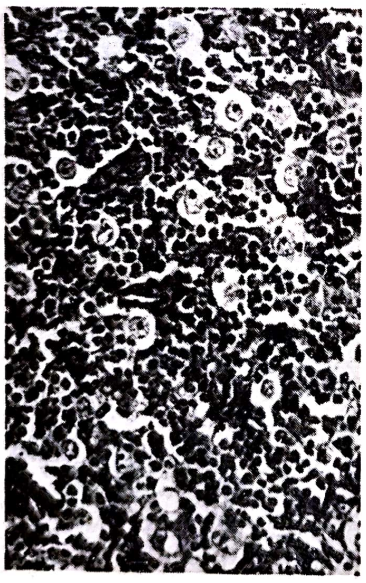

Fig. 683. Limfogranulomatoza malignă în forma evolutivă sarcomatoasă : sarcom hodgkinian. 280×.

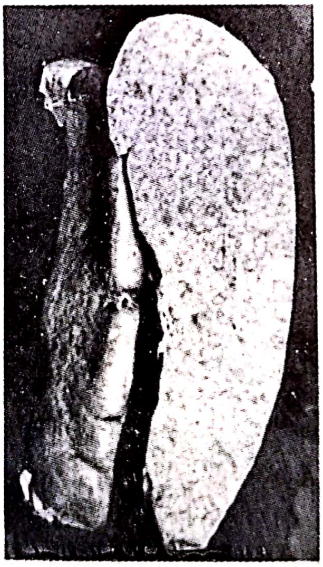

Fig. 684. Splina „porfir" din limfogranulomatoza malignă.

Fig. 685. Limfogranulomatoză malignă în splină : forma cu depleție limfoidală. 140×.

14.7. TUMORILE ȚESUTULUI HEMATOFORMATOR ȘI LIMFOID

Acest grup de tumori a fost descris la capitolul sarcoamelor țesuturilor mieloide și limfoide unde s-a amintit și starea prezentă de inconsecvență în ceea ce privește nomenclatura. Termenul de limfom malign este acceptat de numeroși autori în locul celui de limfosarcom și reticulosarcom, dar variantele *microscopice* ale acestora sînt mai puțin selectate în activitatea practică, deoarece necesită tehnici suplimentare de diagnosticare. Clasificarea O.M.S. din 1979 nu utilizează termenul de limfom malign, rămînînd la vechea nomenclatură, dar include variantele microscopice a limfoamelor maligne, așa cum rezultă din clasificarea prezentată la începutul acestui capitol.

Din bolile acestui subcapitol fac parte sarcoamele, descrise la capitolul tumorilor maligne mieloide și limfoide, iar aici se descriu, în plus, *micoza fungoidă* și limfomul malign hodgkinian, adică *limfogranulomatoza malignă*.

14.7.1. MICOZA FUNGOIDĂ

Este un limfom malign limfocitic T, cu manifestări tegumentare și viscerale (fig. 677). Infiltratele limfoidale tumorale intradermice produc îngroșări nodulare *macroscopice*, ajungînd pînă la mărimea unui pumn de copil. Aceste îngroșări sînt numeroase și sînt așezate obligatoriu și în tegument, determinînd o deformare grotescă a suprafeței corpului. Nodulii au culoare roșie-violacee și au consistență pulpoasă.

Boala poate evolua și cu modificări sanguine de tip leucemic, cînd poartă denumirea de **boala Sézary**. Ambele forme au evoluție letală.

14.7.2. LIMFOGRANULOMATOZA MALIGNĂ SAU BOALA HODGKIN-PALTAUF-STERNBERG

Limfogranulomatoza malignă poate fi considerată o boală tumorală malignă ce se întîlnește destul de frecvent la toate vîrstele și la ambele sexe. La copii apare des după vîrsta de 5 ani.

Boala debutează insidios prin subfebrilități, prurit, transpirații, inapetență, slăbire în greutate și prin apariția unor grupuri limfoganglionare palpabile, mai ales laterocervical și axilar. Din grupul ganglionilor profunzi sînt afectați mai des cei mediastinali și retroperitoneali. Ganglionii sînt de mărimi variabile, ajungînd pînă la o nucă decojită, sînt pulpoși, neaderenți, nedureroși și nesupurați. Pe secțiune au o culoare roz-cenușie.

La examenul *microscopic* se constată imagini variate, în raport cu forma morfo-evolutivă a bolii.

În **forma pregranulomatoasă** sau paragranulomatoasă se constată o ștergere parțială a structurii foliculare din organele limfoide și o proliferare de celule limfoidale și reticulare printre care se află și celule eozinofile. Diagnosticul de certitudine este mai dificil și trebuie discutat în context cu datele clinice. Există cazuri la care, dimpotrivă, se constată o proliferare pregranulomatoasă limfomatoasă, în care prolife-

Scanned with OKEN Scanner

rează bogat și difuz celule limfoidale, sau cînd foliculii limfoizi cresc în volum și trabeculele limfoidale intersinusale se îngroașă.

În **forma granulomatoasă** sau **cu celularitate mixtă,** arhitectura foliculară ganglionară este dispărută și în locul ei apare un polimorfism celular format dintr-o proliferare bogată de celule reticulare, limfoidale, celule eozinofile și neutrofile. Apar și celule histiocitare, fibroblaști și celule gigante de 60—100 microni, cu nucleu mare hipercrom de aspect înmugurit, numite celule Reed-Sternberg (fig. 679). Uneori aceste celule pot fi surprinse în mitoză. Prezența acestor celule imprimă caracterul de certitudine diagnosticului. Se crede că sînt celule reticulohistiocitare cu modificări de tip malign (fig. 680).

În afară de aceste forme, organele limfoide pot prezenta forme cu zone extinse de **fibroză cicatriceală** (fig. 681) sau de **depleție limfoidală** (fig. 682). Alteori, în perioada terminală, boala poate evolua spre **proliferarea tumorală malignă monoformă** de reticulosarcom, zis și limfom malign histiocitar, sau de limfosarcom, numit și limfom malign limfocitar ori limfoblastic. În unele cazuri de transformare tumorală, monomorfă, în structura celulară se păstrează celulele Sternberg, tumoarea luînd denumirea de sarcom hodgkinian (fig. 683).

Pe lîngă modificările limfoganglionare, în evoluția limfogranulomatozei maligne se produc leziuni caracteristice și în *alte organe*. Splina crește în volum pînă la 1—2 kg și are o înfățișare macroscopică caracteristică: pe fondul brun-cărămiziu apar pete alb-gălbui, încît se aseamănă cu marmora roșie cu strii albicioase, din care cauză se numește „splina porfir". Imaginea *microscopică* se aseamănă cu cea din limfoganglioni (fig. 685). În ficat, plămîni și măduva osoasă, de asemenea, apar noduli granulomatoși, care, macroscopic, se pot confunda cu granulia tuberculoasă. În unele cazuri, este prins și stomacul, manifestîndu-se, macroscopic, prin leziuni cu caracter ulcerativ sau pseudopolipos.

Numai sîngele periferic rămîne relativ nemodificat, aici putînd apare doar un grad de anemie.

Etiologia bolii este necunoscută. Există teorii inflamatorii virotice și tumorale, dar, în ultimii ani, se discută tot mai mult etiopatogenia disimunitară și genetică a bolii.

Obișnuit, boala evoluează 2—3 ani ori 5—7 ani, după tratamente bine orientate, perioadă după care bolnavii decedează. Există, însă și forme clinice cu evoluție gravă care duc rapid la moarte, în numai cîteva luni de zile, după cum, mai recent, sînt autori care susțin posibilitatea vindecării bolii.

Scanned with OKEN Scanner

15. PATOLOGIA SISTEMULUI ENDOCRIN

I. Căluşer

15.1. PATOLOGIA TIROIDEI

15.1.1. MALFORMAŢIILE

Agenezia şi aplazia (fig. 686) **tiroidei** sînt foarte rare şi dau sindroame de atireoză. Frecvent se asociază cu malformaţiile sistemului nervos.

Hipoplazia tiroidei se deosebeşte simptomatologic de hipofuncţia tiroidiană prin tipul mixedemului şi a retardării psihice.

Chistele tiroidiene sînt resturi ale ductului tireoglos, fiind aşezate pe linia mediană a gîtului. Pereţii chistelor sînt tapetaţi cu epiteliu cilindric ciliat sau metaplaziat pavimentos.

Tiroida heterotopică constă din insule de ţesut tiroidian localizat mai des la baza limbii sau în ovare.

Glandele tiroide accesorii sînt fragmente de tiroidă separate de corpul tiroidei şi aşezate în torace sau în diferite zone ale gîtului. Ele pot participa la secreţia endocrină tiroidiană şi se malignizează mai des decît ţesutul corpului tiroidian.

15.1.2. HIPERTIROIDISMUL

Hipertiroidismul este o stare patologică dată de hipersecreţia hormonilor tiroidieni. Hipersecreţia se produce în boala Graves—Basedow şi, într-o măsură inconstantă, în tumorile benigne şi maligne ale tiroidei, în guşile adenomatoase şi, mai rar, în tiroidita Hashimoto.

În boala Basedow, impresionează triada simptomatică: guşă, tahicardie şi exoftalmie. Acestea sînt însoţite de slăbire în greutate, diarei, tremurături ale mîinilor, o intensă labilitate psihică şi metabolismul bazal crescut. *Morfologic,* tiroida este mărită în volum, are culoare roşietică şi este lobulată. *Microscopic,* veziculele tiroidiene sînt tapetate cu un epiteliu înalt, uni sau pluristratificat. În lumenul veziculelor se află puţin coloid sau lipseşte. În coloid pot exista bule cu aspect aerian. În interstiţiu se găsesc focare cu celule limfoidale chiar cu aspect de folicule limfoizi (fig. 687).

Boala este mai frecventă la femei şi apare la vîrste tinere. Un hipertiroidism trecător se poate întîlni la fetele tinere, fiind legat de complexul hormonal neuro-oestrogenic.

15.1.3. HIPOTIROIDISMUL

Cînd este scăzută secreţia hormonilor tiroidieni se instalează un complex de modificări morfofiziologice şi psihice proprii hipofuncţiei tiroidiene. În funcţie de perioada instalării insuficienţei şi a gradului de intensitate se cunosc forme variate de hipotiroidism: cretinismul, mixedemul juvenil şi mixedemul adulţilor.

Pentru toate formele este caracteristică încetinirea în gîndire şi ma-

Scanned with OKEN Scanner

nifestări ce apar ca expresie a deficienței nervos-centrale. Manifestările sînt morfologice caracteristice sînt: fața ovală ca o „lună plină", cu ochii îndepărtați, pielea palidă și uscată, lentoare în funcția viscerală, fanerele cad sau se răresc și, în raport de intensitatea insuficienței, se instalează mixedemul dermului și hipodermului și chiar transformarea mucoidă de la nivelul buzelor, limbii și laringelui. În formele grave, apar edeme interstițiale în miocard și vase, favorizînd instalarea precoce a aterosclerozei.

Cretinismul sau **mixedemul congenital** este forma cea mai gravă de hipotiroidism și poate apare la copii a căror mamă este eotiroidiană, dar copilul este născut cu aplazie sau hipoplazie tiroidiană. Există și un cretinism endemic instalat, la copiii născuți din mame cu gușă endemică hipofuncțională. Este o formă incurabilă de cretinism din cauza epuizării tiroidei copilului care, în perioada fetală, a fost suprasolicitată ca să compenseze hipofuncția tiroidei mamei.

Mixedemul juvenil și **mixedemul adultului** prevăd o diminuare a metabolismului bazal, retenția de Na, hipotermie și mixedem. Aceste forme de mixedem sînt consecința unor hipotiroidisme cîștigate în timpul vieții, în tiroidita Hashimoto și Riedel, în extirpări extinse ale tiroidei, în cursul cancerelor tiroidiene, după radioterapii, insuficiențe panhipopituitare ș.a.

15.1.4. TIROIDITELE

Inflamațiile tiroidei au evoluție *acută*, *subacută* și *cronică*.

Tiroiditele acute sînt microbiene, mai des stafilococice. Cele virale, însoțesc unele boli infecto-contagioase, dar se vindecă odată cu boala de bază. Numai cele supurative produc modificări cu consecințe funcționale ulterioare.

Tiroidita subacută de Quervain, numită și *granulomatoasă* sau *nesupurată,* afectează ambele sexe, avînd un debut acut și consecințe hiposecretorii. Se diagnostichează microscopic, cînd apar granuloame inflamatorii cu celule gigante, limfocite, plasmocite și polimorfonucleare printre care și eozinofile. Reacția granulomatoasă poate fi rezultatul unei reacții tisulare față de coloidul care se comportă ca un corp străin. Printre aceste granuloame proliferează țesut conjunctiv și chiar celule epitelioide și Langhans, încît pretează la confuzia cu tuberculoza (fig. 688).

Tiroiditele cronice sînt *nespecifice* și *cu tablou particular*. Cele *nespecifice* sînt forme cicatrizante ale celor acute nevindecate complet. În aceste forme, tiroida este micșorată în volum, este mai dură și *microscopic* are bulversată arhitectura veziculară, din cauza proliferării bogate a țesutului conjunctiv, iar infiltratul celular inflamator, de obicei limfoplasmocitar, uneori se așează în grămezi sub aspect limfo-folicular.

Tiroiditele cronice particulare sînt tiroidita Hashimoto și tiroidita Riedel.

Tiroidita Hashimoto sau **limfomatoasă** apare aproape exclusiv la femei, 98%, între 40—55 de ani. Este considerată o boală autoimună și evoluează cu hipotiroidism, la debutul bolii, pentru ca, în final, să evolueze, uneori, cu hipertiroidism. *Macroscopic,* tiroida este mărită în volum, dură spre elastică și de culoare alb-gălbuie. *Microscopic,* domină infiltratul celular limfoidal așezat adeseori sub formă de foliculi limfoizi, cu centri germinativi (fig. 680 și 690). Veziculele tiroidiene sînt distorsionate și împuținate, din cauza proliferării țesutului conjunctiv interstițial. O parte din celulele veziculare

Scanned with OKEN Scanner

iau aspect oncocitar Hürthle, devenind eozinofile, cu talia înălțată și cu mitocondrii hipertrofice în citoplasmă. În ultima vreme, s-a descris o formă de *tiroidită limfoidală la tineri*, fiind considerată o formă de tiroidită Hashimoto.

Tiroidita cronică Riedel apare aproape egal la ambele sexe sau, după unii autori, cam de 3 ori mai frecventă la femei, predominînd între 40—55 de ani. Funcția tiroidei poate fi diminuată sau normală și, mai rar, accentuată. Etiopatogenia este obscură, iar *macroscopic*, tiroida este retractată, cu suprafața nodulară și dură din care cauză se numește și „tiroidită lemnoasă", confundîndu-se des cu un cancer schiros. Diagnostiscul de certitudine este cel *microscopic*, cînd se observă o foarte bogată proliferare de țesut conjunctiv care răvășește complet structura veziculară și o atrofiază (fig. 691). Infiltratele limfoidale, chiar cînd există, sînt mult mai rare decît în tiroidita Hashimoto.

15.1.5. DISTROFIILE TIROIDEI

15.1.5.1. GUȘA

Gușa coloidă este cea mai frecventă distrofie a tiroidei și mai poartă numele de distrofie endemică tireopată. În această boală, tiroida se mărește în volum. Cauza bolii este, de obicei, lipsa iodului din regiunea geografică respectivă, fiind considerată zonă endemică, situată mai ales în regiunile muntoase. Există și alte cauze, legate mai des de tulburările hormonale. *Gușile congenitale* sînt rare și presupun o carență prenatală de iod.

După morfogeneză și tip structural, gușile sînt de două feluri: *difuze* și *nodulare*.

15.1.5.1.1. GUȘA DIFUZĂ

Este numită și gușă simplă sau coloidă și se întîlnește la adolescente, gravide și la femeile cu hipersecreție estrogenică. Tiroida este omogen și simetric mărită în volum, iar pe secțiune, are un aspect gelatinos, de culoare roz spre brună (fig. 692). *Microscopic*, veziculele sînt mult lărgite în macrovezicule pline cu coloid și cu peretele subțiat, epiteliul fiind aplatizat. Cînd veziculele se destind mult, încît pot fi vizibile cu ochiul liber, este o *gușă chistică* (fig. 693). De cele mai multe ori involuează după redresarea hormonală.

O variantă morfologică de gușă difuză este cea *parenchimatoasă*, care, de asemenea, cuprinde difuz tiroida, dar pe secțiune, are aspect cărnos nu gelatinos, iar culoarea este mai brună. *Microscopic*, este formată din vezicule de talie mică cu puțin coloid și cu epiteliul vezicular cubic. De obicei, evoluează cu hiperfuncție.

15.1.5.1.2. GUȘA NODULARĂ

Se numește și *gușă endemică adenomatoasă, coloidă nodulară* sau *netoxică plurinodulară*. Această formă este dată de lipsa iodului întîlnită în regiunile muntoase ale globului: Austria, Elveția, Himalaia, iar la noi, în Munții Răsăriteni și în Munții Apuseni. Apare mai des la femei și evoluează obișnuit cu hipertiroidism și mai rar cu hipofuncție.

Macroscopic, tiroida este mărită în volum, dar deformată, din cauza proliferării nodulare a veziculelor tiroidiene. Poate ajunge pînă la greutatea de un kilogram. Consistența și culoarea sînt dependente de prezența celor patru elemente morfologice ce însoțesc această gușă:

Scanned with OKEN Scanner

proliferarea nodulară, hemoragia, calcificarea și fibroza.

Microscopic, nodulii sînt formați din grupuri de vezicule dilatate, uneori chistic, și umplute cu coloid. În jurul lor, veziculele sînt de dimensiuni normale sau chiar micșorate în volum. Printre veziculele din noduli sau în vecinătatea lor se găsesc focare de necroză cu hemoragii secundare sau depozite calcare. Există și benzi late de țesut conjunctiv, uneori hialinizat, alături de depozite cu cristale de colesterină și celule de inflamație reactivă. Aceasta este gușa nodulară coloidă (fig. 694, 695).

Există și o gușă nodulară microveziculară, în care veziculele din noduli sînt de dimensiuni mici, iar dacă veziculele sînt alungite sau asemănătoare cu niște cordoane, se numește *gușă nodulară tubulară* și, respectiv, *trabeculară*. În unele forme se găsesc și modificări oncocitare, de tipul celulelor Hürthle. Aceste forme pot evolua și cu hiperfuncție tiroidiană.

15.1.6. TUMORILE TIROIDEI

15.1.6.1. TUMORILE BENIGNE

Cele mai frecvente sînt *adenoamele tiroidiene* (fig. 696), care se prezintă sub diferite variante microscopice: *vezicular* sau *folicular* (fig. 697), *papilar* (fig. 698), *trabecular*, zis și embrionar (fig. 699), *adenom microfolicular*, zis și fetal, și *adenomul cu celule Hürthle* (fig. 700). Pot evolua cu sau fără funcție mărită.

În literatura de specialitate, mai persistă și termenul de *adenom metastazant al tiroidei*, care se referă la un aspect nodular microvezicular, fără mitoze și fără atipii celulare, dar care, uneori, produce metastaze osoase. Astăzi, acest adenom metastazant este considerat un carcinom bine diferențiat al tiroidei (fig. 701).

15.1.6.2. TUMORILE MALIGNE

Majoritatea neoplasmelor tiroidei sînt carcinoame, care au peste 20 de variante microscopice. Totuși, anumite forme sînt mai frecvente.

Carcinomul papilar Wegelin este forma cea mai frecventă, constituind circa 60% din cancerele tiroidei. Apare la ambele sexe, mai des la vîrsta cuprinsă între 30—50 de ani, fără a avea relație cu vreo gușă preexistentă. Apare și la tineri, care au fost iradiați în regiunea gîtului, sau ia naștere din fragmentele de tiroidă ectopică. *Macroscopic*, se prezintă sub forma unui nodul de diferite mărimi, cenușiu-roșietic, uneori cu formațiuni chistice. Aspectul *microscopic* îi conferă și denumirea, deoarece este format dintr-o bogată proliferare de celule cilindrice care formează numeroase papile (fig. 702). Se pot găsi și dispoziții veziculare fără coloid. Metastazează pe cale limfatică și, după extirpare, recidivează des.

Carcinomul folicular se întîlnește mai frecvent la femeile cuprinse între 50—60 de ani și se poate grefa pe o gușă preexistentă sau pe un adenom. Apare sub forma unui nodul izolat, de culoare roz cenușie, cu dimensiunile de circa 2 cm diametru. În centrul tumorii pot apare chiar zone de fibroscleroză sau infiltrație tumorală în capsulă. Structura *microscopică* variază în raport cu proliferarea, mai mult sau mai puțin distinctă, a veziculelor tiroidiene sau a trabeculelor, care sînt vezicule tasate și fără coloid (fig. 703, 704). Metastazele se produc și pe cale sanguină, în oase și plămîni.

Scanned with OKEN Scanner

Carcinomul trabecular este format din placarde cu celule de forme diferite și dispoziții variate, încît poate semăna cu un adenocarcinom tubular sau cu celule nediferențiate (fig. 705). Alteori celulele sînt celule mici, gigante, fusiforme sau clare. Rar apar **carcinoame pavimentoase spinocelulare.**

Cînd celulele au talie înaltă, cu citoplasmă bogată, este un **carcinom al celulelor Hürthle.**

Microcarcinomul este o noțiune mai recentă, în care carcinomul este de extindere microscopică și se diagnostichează întîmplător într-o tiroidă extirpată chirurgical, mai ales pentru gușă.

Carcinomul medular cu stroma amiloidă face parte din malignizarea celulelor tiroidiene C ale sistemului A.P.U.D. În paralel cu acest carcinom, proliferează tumori benigne sau maligne și în alte organe cu celule din acest sistem. Mai des se asociază cu feocromocitoame sau carcinoide. Caracteristica morfologică a tumorii constă în depunerea unor mari cantități de amiloid în stroma unui carcinom folicular sau trabecular al tiroidei (fig. 706, 707).

Sarcoamele tiroidei iau naștere din elementele mezenchimale structurale ale tiroidei, cum ar fi *sarcoame nediferențiate fuzo, giganto-* și *polimorfocelulare,* apoi *fibrosarcoame, limfoamele maligne, miosarcoame, osteosarcoame* și, mai ales, *hemangioendoteliosarcoame,* care sînt cele mai frecvente sarcoame ale tiroidei. Ultimul e foarte malign și produce metastaze timpurii pe cale sanguină.

15.2. PATOLOGIA GLANDELOR SUPRARENALE

15.2.1. MALFORMAȚIILE

Agenezia și **aplazia** sînt foarte rare și se însoțesc des cu anencefalii.

Hipoplazia, de asemenea, se asociază cu malformațiile sistemului nervos central și ale hipofizei.

Hiperplazia cerebriformă este bilaterală (fig. 708) și are suprafața încrețită, asemănătoare cu circumvoluțiunile encefalului. Se crede că este o malformație genetică ce evoluează cu insuficiență glandulară, avînd îngroșată corticala, în special stratul fasciculat. Apare mai des la fetițe.

Heterotopia suprarenaliană este cea mai frecventă malformație și constă din insule de țesut cortico-suprarenalian, ce aderă de rinichi, de glandele genitale interne, sau retroperitoneal.

Glandele supranumerare, mici ca volum, sînt mai rare, dar își pot păstra funcția.

Atrofia idiopatică a suprarenalei este o boală ereditară ce evoluează cu insuficiență funcțională. În cursul acestei boli, este crescut titrul anticorpilor antimitocondriali și antimicrozomiali, pledînd pentru existența unor mecanisme autoimune, mai ales că evoluează în paralel cu o anemie pernicioasă, diabet sau hepatită cronică ș.a.

15.2.2. TULBURĂRILE DE CIRCULAȚIE

Hemoragiile suprarenalei se întîlnesc la nou-născuți, la copii și chiar la adulți și mai poartă denumirea de sindrom Waterhouse—Friderichsen. La nou-născuți, apare după traumatisme obstreticale, fragilitate vasculară crescută a copiilor, iar la celelalte vîrste, apare în infecțiile me-

Scanned with OKEN Scanner

ningococice. Leziunile sînt date de endotoxina meningococică care favorizează instalarea trombozelor, a coagulopatiei de consum, care înlesnesc hemoragia, adeseori bilaterală. Se instalează fenomene clinice acute de insuficiență suprarenaliană.

Infarctul sau **necroza suprarenaliană** este mai frecventă la noii născuți prematuri și are cauze infecțioase virusale, herpetice, citomegalice ș.a., care favorizează instalarea unor tromboze vasculare cu consecințe infarctice, des medulare (fig. 709).

15.2.3. INFLAMAȚIILE SUPRARENALELOR

Cele mai frecvente **suprarenalite** sînt cele *tuberculoase* și adeseori constituie substratul morfologic suprarenalian al bolii lui Addison.

Sifilisul este mai rar și, în special, cel congenital.

Suprarenalitele nespecifice afectează mai ales medulara și apar în toxoplasmoză, bruceloză, histoplasmoză, boala citomegalică ș.a. Leziunile au caracter imunomorfopatologic, constînd din infiltrate limfoplasmocitare și histiocitare, așezate cu predilecție în medulară.

15.2.4. BOLI CU INSUFICIENȚĂ SUPRARENALIANĂ

Starea timico-limfatică este o expresie morfologică hipertrofică a timusului în insuficiența suprarenaliană, care va fi studiată la patologia timusului.

Boala lui Addison este caracterizată de un complex de manifestări morfoclinice consecutive unei insuficiențe funcționale suprarenaliene. La adulți, este produsă des de inflamația tuberculoasă, de amiloidoza secundară, de metastaze bilaterale în suprarenale sau, mai rar, de sindromul Waterhouse—Friederichsen. Există și o cauză mai rară a bolii Addison, legată de absența secreției hipofizare, a A.C.T.H.-lui, în urma distrucțiilor hipofizei. Manifestările clinice sînt caracteristice: astenie, hipotensiune arterială, hiperpigmentarea tegumentelor și mucoaselor, hipoglicemie și hiponatremie. Bolnavii au tendință la colaps. În ultimul timp, se enunță astfel de manifestări și după tratamente masive sau îndelungate cu hormoni corticoizi. Morfologic, glanda este mărită în volum, consistența mai dură, iar *microscopic*, se precizează natura procesului patologic.

15.2.5. BOLI CU HIPERSECREȚIE SUPRARENALIANĂ

Din această categorie fac parte un număr de boli al căror substrat morfologic este o hiperplazie suprarenaliană difuză sau tumorile suprarenaliane benigne ori maligne secretante de hormoni.

15.2.5.1. ALDOSTERONISMUL PRIMAR

Hipersecreția de aldosteron se întîlnește în 90% a cazurilor în adenoamele corticosuprarenaliene și, mai rar, în carcinoamele acesteia. Clinic, realizează sindromul Conn ce se manifestă cu hipertensiune arterială, alcaloză hipokalemică, prin pierdere de K și retenție de Na. Manifestări spastice sau paralitice periodice ale musculaturii scheletice pot însoți celelalte semne. Arteriolele au peretele îngroșat prin proliferare fibroasă (fig. 710).

Scanned with OKEN Scanner

15.2.5.2. SINDROMUL ADRENOGENITAL

Hipersecreția hormonilor suprarenalieni androgeni, a 17-cetosteroizilor din acest sindrom, produc modificări morfologice genitale. La băieți se instalează macrogenitosomia, dezvoltare musculară accentuată de tip herculean și precocitate pseudosexuală. La fetițe, produce virilizare și pseudohermafroditism. Aceste modificări au substrat morfologic și funcțional suprarenalian, în raport cu natura congenitală sau cîștigată a bolii. În *cel congenital,* se constată o hiperplazie cerebriformă a suprarenalelor, cu defecte enzimatice, cu lipsa desmolazei, 3-betahidroxisteroid-dehidrogenazei, hidrolazelor 11, 17, 21 și a oxidazei 18. În *cel cîștigat,* se constată proliferări difuze ale stratului fasciculat sau reticulat al corticosuprarenalelor, ori tumori ale acestora.

15.2.5.3. SINDROMUL CUSHING

Hipersecreția de hormoni corticoizi poate produce modificări morfoclinice caracteristice sindromului Cushing, cum sînt hipertensiunea arterială, osteoporoza, amenoreea, obezitate tronculară, acnee, cianoză, pilozitate excesivă și chiar diabet. Hipersecreția de glucocorticoizi este rezultatul unei bogate *hiperplazii* a *corticosuprarenalelor,* instalate în urma unor proliferări adenomatoase sau chiar carcinomatoase a suprarenalelor, ori a proliferării unor insule heterotopice de corticosuprarenala. Alteori, apar în cursul unor tumori care secretă substanțe analoage A.C.T.H.-lui, dar mai ales, cînd modificările hiperplazice suprarenaliene (fig. 711) sînt expresia morfologică a unei stimulări hormonale dată de un adenom bazofil al hipofizei.

Din înșirarea acestor cauze rezultă că sînt sindroame Cushing independente și dependente de secreția de A.C.T.H.

15.2.6. TUMORILE SUPRARENALIENE

15.2.6.1. TUMORILE BENIGNE

În corticosuprarenală apar **adenoame,** care pot fi *unice* sau *multiple,* de obicei nu au capsulă proprie, deși sînt bine delimitate, au diametrul de circa 1—2 cm și, în general, sînt de culoare galben-aurie. Pot fi *secretante* sau *fără secreție hormonală.* Secreția poate fi *androgenică, cortizonică* sau *cu aldosteron* (fig. 712 și 713), imprimînd organismului caracterele patologice proprii hormonului hipersecretat.

În medulosuprarenală apare **feocromocitomul benign.** Este *unilateral* și rar *bilateral* și poate fi întîlnit în jurul vîrstei de 50 de ani și la nou-născuți. Se instalează și în suprarenalele heterotopice. *Macroscopic,* este compact, de culoare cenușiu-roșietic, de mărimi ce pot ajunge pînă la 4—5 cm diametru și care prezintă zone de fibroză, hemoragie, necroză, modificări chistice și chiar depozite calcare. *Microscopic,* celulele sînt mari, de formă poligonală, cu citoplasma spumoasă sau întunecată. În citoplasmele mai bogate, se percepe o structură fin granulată. Apar și rare celule cu nucleul mai hipercrom și ușor mărit, dar fără mitoze (fig. 714, 715). Aceste tumori secretă adrenalină sau noradrenalină, ori pe amîndouă și produc o simptomatologie clinică cu hipertensiune arterială, hiperglicemie și glicozurie, cefalee ș.a. După extirparea tumorii dispar manifestările clinice.

Tot în medulosuprarenală se pot întîlni ca tumori benigne și **ganglioneuroame** formate din celule ner-

Scanned with OKEN Scanner

voase benigne, deci adulte și din celule tinere, cu potențial malign ganglioneuroblastoame (fig. 716).

15.2.6.2. TUMORILE MALIGNE

Carcinomul corticosuprarenalei este o tumoare rară, fiind mai frecventă la femei. *Macroscopic*, se pierde în țesuturile vecine, are culoare gălbuie și prezintă necroze și hemoragii. *Microscopic*, apare sub formă densă nedifirențiat sau glandulară, cu celule în mitoză și cu atipii proprii malignității (fig. 717, 718). Mai des, carcinomul este nesecretor de hormoni. Cînd secretă hormoni imprimă organismului caracterele proprii hiperhormoniei: Cushing sau adrenogenital.

Simpatoblastomul și **ganglioneuroblastomul** *suprarenalian* apar în medulosuprarenală, mai frecvent la tineri și copii, și sînt descrise la tumorile sistemului nervos periferic (fig. 719 și 720).

Feocromoblastomul sau **feocromocitomul malign** nu este secretant și se deosebește de cel benign prin caracterul metastazant și prin celulele cu mitoze și atipii maligne. Noi am întîlnit un caz, în vîrstă de 24 ani, cu feocromocitom benign operat în stînga și cu un feocromocitom malign operat în dreapta, descoperit după o perioadă de un an de la prima intervenție.

15.3. PATOLOGIA HIPOFIZEI

15.3.1. MALFORMAȚII

Agenezia hipofizei este foarte rară, mai des lipsește lobul posterior, cînd se asociază cu anencefalie și hipoplazie suprarenaliană.

Hipertrofia congenitală a hipofizei, de asemenea, este rară și însoțește hidrocefalia.

Heterotopia hipofizei este foarte rară și se întîlnește la baza creierului, în afara șelei turcești, în faringe și chiar în submucoasa nasofaringiană.

15.3.2. BOLILE HIPOFIZARE NETUMORALE CÎȘTIGATE

Atrofia hipofizei se produce prin mai multe modalități: prin compresiune în cadrul unei hipertersiuni intracraniene; prin ischemie parțială persistentă; neurogenă în cursul leziunilor tijei și atrofia senilă.

Hiperplazia hipofizei se produce în graviditate, cînd celulele cromofobe sînt foarte mari și mai numeroase.

Hemoragia hipofizei se produce în cursul traumatismelor cranio-cerebrale.

Necroza parțială antehipofizară se poate produce postpartum, sau **cea totală,** în șocuri endotoxice sau prin tromboze vasculare. În aceste cazuri, se instalează *sindromul Sheehan,* cu fenomene de insuficiență hipofizară.

Tulburările metabolice ale hipofizei sînt destul de variate: esterii colesterolului se pot depozita în hipofiză în cursul bolii lui Hand—Christian—Schüller; mucopolizaharidele în gargoilism, numită și boala lui Hunter—Hurler și, apoi, amiloidul, în amiloidoza secundară.

Inflamațiile hipofizei sînt rare și mai des sînt *supurative nespecifice* sau *specifice,* în special tuberculoase. Oricare ar fi tipul inflamației, evoluează cu fenomene de insuficiență hipofizară.

Scanned with OKEN Scanner

15.3.3. TUMORILE HIPOFIZEI

Adenoamele hipofizei anterioare sînt cele mai frecvente și se însoțesc de hipersecreție hormonală, după tipul celular din care proliferează tumoarea. În ordinea frecvenței sînt următoarele tipuri: cu celule cromofobe, cam două treimi din totalul de adenoame și apar la adulți; cu celule eozinofile (fig. 720) și, apoi, cu celule bazofile. După tipul hormonilor secretați, se produc diferite sindroame, iar local, adenoamele pot lărgi șeaua turcească în mod mecanic.

Craniofaringiomul constituie 3% din tumorile intracraniene. Apare în copilărie și adolescență; ia naștere din resturile ductului hipofizar embrionar, din epiteliul pungii lui Rathke. *Macroscopic,* tumoarea este așezată supraselar sau intraselar, are caracter chistic, alternînd cu zone mai dense. Chistele conțin un lichid roz-gălbui și poate conține depozite de colesterol și calciu. Uneori, tumoarea are aspect papilar. *Microscopic,* chistele sînt tapetate cu epiteliu pavimentos stratificat, iar zonele dense sînt formate din placarde de celule pavimentoase între care se află o stromă conjunctivă laxă. La periferia placardelor se găsesc celule înalte, încît, în ansamblu, se aseamănă cu un adamantinom (fig. 721). În evoluția tumorii, hipofiza și chiasma optică se pot atrofia. Foarte rar se malignizează carcinomatos.

Adenocarcinomul este foarte rar întîlnit la hipofiză.

15.3.4. SINDROAME LEGATE DE HIPERFUNCȚIA HIPOFIZARĂ

15.3.4.1. GIGANTISMUL ȘI ACROMEGALIA

Adenomul eozinofil și mai rar cel cromofob al antehipofizei, cu hipersecreția hormonilor somatotropi, determină o creștere exagerată a organismului. Cînd apare la copii, se produce gigantismul, cu o înălțime de circa 2 m, creștere îngăduită de cartilajele de creștere încă neosificate.

La adulți, se produce acromegalia, adică creșterea cu precădere a extremităților, asociată cu splanhnomegalie. Acești bolnavi au mîinile și laba picioarelor crescute, nasul, buzele, urechile și mandibula mult exprimate. În evoluția ulterioară, se poate asocia cu diabet și hipogonadism, cu impotență la bărbați sau amenoree la femei.

15.3.5. SINDROAME LEGATE DE HIPOFUNCȚIA HIPOFIZARĂ

15.3.5.1. SINDROMUL ADIPOZOGENITAL BABINSKI-FRÖHLICH

Boala apare la băieți, cu leziuni diencefalo-hipofizare, produse de hidrocefalii, tumori sau inflamații. Se caracterizează prin obezitate de tip eunucoid, asociată cu insuficiență gonadică. Grăsimea este depozitată predominant la nivelul șoldurilor, iar infantilismul genital este exprimat printr-un penis „en bouton". Se poate asocia cu diabetul insipid.

Există și o formă familială a bolii, la care se mai asociază retinita pigmentară, polidactilie, deficit intelectual și obezitate precoce. Această formă poartă denumirea de sindrom Laurence—Moon—Bardet și Biedl.

Scanned with OKEN Scanner

15.3.5.2. NANISMUL HIPOFIZAR

Cauza cea mai frecventă este probabil hipotalamică şi numai, uneori este consecinţa distrucţiilor hipofizare de natură necrotică sau tumorală. Copilul, cu o astfel de modificare hipofuncţională, are o statură mică, dar proporţională, hipoplazie gonadică şi o dezvoltare intelectuală normală. După pubertate, o parte dintre aceşti pitici au tendinţă la creştere. Nanismul hipofizar se asociază frecvent cu insuficienţă suprarenaliană şi tiroidiană, care adaugă modificărilor din nanism şi pe cele legate de glanda cu hipofuncţie.

15.3.5.3. DIABETUL INSIPID

Boala se instalează în urma producerii insuficienţei hormonului antidiuretic. Din această cauză, bolnavii prezintă poliurie de 4—10 litri în 24 de ore şi polidipsie. Insuficienţa hormonului posthipofizar poate fi ereditară sau cîştigată. În timpul vieţii, apare în cursul tumorilor ce comprimă posthipofiza, a reticulozelor ce afectează oasele capului, a encefalitelor, boli ale podişului ventriculului trei, a nucleului supraoptic şi paraventricular ş.a.

15.3.5.4. BOALA SAU CAŞEXIA SIMMONDS

Apare la adulţi în insuficienţa globală şi intensă a hipofizei. Are o evoluţie cronică şi are ca suport morfopatologic atrofia sau distrucţia hipofizei.

Deoarece insuficienţa hipofizară interesează toate categoriile de hormoni ai organului, inclusiv — tropii, boala este însoţită de atrofia tuturor celorlalte glande endocrine: tiroidă, suprarenale, timus, pancreas şi gonade. Din această cauză, semnele morfofuncţionale ale bolii sînt foarte grave şi complexe: caşexie cu atrofie musculară; hipogonadism, cu pierderea libidoului şi cu amenoree la femei; hipotiroidism cu mixedem, tegumente uscate şi metabolism scăzut; insuficienţă suprarenaliană, cu hipotensiune arterială şi eliminare scăzută prin urină de gonadotropine şi corticosteroizi; hipoglicemie şi hipotermie ş.a.

15.4. PATOLOGIA GLANDELOR PARATIROIDE

15.4.1. MALFORMAŢII

Agenezia paratiroidelor este letală, iar **heterotopia** este mai des retrosternală, lîngă timus. Este importantă cunoaşterea acestei entităţi în caz de adenoame pentru a le putea distinge între ele.

Chistele congenitale ale paratiroidelor iau naştere din pungile branchiale şi sînt tapetate cu epiteliu ciliat.

15.4.2. TUMORILE PARATIROIDELOR

Adenoamele paratiroidelor sînt cele mai frecvente tumori ale organului. De obicei, sînt unice, de culoare galben-brună, neîncapsulate, putînd ajunge pînă la mărimea unei boabe de porumb. *Microscopic*, adenomul este format din celule principale mărite în volum sau din ce-

Scanned with OKEN Scanner

lule clare și eozinofile, alteori chiar cu celule gigante așezate tubular și, mai rar, papilar (fig. 722). Obișnuit, evoluează cu hiperparatiroidism.

Carcinomul paratiroidelor este mult mai rar decît adenomul și poate evolua cu hiperparatiroidism. *Microscopic*, celulele pot avea citoplasma clară cu conținut în glicogen și nuclei polimorfi, încît se poate confunda cu o tumoare hipernefroidă infiltrînd capsula.

15.4.3. DISFUNCȚIILE PARATIROIDIENE

15.4.3.1. HIPERPARATIROIDISMUL

Cînd parathormonul este secretat în exces se produce o mobilizare a calciului din oase, procesul de *halistereză*, și se depune în mușchi, rinichi, vase, stomac, intestin ș.a. Oasele decalcificate prezintă modificări lacunare, chistice, plurifocale, — boala este numită osteită fibrochistică Recklinghausen. Acestea pot fi însoțite de nefrocalcinoză sau litiază renală, hipercalcemie, cu tendință la tromboze, și chiar de ulcere gastroduodenale.

Chistele osoase sînt delimitate de țesut conjunctiv, în care se află osteoclaste, care au favorizat resorbția lamelelor osoase. Lumenul chistului poate fi umplut cu un conținut fluid. Uneori, țesutul proliferează nodular, simulînd o tumoare osoasă cu mieloplaxe. Atît chistele, cît și proliferările amintite, slăbesc rezistența oaselor, favorizînd fracturile.

După mecanismul de producere, hiperparatiroidismul este **primar** și **secundar.** În cel *primar*, hipersecreția de parathormon este dată fie de o hiperplazie difuză a glandelor, în care toate cele 4 glande se măresc în volum în mod omogen, fie datorită unui adenom paratiroidian.

În hiperparatiroidismul **secundar** și chiar **terțiar**, se produc dereglări fosfocalcice instalate în cursul unor anumite boli, cum sînt insuficiența renală cronică, în rahitism, în mielomul multiplu Rustițki—Kahler, în osteosarcoamele osteoblastice ș.a. Această formă de hiperparatiroidism se deosebește de cel primar prin calcemia micșorată și calciurie ridicată, în schimb crește fosfatemia și chiar fosfaturia.

15.4.3.2. HIPOPARATIROIDISMUL

Scăderea sau lipsa secreției parathormonului scade concentrația calciului din sînge și favorizează creșterea fosfatemiei. Boala se manifestă prin hiperexcitabilitate neuromusculară de intensități diferite, ajungînd pînă la tetanie. Aici lipsesc modificările osoase și spasmele din timpul crizelor cedează, dacă se administrează bolnavului calciu intravenos.

Hipoparatiroidismul adevărat se instalează mai des după ablația chirurgicală a paratiroidelor, în intervențiile pe tiroidă, — este vorba de *tetania paratireoprivă*.

Hipoparatiroidismul fals are paratiroidele normale sau chiar hiperplazice și secretă parathormon, dar acesta nu are acțiune asupra calciului, deoarece lipsește ereditar o enzimă, adenilciclaza, încît tubii uriniferi și oasele nu sînt influențate în dezvoltarea și funcția lor. Din această cauză, defectul nu poate fi corectat prin administrare de parathormon și indivizii aceștia prezintă un nanism cu metacarpiene scurte, strabism, oligofrenie și tetanie hipocalcemică și hiperfosfatemie.

Hipoparatiroidismul temporar apare la nou-născuți cu traumatisme obstetricale în jurul gîtului, la imaturi sau la copiii a căror mame au

Scanned with OKEN Scanner

manifestat hiperparatiroidism în timpul sarcinii.

Hipoparatiroidismul permanent al copiilor apare în agenezia paratiroidelor; este o boală letală, așa cum s-a amintit la malformații.

15.5. PATOLOGIA INSULELOR PANCREATICE LANGERHANS

15.5.1. DISTROFIILE INSULELOR

În cursul **diabetului cortizonic** se produce o distrofie glicogenică a celulelor insulare, care, *microscopic*, au citoplasma clară.

Tot în cursul diabetului, dar și la nediabetici, se pot depune grămezi de hialin între celulele insulelor, determinînd leziuni celulare atrofice și chiar liză. În cazuri foarte rare, scade chiar numărul insulelor Langerhans din pancreas, după cum pancreasul fetilor de la mamele diabetice poate prezenta o înmulțire și hipertrofie a insulelor endocrine din pancreas. Aceasta se produce în mod compensator pentru a acoperi necesitățile de insulină și ale mamei, în perioada graviditații.

Scăderea numărului de celule insulare poate afecta predominant pe unul din tipurile celulare: alfa, beta sau gama. Cînd scade numărul celulelor beta, împreună cu secreția de insulină a acestora se instalează diabetul zaharat (vezi patologia pancreasului).

15.5.2. TUMORILE INSULELOR LANGERHANS

Nesidioamele benigne și maligne, numite și *insulinoame*, sînt descrise la capitolul patologiei pancreasului.

15.6. PATOLOGIA EPIFIZEI

În mod obișnuit, se găsesc **depozite de calciu** în epifiză. Într-o cercetare pe material necroptic, s-a făcut corelarea între predilecția depozitării calciului și hipoxia organismului, deoarece atît frecvența, cît și cantitatea depozitării era mai frecventă la tinerii și adulții decedați cu afecțiuni hipoxice (fig. 723, 724).

Tumorile glandei epifizare se numesc *pinealoame*, cînd sînt *benigne*, și *pinealoblastoame*, cele maligne.

Teratoamele pineale pot fi *benigne* și *maligne* și, uneori, pot avea caracter secretor, cu consecințe de macrogenitosomie la adulți și pubertate precoce la copii.

15.7. PATOLOGIA TIMUSULUI

15.7.1. ANOMALIILE CONGENITALE ȘI EREDITARE

Heterotopia timusului nu are semnificații particulare, dar **anomaliile ereditare de structură și funcție** au importante repercusiuni asupra comportamentului imunitar al copiilor și au fost amintite la capitolul de imunomorfopatologie.

Scanned with OKEN Scanner

15.7.2. MODIFICĂRILE CANTITATIVE

15.7.2.1. INVOLUȚIA PATOLOGICĂ A TIMUSULUI

Micșorarea în volum și funcție a timusului se produce fiziologic în perioada pubertății, rămînînd în organism sub formă de insule înconjurate de țesut grăsos. Involuția patologică se produce înaintea acestei perioade, în copilărie. Cauzele cele mai importante sînt legate de stările patologice grave ale organismului, cum ar fi intoxicațiile, unele inflamații cronice grave, în inflamațiile acute, în hipercorticism, în stressuri ș.a. Mai recent se produc involuții iatrogene, în urma administrării unor medicamente limfolitice, cum ar fi hidrocortizonul, care se utilizează mai des.

Morfologic, timusul este micșorat în volum, este foarte flasc și de culoare cenușie. *Microscopic*, se constată o rărire accentuată a timocitelor, mai ales din corticală, și o lărgire a medularei lobulare. *Corpusculii Hassall* sînt foarte evidenți (fig. 725). Pe trama conjunctivă interlobulară pot apare mastocite, mai ales după stările stressante.

Această involuție este, de obicei, pasageră, deoarece timusul se poate repopula cu timocite în 5—10 zile de la declanșarea involuției. Dacă involuția persistă timp mai îndelungat ori dacă persistă o formă de involuție parțială se pot declanșa în organism mecanisme imunomorfopatologice.

15.7.2.2. HIPERTROFIA TIMUSULUI

Hipertrofia sau hiperplazia timusului, numită înainte și stare timicolimfatică, constă dintr-o creștere în volum și greutate a timusului pe seama înmulțirii timocitelor din corticală și medulară. Modificarea se întîlnește mai des la copii, circa la 2% dintre copiii internați, dar apare și la adulți. Se observă des la copiii de ambele sexe cu pneumopatii acute sau cu tumori nervoase, iar la adulți apare mai des la femei în cursul bolii Basedow.

Patogenia acestei hipertrofii a fost interpretată în feluri diferite, dar se crede că apare în cursul insuficiențelor suprarenaliene, timusul mărit fiind doar un barometru morfologic al unor modificări mai complexe, în care intervine insuficiența suprarenală. Morțile subite timice sînt, de fapt, decesele albe de la autopsie, în care numai timusul atenționează, dar la care tanatogeneza nu este legată de timus.

Morfopatologic, timusul hipertrofic este de 2—3 ori mai mare ca volum și greutate, uneori comprimînd căile respiratorii, este cenușiu și de consistență pulpoasă. *Microscopic*, atrage atenția populația densă de timocite, atît în corticală, cît și în medulară (fig. 726).

Cu tot volumul crescut al timusului, organul este disfuncțional și poate evolua cu miastenie și cu alte boli imune, cînd în timus proliferează chiar foliculi limfoizi.

15.7.3. TUMORILE TIMUSULUI

Denumirea generică a tumorilor timusului este de **timom**. Tumorile sînt mai rare, dar se însoțesc frecvent cu manifestările endocrine, neurovasculare, imune și hematologice. Mai des stau la baza *„miasteniei gravis"*.

Macroscopic, tumorile sînt nodulare, putînd ajunge pînă la un diametru de 20 cm, au culoare cenușie-albicioasă și caracter invadant în organele din jur.

Microscopic, tumorile sînt maligne și au forme morfologice variate.

Scanned with OKEN Scanner

Timomul cu celule mici este format din limfocite timice care omogenizează structura organului, cu sau fără insule de corpusculi Hassall. Această formă deține circa 15% dintre timoame.

Timomul epitelial este format din grămezi de celule epiteliale timice, care au citoplasma mai largă, clară și nucleii hipercromi. Aceste insule sînt înconjurate de timocite și corpusculii Hassall sînt mult mai numeroși decît în timomul cu celule mici.

Timomul cu celule alungite fuziform (fig. 727, 728) este destul de frecvent și este tot de natură epitelială, deși celulele se aseamănă cu fibroblastele. Împreună cu timomul epitelial constituie circa 20% din timoame.

Timomul limfoepitelial este forma cea mai frecventă de timom și este format dintr-un amestec de plăji de celule cu structură epitelială și limfocitară. Corpusculii Hassall pot fi întîlniți, dar, în general, sînt foarte rari.

Timoamele au evoluție malignă și metastazează în limfoganglionii și organele învecinate într-o perioadă de circa 3 ani de evoluție.

15.8. SISTEMUL ENDOCRIN DIFUZ

Pe lîngă glandele endocrine compacte, hipofiza, epifiza, tiroida, paratiroidele, timusul, insulele Langerhans, suprarenalele, ovarul și testiculele, există în organismul animal numeroase celule cu rol secretor endocrin, care sînt răspîndite difuz în diferite țesuturi și organe.

Astfel de celule au fost descoperite încă din secolul trecut, dar nu li s-a cunoscut semnificația: Baber, în 1876, descoperă în mucoasa gastrică a cîinelui așa-zisele „celule parenchimatoase"; Wolfer, în 1880, observă celule neobișnuite în tiroidă; Hürthle, în 1894, tot în tiroidă descoperă niște celule mari, spumoase, care-i poartă numele și care se credea că ar fi distrofice și nu cu funcție particulară. Celulele cu semnificație morfologică neconturată sînt cele oncocitare, descrise de Hamperl, în 1931.

În ultimele trei decenii, s-au găsit numeroase celule cu funcție endocrină particulară, atît în glandele endocrine compacte, cît și în afara lor, cum este stomacul, intestinul, canalele pancreasului, căile aeriene, tractul uro-genital, glandele mamare și sudoripare, plexurile coroide vezicula biliară ș.a. Toate aceste celule au identitate morfogenetică și secretorie, cu precizarea că funcția secretorie a unora dintre ele se poate modifica de la o substanță la alta, în raport cu necesitățile organismului (fig. 729).

În anul 1955, F. Feyrter numește acest grup de celule „sistem endocrin difuz". Pe lîngă funcția endocrină comună, el le atribuie acestor celule și o histogeneză asemănătoare endodermică. Asupra histogenezei acestor celule se emit încă păreri controversate sau de compromis, deoarece, dacă Frölich le consideră de natură parasimpatică, mai recent, Pagès afirmă că numai natura ectomezenchimală ar explica prezența unor tumori ce se nasc din astfel de celule, cum sînt carcinoidele din colul uterin, glandele salivare, timus ș.a.

Studiul celulelor sistemului endocrin difuz cere o deosebită acuratețe de cercetare, pentru că evidențierea unor anumite celule impune cu strictețe utilizarea unor fixatori și colorări exclusive, așa cum rezultă și din fig. 730.

Scanned with OKEN Scanner

Fig. 686. În locul tiroidei se găsesc glande acinoase netiroidiene în musculatura din loja tiroidei — în agenezia tiroidiană 70×.

Fig. 687. Boala Basedow : proliferare epitelială veziculară cu coloid puțin. 140×.

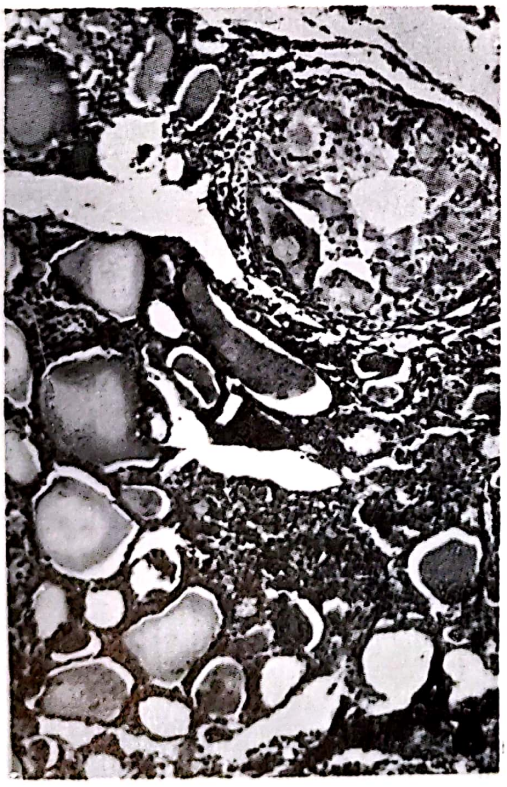

Fig. 688. Tiroidita granulomatoasă de Quervain cu celule de corp străin. 140×.

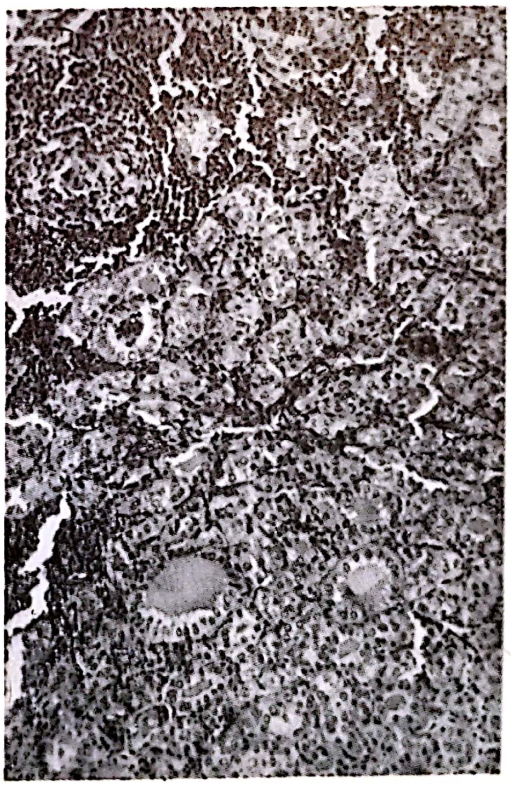

Fig. 689. Tiroidita limfomatoasă Hashimoto : bogat infiltrat limfoidal chiar folicular, asociat cu modificări foliculare de hipertiroidism. 70×.

Scanned with OKEN Scanner

Fig. 690. Tiroidita limfomatoasă Hashimoto. 70×.

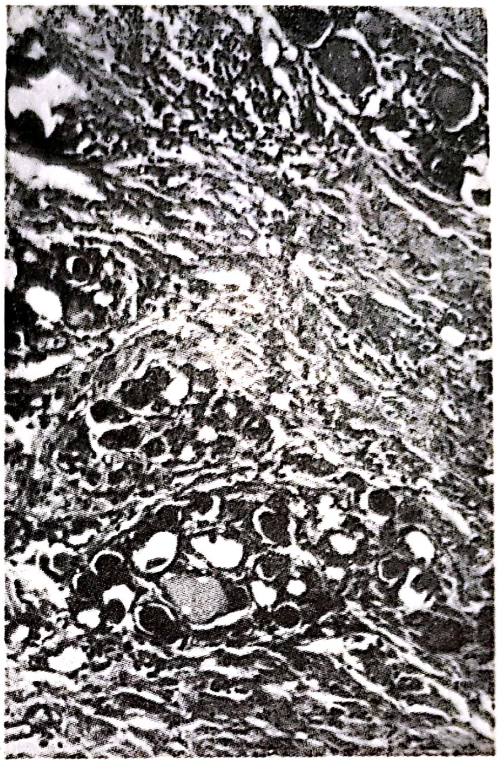

Fig. 691. Tiroidita fibroasă Riedel cu atrofie foliculară. 70×.

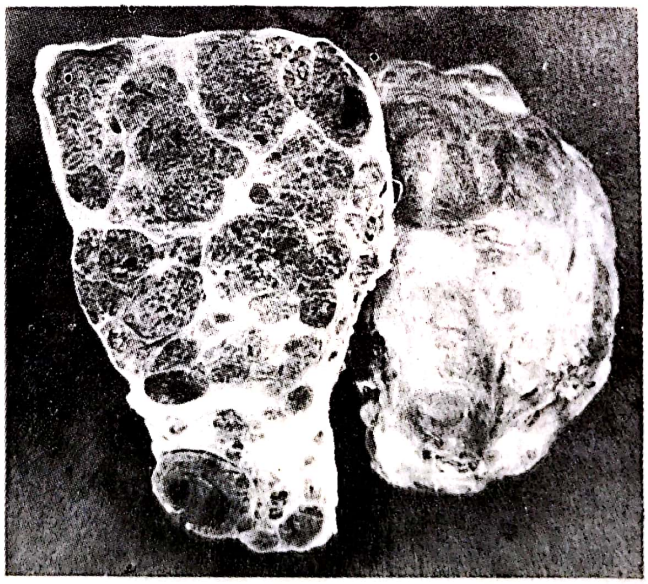

Fig. 692. Guşa coloidă nodulară.

Scanned with OKEN Scanner

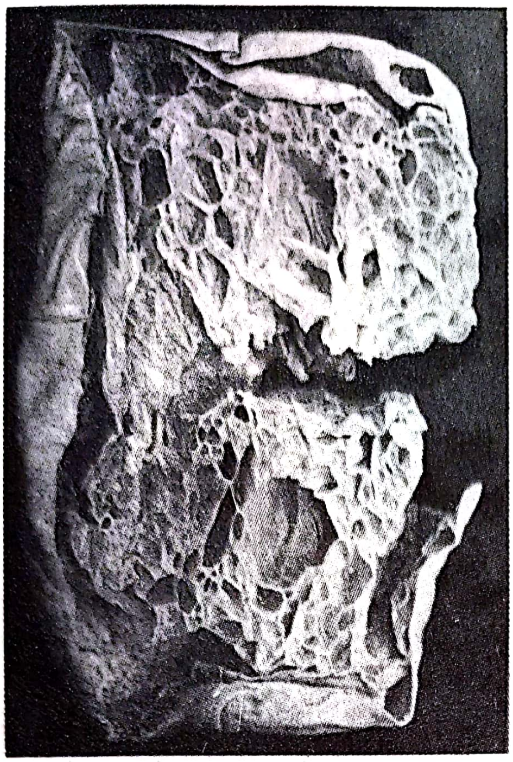

Fig. 693. Guşa coloidă chistică difuză.

Fig. 694. Guşa coloidă chistică. 70×.

Fig. 695. Guşa nodulară adenomatoasă cu depozite calcare. 140×.

Fig. 696. Adenom tiroidian.

Scanned with OKEN Scanner

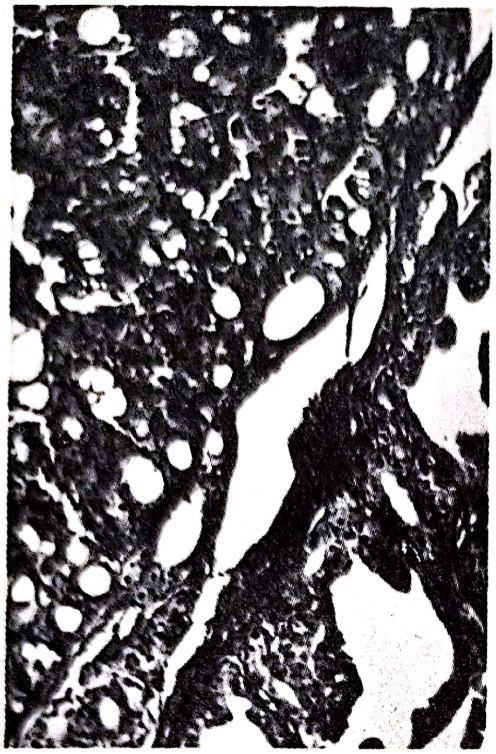

Fig. 697. Adenom tiroidian folicular — stînga. 70×.

Fig. 698. Adenom tiroidian papilifer 70×.

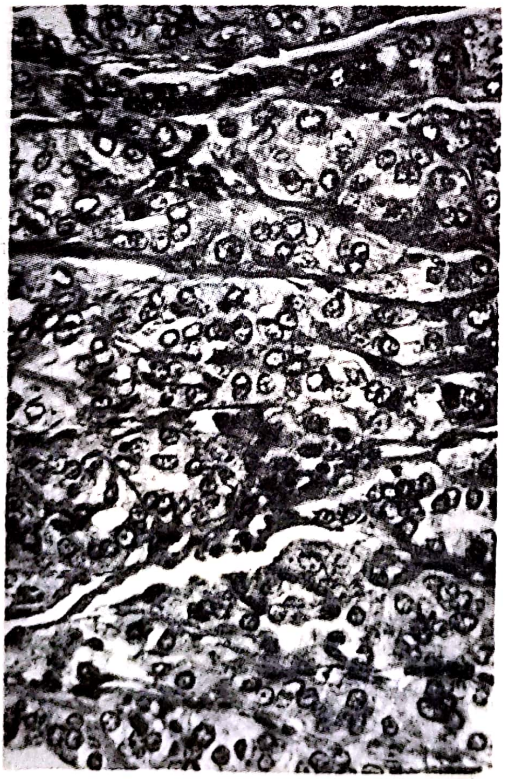

Fig. 699. Adenom tiroidian trabecular. 140×.

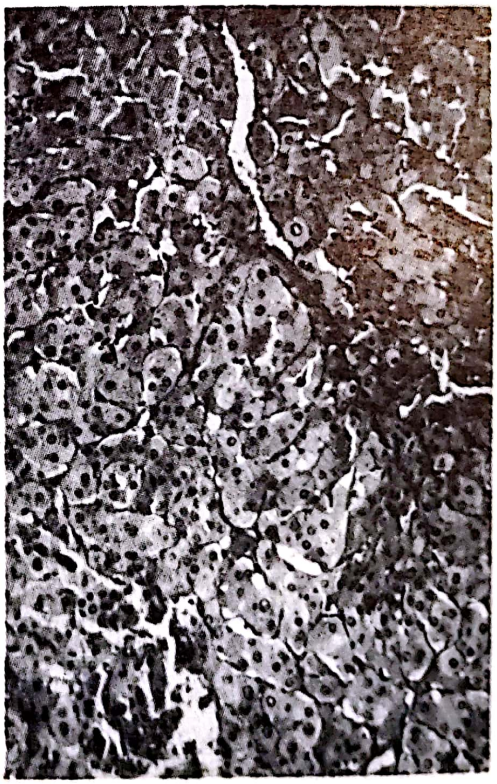

Fig. 700. Adenom cu celule Hürthle. 140×.

Scanned with OKEN Scanner

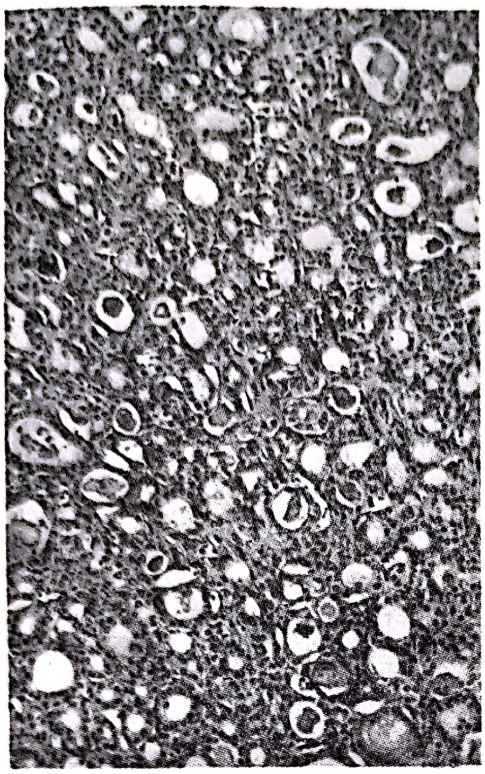

Fig. 701. Carcinom tiroidian vezicular bine diferențiat (adenomul metastazant). 70×.

Fig. 702. Carcinom tiroidian papilifer, 140×.

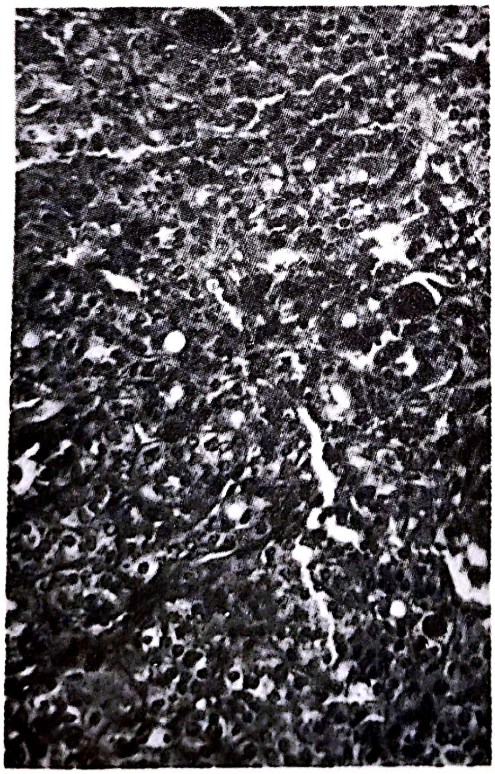

Fig. 703. Carcinom tiroidian folicular: foarte puține vezicule cu coloid. 140×.

Fig. 704. Carcinom tiroidian folicular cu numeroase atipii celulare. 140×.

Scanned with OKEN Scanner

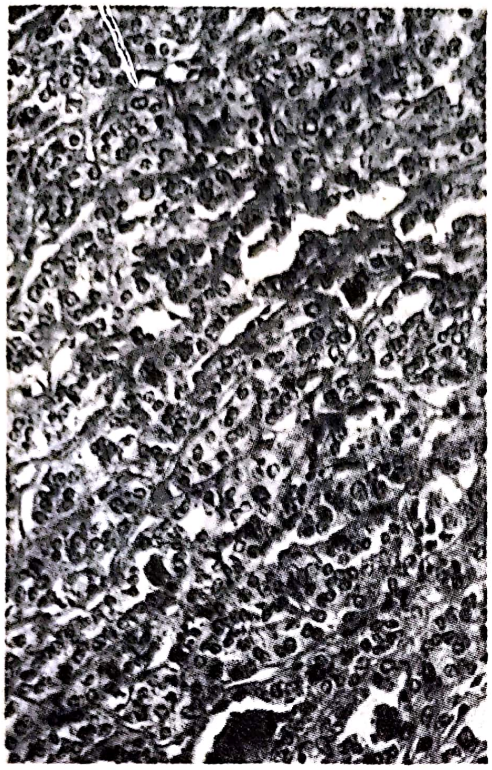

Fig. 705. Carcinom tiroidian trabecular. 140×.

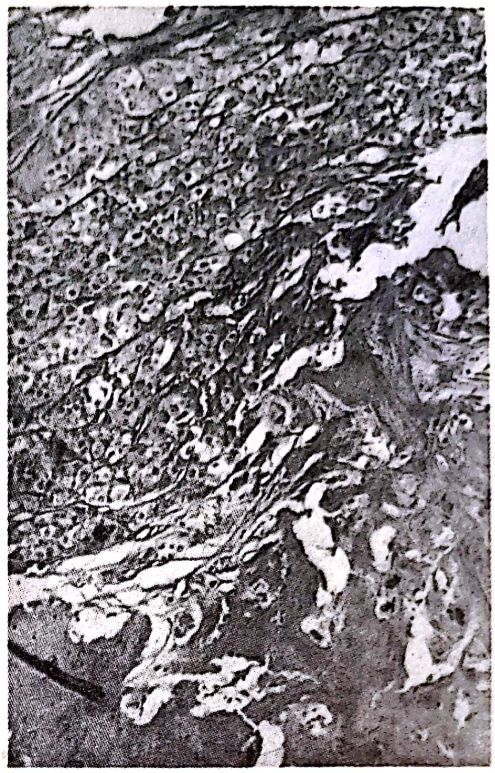

Fig. 706. Carcinom tiroidian medular cu stromă amiloidă. 140×.

Fig. 707. Carcinom tiroidian medular cu stromă amiloidă și cu depozite calcare. 140×.

Fig. 708. Hiperplazie cerebriformă congenitală suprarenaliană la un băiat de 3 luni.

Scanned with OKEN Scanner

Fig. 709. Infarct medulosuprarenalian la un nou-născut. 70×.

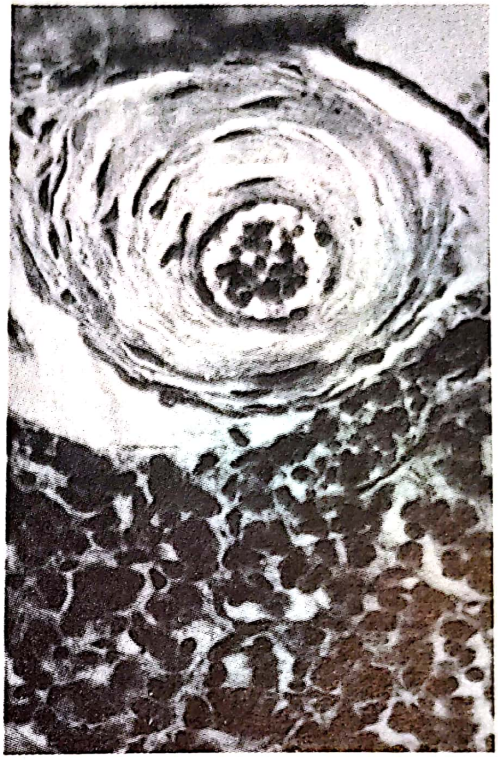

Fig. 710. Îngroşare fibroasă arteriolară în hiperaldosteronism. 280×.

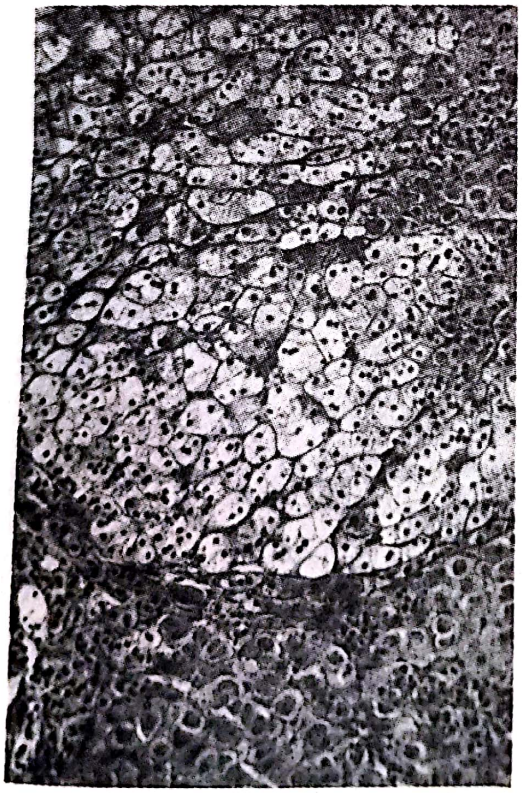

Fig. 711. Sindrom Cushing : proliferare bogată de celule corticosuprarenaliene aşezate difuz sau nodular. 140×.

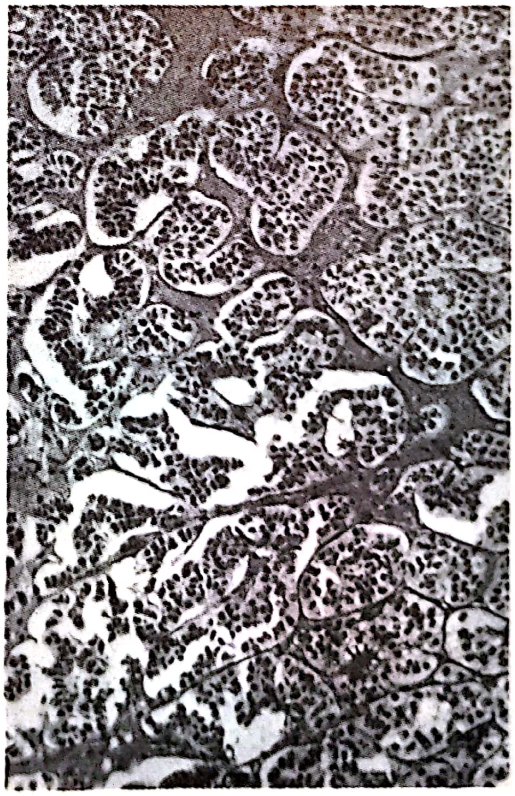

Fig. 712. Adenom alveolar corticosuprarenalian. 140×.

Scanned with OKEN Scanner

Fig. 713. Adenom trabecular cortico-suprarenalian. 140×.

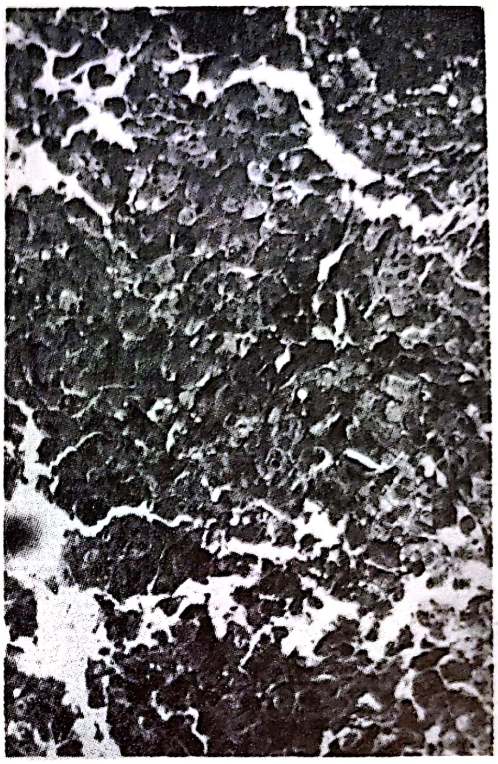

Fig. 714. Feocromocitom benign. 140×

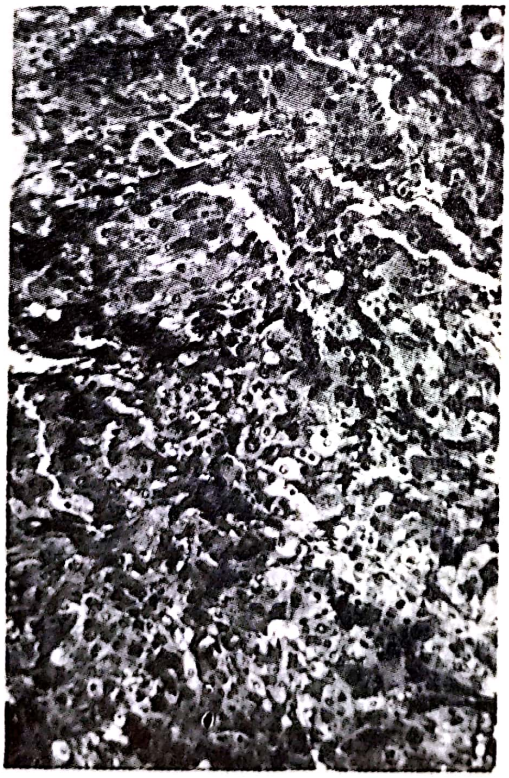

Fig. 715. Feocromocitom malign cu celule atipice și în mitoză. 140×.

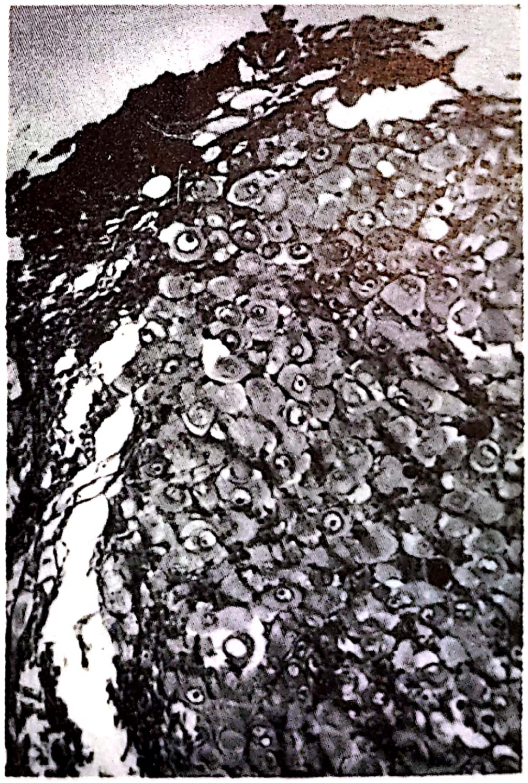

Fig. 716. Ganglioneuroblastom suprarenalian la un copil de 8 ani. 140×.

Scanned with OKEN Scanner

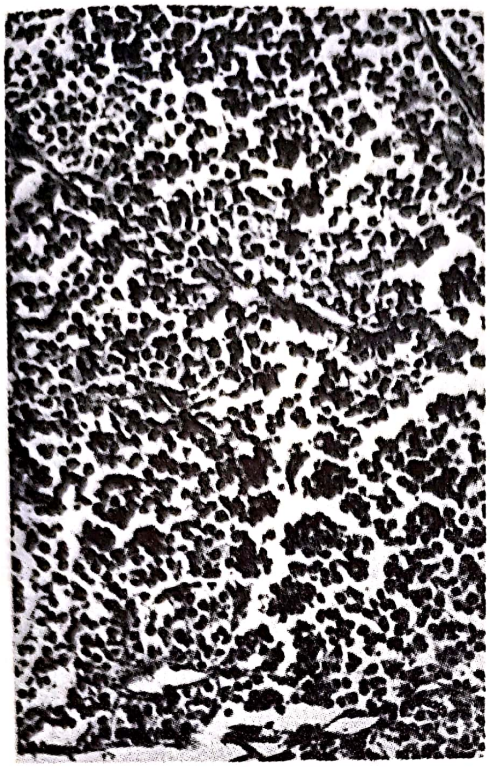

Fig. 717. Carcinom corticosuprarenalian. 140×.

Fig. 718. Detaliu din fig. 717. 280×.



Fig. 719. Simpatoblastom suprarenalian. 140×.

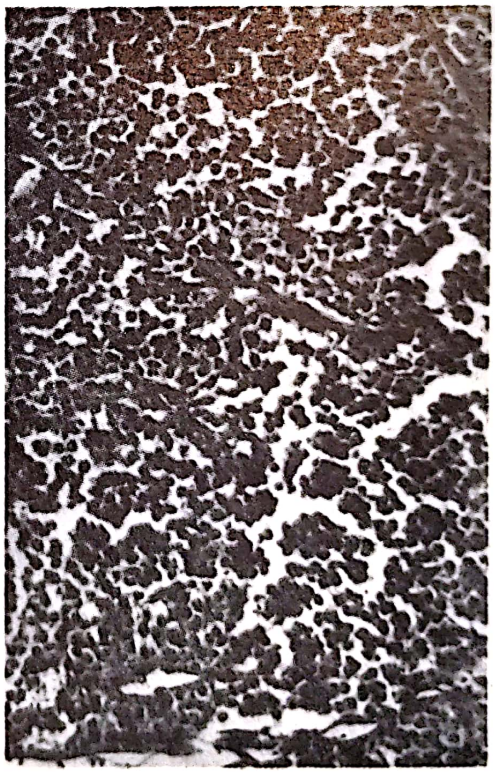

Fig. 720. Adenom eozinofil antehipofizar. 140×.

Scanned with OKEN Scanner

Fig. 721. Craniofaringiom. 70×.

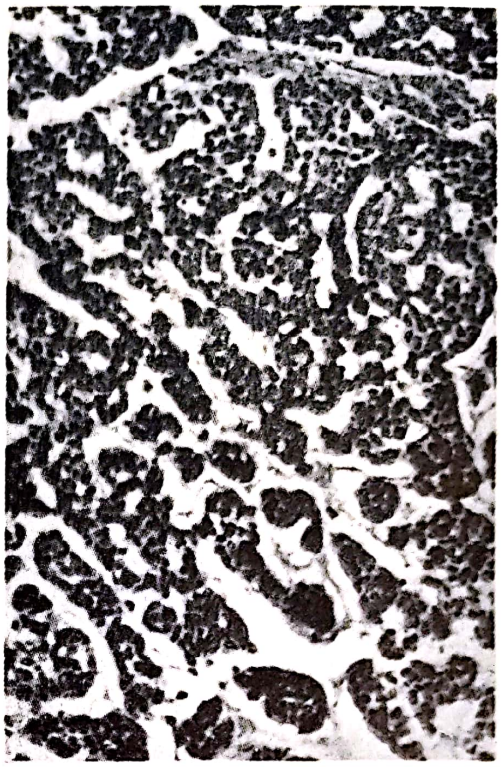

Fig. 722. Adenom paratiroidian. 140×.

Fig. 723. Depozite calcare în epifiza cerebrală a copiilor decedați cu boli hipoxice prelungite sau la adulți cu ateroscleroză. 280×.

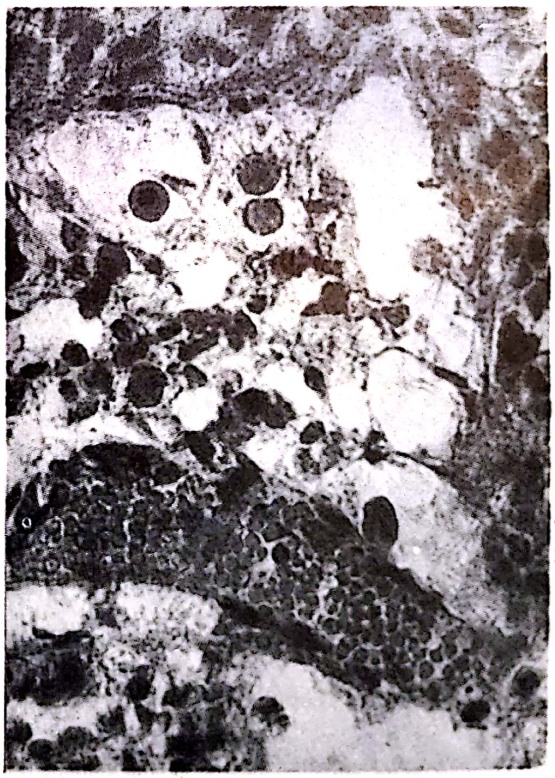

Fig. 724. Distrofie hialină în unele celule epifizare cerebrale la adulții cu boli cronice hipoxice. 280×.

Scanned with OKEN Scanner

Fig. 725. Timus involuat patologic la copil de un an. 70×.

Fig. 726. Hipertrofia timusului cu densificarea populației celulare în lobulii organului. 280×.

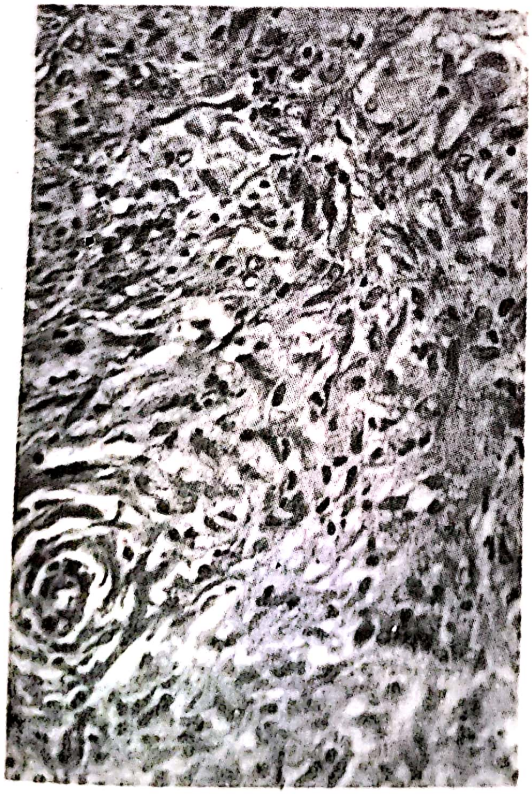

Fig. 727 a. Timom cu celule rotunde și fusiforme. 140×.

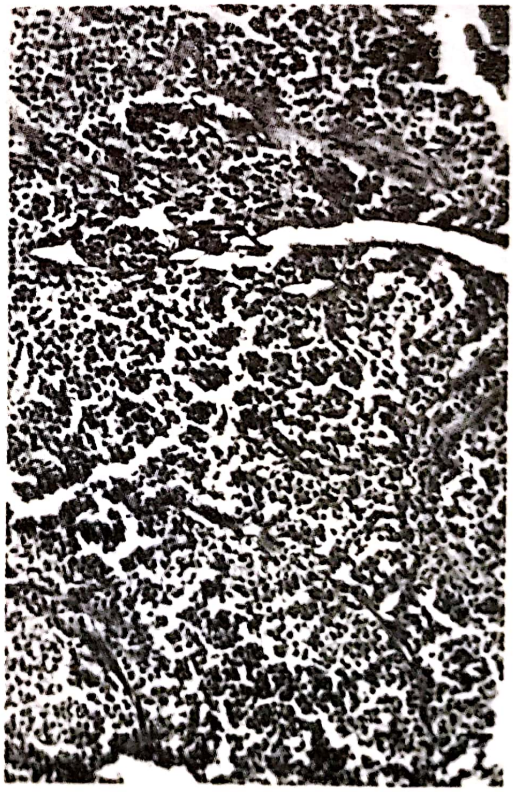

b. Timom cu celule rotunde. 140×.

Scanned with OKEN Scanner

Fig. 728. Timom cu celule rotunde. 140×.

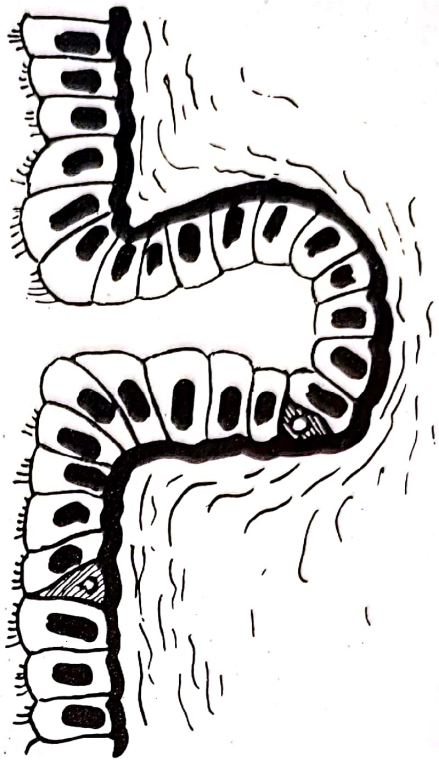

Fig. 731. Celule endocrine în epiteliul de acoperire.

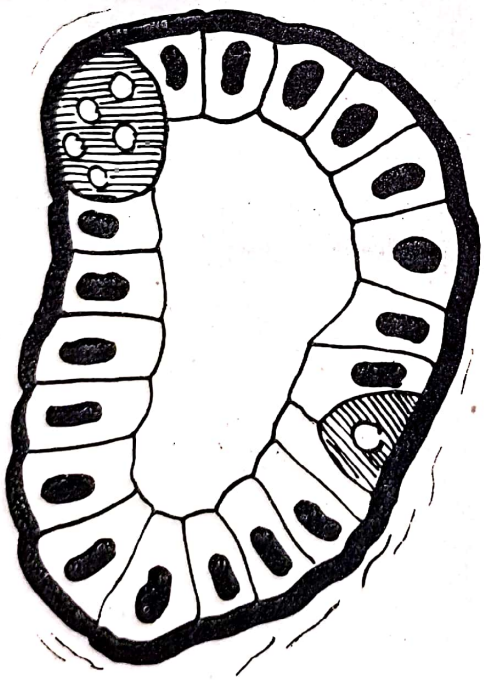

Fig. 732. Celule endocrine în epiteliul glandular.

Fig. 733. Celule endocrine cu granule secretorii intracitoplasmatice. (Microscopie electronică).

Scanned with OKEN Scanner

Fig. 729. I. REACȚIA CELULELOR S.E.D. IN ORGANE ȘI FUNCȚIA LOR (după Pagès modificat)

Histogeneza	*Organul*	*Celulele*	*Funcția secreția*	*Autorii*	*Tipul organelor*
CRESTELE	Hipofiza	M.S.H., S.T.H., A.C.T.H.	Cel. respect.	Sarkar, 1963; Geoffray, 1961; Pearse, 1969	Organe endocrine compacte
	Paratiroida	Celulele C	Calcitonină	Pearse, 1972	
	Tiroida	Cel. C; Cel. Hürthle	Calcitonină polipeptide	Hürthle, 1894; Altman, 1940; Pagès, 1955	
	Medulosuprarenale	Cel. medulare	Neurolistina, Noradrenalina		
	Pancreas	Cel. B Cel. D și A	Insulinogenă, Glucagon și Gastrina	Baumann, 1939; Altman, 1940; Stessick, 1942	
	Ovar, testicul	Cel. endocr.	Hormoni	Feyrter, 1942; Pretl, 1944	
	Canal pancreatic	Cel. B	Glucagon	Gaede, 1950	Organe endocrine necompacte
	Punga Rathke		Polipeptide	Fukuda, 1973	
	Melanocite	Cel. melanice	Nigrina	Pearse, 1969	
	Stomacul cu 5—6 cel. într-o glandă	Cel. A rare, Cel. G Cel. E.C.L. „în țintă" Cel. E.C.; Cel. D (X) Cel. mici; Cel. D_1 neconturate	Enteroglucagon Serotonină	Edkins, 1905 Dragstedt, 1951 Guigan, 1968 în 1/3 mijl. a gl. pil.	
NEURALE	Intestinul subțire, duoden, colon, rect	Cel. S; Cel. L și A Cel. G	Secretină Enteroglucagon Gastrină	Pagès, 1974 Galde, 1950	
	Căi aeriene		Pneumokinina	Frönlich, 1948	
	Tract uro-genital		Urogastrină	Feyrter, 1942	
	Glande mamare și sudoripare			Feyrter și Vogeler, 1947	
	Plex. coroide			Pagès, 1955	
	Vezicula biliară			Erspamer, 1936; Christie, 1948	
	Paragangl. cromaf. și necromafini.	Cel. A și NA	Adrenalină Noradrenalina		

Scanned with OKEN Scanner

Fig. 730. **REACȚIILE DE COLORARE ȘI FIXATORII PENTRU CELULELE APUD.** (după Berger, 1974)

Reacția	*Fixatorii recomandați*	*Fixatori posibili*	*Fixatori de evitat*	*Celulele colorate*
Hematoxilina la plumb, Solcia. 1969	Helly, Glutaraldehida	Formol G.P.A. Solcia	Bouin	granulele endocrine din majoritatea celulelor
Metacromazia mascată la albastru de toluidină; Solcia, 1968	G.P.A. Solcia	Glutaraldeh. Bouin Formol	Helly Zenker	Cel. A. insule Cel. E.C. gastrointest. Cel. D. insule. Cel. G. antru
Grimelius, 1968	Bouin	Formol	Glutaraldeh. Helly	Cel. G. antrale Cel. D. pancreas
P. de Grandi, 1970	Bouin	G.P.A. Solcia	Glutaraldeh. Formol	Cel. E.C.L. fundice Cel. C. tiroidiene
Sevier și Munger 1969	Formol Glutaraldehida	—	—	Cel. E.C.L. fundice Cel. C. tiroidiene
Hellerstrom și Hellman, 1960	Bouin	Formol Helly	—	Cel. D pancreas
Fontana — Masson (argento-reduct.)	Formol	Bouin	—	Detectează precursorii dopaminei, noradrenalinei
Color. policromă Beancosme și Lechago, 1973	Helly	—	—	Cel. G antru

Morfologia acestor celule este caracteristică, în sensul că sînt situate atît extraglandular, cît și în epiteliul glandelor, dar acestea din urmă, de cele mai multe ori, nu vin în contact cu lumenul glandei, ci sînt lipite de membrana bazală a glandei, vărsîndu-și secreția endocrină în capilarele învecinate (fig. 731, 732 și 733).

În structura acestor celule se observă numeroase granule citoplasmatice.

Funcția celulelor endocrine difuze este bine individualizată, fiecare din ele secretînd un anumit hormon. Astfel, celulele C din paratiroide secretă calcitonină, celulele A din stomac secretă enteroglucagon, celulele S din intestin, secretină, iar cele L și A, enteroglucagon ș.a. (vezi fig. 729).

Cunoașterea acestui sistem endocrin elucidează o serie de necunoscute fiziologice și patologice, cum ar fi sindromul Zollinger—Ellison fără proliferări insulare; tumorile simultane din diferite organe endocrine și neendocrine ș.a.

Mai mult, în 1966, Pearse a constatat că o parte din aceste celule au funcția mult asemănătoare prin sintetizarea, depozitarea și decarboxilarea precursorilor aminici (Amine Precursor Uptake and Decarboxylation). În urma folosirii inițialelor denumirii, Pearse a intitulat acest grup de celule, sistem APUD. Celulele acestui sistem APUD, parte componentă a sistemului endocrin difuz, cuprind celule atît din glandele endocrine compacte, cît și celule endocrine din alte organe (fig. 734). Ele sumează circa 20 de tipuri celulare,

Scanned with OKEN Scanner

Fig. 734 CELULELE SISTEMULUI APUD IN CADRUL SED (după Pagès — modificat)

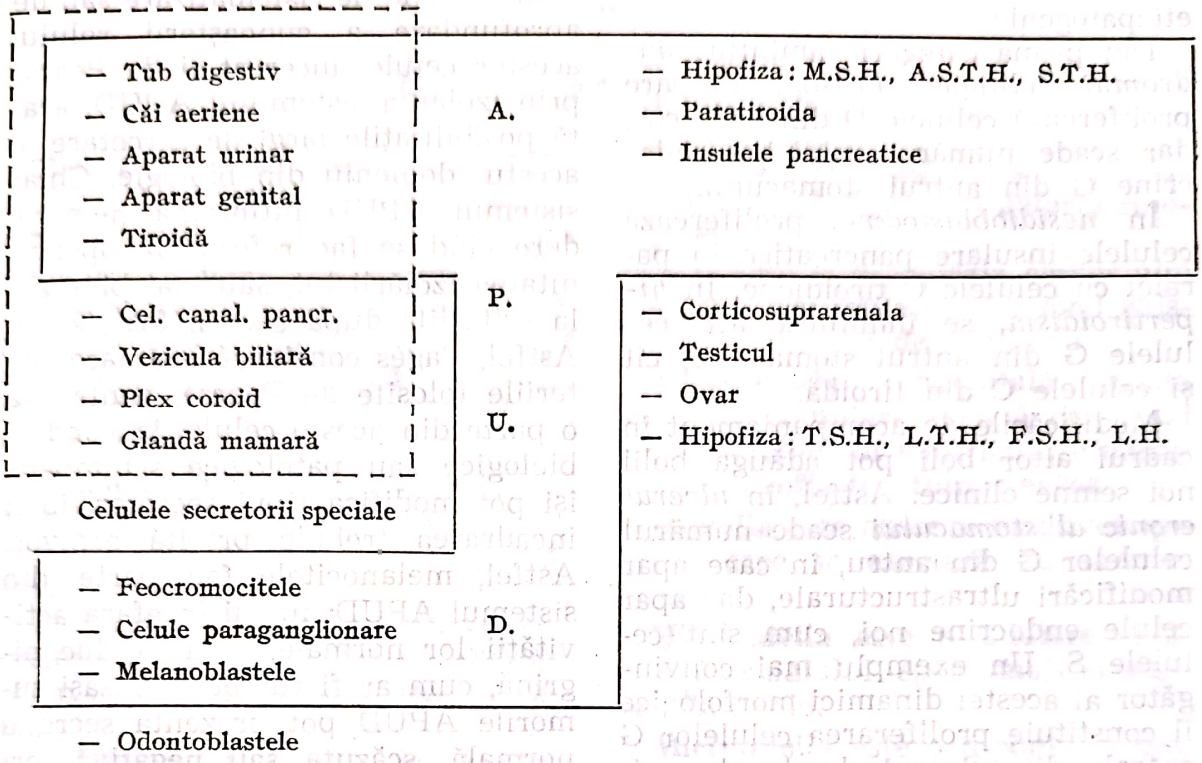

au origine comună din crestele neurale, caracteristici enzimatice apropiate, toate sintetizînd, stocînd și decarboxilînd precursorii acizilor aminați.

Reacția acestor celule în patologia umană este foarte variată, putînd prezenta modificări proliferative tumorale și netumorale, de atrofie; de modificare a structurii citoplasmatice, în sensul întunecării sau clarifierii lor, care, după unii autori, ar reflecta o creștere sau scădere a funcției secretorii.

Dintre proliferările celulelor APUD, mai frecvent se întîlnesc cele tumorale, numite **apudoame.** Caracteristicile acestor tumori constau în posibilitatea de a prolifera tumoral în mod simultan în mai multe organe. Mai des, este citat *feocromocitomul benign* sau *malign al medulosuprarenalei,* care proliferează în paralel cu *carcinomul cu stromă amiloidă a tiroidei.* O altă caracteristică a acestor tumori o constituie posibilitatea producerii sau nu, a secreției endocrine. De cele mai multe ori evoluează cu secretarea hormonilor, încît există autori care au propus ca, în cadrul apudoamelor, să se distingă forme tumorale cu denumirea sugerată de secreție, în: gastrinoame (gastrină), glucagonoame (glucagon), enteroglucagoame (enteroglucagon), calcitoninom (calcitonină) ș.a. Referitor la existența apudoamelor nefuncționale exemplificăm prin carcinoidele apendiculare, cu bogată secreție serotoninică, spre deosebire de carcinoidul rectal, care conține foarte puține granulații citoplasmatice, suportul secreției, și care nu secretă serotonină.

Celulele sistemului endocrin difuz, în general, și al celui APUD în special, suferă modificări importante

și în cursul unor variate boli ale patologiei umane, putînd constitui elemente *determinante* ale unor stări patologice sau forme de *acompaniament* în cursul unor boli cu altă etiopatogenie.

Din prima categorie amintim *sindromul Zollinger—Ellison*, în care proliferează celulele D din pancreas, dar scade numărul celulelor endocrine G din antrul stomacului.

În *nesidioblastoame*, proliferează celulele insulare pancreatice în paralel cu celulele C tiroidiene. În *hipertiroidism*, se înmulțesc atît celulele G din antrul stomacului, cît și celulele C din tiroidă.

Modificările de acompaniament în cadrul altor boli pot adăuga bolii noi semne clinice. Astfel, în *ulcerul cronic al stomacului* scade numărul celulelor G din antru, în care apar modificări ultrastructurale, dar apar celule endocrine noi, cum sînt celulele S. Un exemplu mai convingător al acestei dinamici morfologice îl constituie proliferarea celulelor G antrale din ulcerul duodenal, recidivat după vagotomie. Celulele S proliferează în stomac și în cursul bolii celiace.

Celulele endocrine difuze își modifică comportamentul și în cursul altor grupuri de boli. În *anemia megaloblastică* proliferează, pînă la 50%, celulele endocrine din regiunea fundică a stomacului, iar în *anemiile biermeriforme*, în special în cele paraneoplazice, se produc modificări distrofice în numeroase celule endocrine cu expulzarea granulelor și scăderea numărului de celule întunecate din stomac. Modificări asemănătoare se produc și în alte boli și constituie terenul unor cercetări în curs de desfășurare.

Existența sistemului difuz endocrin este o certitudine biologică cu importante verigi funcționale și cu numeroase implicații în patologie.

Încercările de sistematizare sau de aprofundare a cunoașterii rolului acestor celule, încercat și de Pearse prin izolarea sistemului APUD, arată posibilitățile largi de cercetare al acestui domeniu din biologie. Chiar sistemul APUD întîmpină neîncredere cînd se fac referiri la oportunitatea izolării lui, sau mai bine-zis, la criteriile după care a fost izolat. Astfel, Pagès consideră lacunare criteriile folosite de Pearse, pentru că o parte din aceste celule, în condiții biologice sau patologice schimbate, își pot modifica tipul secretor, încît încadrarea trebuie privită echivoc. Astfel, melanocitele fac parte din sistemul APUD numai în afara activității lor normale, cînd produc nigrină, cum ar fi tumorile; însăși tumorile APUD pot prezenta secreția normală, scăzută sau negativă, ori chiar modificată, metacrină, încît evaluarea secreției poate preta la erori; o parte din celule pot secreta mai mulți hormoni.

Criticile aduse sistemului APUD sînt mai numeroase, fiind mai mult sau mai puțin convingătoare, dar entitatea izolată de Pearse continuă să se impună în lumea medicală.

Cunoașterea amplă a sistemului endocrin difuz cu toate particularitățile lui morfofuncționale din organismul normal sau îmbolnăvit, poate aduce contribuții importante la descifrarea multor mecanisme fiziologice obscure, dar mai ales, a celor patologice.

Scanned with OKEN Scanner

16. PATOLOGIA SISTEMULUI NERVOS CENTRAL ŞI PERIFERIC

I. Căluşer

16.1. MALFORMAŢIILE

Anencefalia sau lipsa congenitală a encefalului (fig. 735) se asociază des cu **acrania** şi cu **rachischizis.** La 50% dintre aceştia, le lipseşte şi hipofiza sau se asociază cu leziuni degenerative ale retinei ori cu alte anomalii. S-a constatat o relaţie între frecvenţa anencefaliei şi stările de stress social al părinţilor.

Hemiencefalia este lipsa unei jumătăţi de encefal, dar poate lipsi exclusiv scoarţa unei hemisfere cerebrale.

Exencefalia este o exteriorizare a creierului, de obicei prin regiunea occipitală, cînd lipseşte osul occipital.

Encefalocelul este o proeminare parţială a creierului printr-o schiză osoasă şi care poate fi pură sau învelită în foiţele meningeale, cînd ia denumirea de meningo-encefalocel. Cînd prin fisura oaselor craniene herniază numai foiţele meningeale se numeşte **meningocel.**

Porencefalia constă din lipsa circumscrisă a unei porţiuni de substanţă cerebrală, care este înlocuită cu un lichid clar, luînd aspect de chist, ce proemină sub arahnoidă. Se localizează în emisfere. Cea cîştigată în timpul vieţii apare după unele ramolismente.

Microgiria este o subţiere a circumvoluţiunilor cerebrale. Ele pot cuprinde tot encefalul, cînd este incompatibilă cu viaţa, sau poate interesa numai o parte a encefalului. Dacă copilul trăieşte, pot apare tulburări nervoase de paraplegie spastică.

Macrogiria este o îngroşare a circumvoluţiunilor.

Agenezia corpului calos se asociază des cu **ciclopia** şi cu **defecte rinoencefalice.**

Agenezia şi hipoplazia cerebelului este mai rar întîlnită, dar cînd există dau tulburări de echilibru.

Hidrocefalia congenitală constă dintr-o acumulare bogată de lichid cefalorahidian în ventriculii creierului, cu atrofia ţesutului nervos.

Amielia este absenţa măduvei spinării, care se asociază cu anencefalia.

Hidromielia este o dilatare chistică a canalului ependimal în care se află lichid.

Micromielia este o hipoplazie medulară, în special în regiunea terminală a măduvei.

Siringomielia constă din apariţia în măduvă a unor cavităţi care nu sînt în legătură cu canalul ependimar şi care dau tulburări de conductibilitate prin întreruperea fasciculelor medulare. Cavităţile sînt delimitate de un ţesut conjunctiv şi se localizează mai frecvent în regiunea cervicală.

Spina bifida este o schiză vertebrală, cu sau fără fisură tegumentară. Se localizează oriunde pe coloană, dar mai des în regiunea lombară. Prin schiza vertebrală poate proemina un mielocel sau meningomielocel. Dacă malformaţia este mascată de tegumentul care o acoperă, este vorba de o *spina bifida ocultă*, care se depistează prin palparea regiunii.

Dintre anomaliile vasculare cerebrale, cele mai frecvente sînt **anevrismele** şi **formaţiunile angioma-**

Scanned with OKEN Scanner

toase prezentate în capitolul tumorilor vasculare malformative.

Malformațiile cutiei craniene constau din **schize**, în cele mai variate regiuni ale ei.

Scleroza tuberoasă este o boală ereditară în care este afectat sistemul nervos și numeroase alte organe. Clinic, se caracterizează prin retardare mintală. Modificările morfologice cerebrale constau din noduli albicioși și duri așezați ca niște tuberozități pe suprafața cortexului și pe fața internă a ventriculilor laterali. *Microscopic*, sînt formați din celule nervoase mari și deformate, din proliferare glială și, uneori, din depozite calcare.

Leziunile din celelalte organe au caracter congenital și sînt reprezentate de adenoame sebacee la nivelul pielii, de angioame și mioame renale, de angioame tegumentare și de chiste malformative în ficat, rinichi ș.a.

16.2. TULBURĂRILE DE CIRCULAȚIE SANGUINĂ ALE SNC

Creierul este un organ cu debit sanguin reglat relativ constant, deoarece țesutul nervos este țesutul cel mai sensibil la tulburările ischemice, hipoxice. În creier, apar tulburări de circulație trecătoare și persistente. Dintre cele pasagere, mai frecvente sînt congestia, staza sanguină și anemia cerebrală, iar dintre cele persistente, ischemia, hemoragia, tromboza, cu consecințele lor infarctice, și edemul cerebral.

Hemoragia cerebrală este consecința rupturilor vasculare și mai rar a diapedezei. Se rupe frecvent artera lenticulo-striată Charcot, apoi a pedunculilor, ale protuberanței și cerebelului. Hemoragia produsă în aceste zone determină o simptomatologie nervoasă caracteristică zonei cerebrale lezate.

Tromboza se localizează mai des în sinusurile venoase meningeale în cursul unor boli generale ca: septicemii, leucemii, meningite ș.a.

Edemul cerebral sau **encefalopatia hipoxică** poate fi localizat sau generalizat în întreg encefalul. Poate avea evoluție *acută, subacută* și *cronică*. Apare la copii și adulți. La copii, apare des în dezechilibrele hidrominerale sau în hipoxia generalizată din anemii și din pneumopatiile acute. La adulți, apare mai frecvent în insuficiențele cardiocirculatorii, în pneumopatii acute și cronice, în coma diabetică, nefropatii cronice ș.a. În ultima vreme, se constată o frecvență crescută a edemului cerebral după perfuziile hipertone supradozate din cursul reanimărilor. Pe lîngă aceste boli cu caracter general, edemul cerebral poate apare și în procesele localizate ale creierului ca: tumori, abcese, ramolismente, traumatisme, hemoragii, encefalite ș.a.

Macroscopic, meningele prezintă congestie sau stază sanguină, după natura procesului determinant. Spațiul subarahnoidian este lărgit și plin cu lichid cefalorahidian. Circumvoluțiile sînt aplatizate, iar șanțurile dintre ele sînt strîmtate. Consistența encefalului este crescută. Pe secțiune se constată capilare pline cu sînge de culoare brună-violacee ori roșie, sub forma unor puncte care dispar la presiune. *Microscopic*, se constată o transudare perivasculară cu lărgirea barierei hematoencefalice și chiar cu o ușoară infiltrare edematoasă a țesutului nervos învecinat. Celulele nevrogliale au citoplas-

Scanned with OKEN Scanner

mai clară, hiperhidrică, încît apare aspectul de „cer înstelat" (fig. 736). Substanța albă, de asemenea, poate fi infiltrată cu lichid, putînd delimita niște spații ovalare pline cu lichid rozaceu (edemul lacunar).

Vasele capilare prezintă leziuni distrofice endoteliale și membranale.

Există posibilitatea ca aceste modificări să fie prezente, ori să fie mai accentuate numai în unele zone ale encefalului ca: scoarță, nucleii de la bază, periventricular sau în substanța albă de lîngă focarele localizate cauzatoare: abcese, hemoragii, tumori, ramolismente etc.

Dacă edemul este generalizat, olivele cerebeloase se pot angaja în porțiunea incipientă a canalului rahidian, cu compresiuni pe bulb și cu consecințe letale.

Edemul cerebral cu manifestări clinice evidente se diagnostichează ca encefaloză, cu sindrom de hipertensiune intracraniană. Hipertensiunea intracraniană poate fi dată și de alte cauze, cum ar fi: hematoamele intracraniene, leptomeningite, tromboza sinusurilor meningeale, ramolismente cerebrale, abcesele și tumorile cerebrale, hidrocefalia ș.a.

În cursul hipertensiunii intracraniene se instalează un edem papilar optic produs de staza de pe nervii optici comprimați. Dacă staza se produce brusc pot apare și hemoragii retiniene peripapilare, iar dacă staza persistă se pot atrofia nervii optici cu cecitate consecutivă. În cadrul hipertensiunii intracraniene, poate surveni moartea, prin angajarea olivelor cerebeloase în gaura occipitală, cu lezarea centrilor vitali din bulb.

16.3. TULBURĂRILE CIRCULAȚIEI LICHIDULUI CEFALORAHIDIAN

16.3.1. HIDROCEFALIA

Acumularea unei cantități mari de lichid cefalorahidian în ventriculii encefalului sau în spațiul subarahnoidian, în detrimentul substanței nervoase care se atrofiază, poartă denumirea de hidrocefalie.

În mod normal, lichidul cefalorahidian este secretat de plexurile coroide într-o cantitate de 130—180 cm^3. Lichidul circulă din ventriculii laterali I și II, în ventriculul III și în canalul ependimar. Din spațiul subarahnoidian este resorbit de granulațiile lui Pacchioni și trecut în sînge prin venele meningeale.

L.c.r. crește mult în cantitate cînd este secretat de plexurile coroide congestionate inflamator; cînd nu poate fi resorbit de granulațiile lui Pacchioni fibrozate cicatricial; cînd venele meningeale sînt trombozate; cînd între diferitele compartimente ventriculare există obstacole care opresc circularea l.c.r. în ventriculi, cum ar fi în cadrul unor malformații, bride, stenoze, edeme inflamatorii, compresiuni tumorale, hematoame ș.a. În aceste cazuri, l.c.r. se acumulează în ventriculi, comprimînd atrofic țesutul nervos, situat într-o cutie osoasă inextensibilă, dînd **hidrocefalia internă.** Dacă l.c.r. se acumulează în spațiul subarahnoidian, comprimînd encefalul, se produce **hidrocefalia externă.**

În hidrocefalia internă, blocajul circulației l.c.r. se face la diferite nivele a creierului, prin: obstruarea găurii Monroe sau a apeductului Sylvius, destinzînd ventriculii laterali; la nivelul ventriculului IV, prin obliterarea găurii lui Magendie, și la nivelul cisternei cerebelo-medulare, care se dilată cînd obstacolul se fixează la locul de trecere a l.c.r. spre măduva spinării.

Scanned with OKEN Scanner

Macroscopic, în hidrocefalia internă se produce o dilatare a ventriculilor, cu subțierea atrofică a țesutului nervos. Această atrofiere se poate produce acut, prin anemierea țesutului nervos, sau se produce cronic, prin atrofia elementelor structurale nervoase și este de diferite intensități. Atrofia poate ajunge atît de accentuată încît țesutul nervos să ajungă la o grosime de 2—3 mm (fig. 737). În hidrocefalia externă, lichidul subarahnoidian acumulat comprimă encefalul care, în cazuri avansate, poate fi redus la mărimea unui pumn sau a unui măr.

Modificări asemănătoare se pot produce și în măduva spinării. Dacă lichidul se acumulează în canalul ependimar se produce o **hidromielie,** dar măduva poate fi comprimată și printr-o acumulare subarahnoidiană.

La copii, hidrocefalia internă congenitală, mai des este consecința unui sifilis congenital sau a toxoplasmozei cu localizare cerebrală. Des se asociază cu spina bifida, care permite pătrunderea unei infecții în etajele superioare, ducînd la *hidropiocefalie.*

Formele moderate de hidrocefalie sînt compatibile cu viața, dar paralel cu creșterea intensității se produc și tulburări nervoase și chiar moartea.

16.4. DISTROFIILE SISTEMULUI NERVOS CENTRAL

16.4.1. LEZIUNI ELEMENTARE

Tipurile morfolezionale distrofice pot fi necaracteristice și pot atinge toate cele trei elemente structurale ale țesutului nervos: celulele nervoase, celulele nevroglice și fibrele nervoase.

Celulele nervoase și nevrolgice pot prezenta leziuni citoplasmatice de *distrofie granulară* în cursul intoxicațiilor, arsurilor și a infecțiilor; de *atrofie celulară,* ce apare în bolile cronice ale sistemului nervos; *necroza de coagulare* și umedă a celulelor nervoase, din ischemie sau din inflamațiile cerebrale, este urmată de procesul de *neuronofagie,* în care celulele microgliale fagocitează resturile neuronului necrozat; *distrofia lipoidică,* în special cea lipofuscinică, cînd lipoizii se depun în citoplasma celulelor în cursul idioției amaurotice, psihoze acute, boli infecțioase ș.a. *Glioza* este procesul cicatricial nevroglic, care cicatrizează locurile cu neuroni distruși.

În **fibrele nervoase** se produce *demielinizarea* în cursul hipoxiilor, inflamațiilor, intoxicațiilor ș.a.

Modificările distrofice ale sistemului nervos se pot instala în perioada fetală, ducînd la distrofii nervoase congenitale, sau pot fi cîștigate în timpul vieții.

Leziunile distrofice nervoase cuprind numai o parte sau un organ al encefalului și determină tulburări neuropsihice corespunzătoare funcției perturbate a zonei sau a organului respectiv.

16.4.2 BOLILE DISTROFICE ALE SISTEMULUI NERVOS CENTRAL

16.4.2.1. BOLILE DISTROFICE ALE ENCEFALULUI

Idioția familială amaurotică sau boala Tay-Sachs debutează la diferite vîrste. Are caracter ereditar și constă din depozitarea unor lipoizi în celulele nervoase. Creierul acestor bolnavi este mărit în volum este mai dur și cu o zonă lobară atrofiată. *Microscopic,* se constată depozite lipoidice în citoplasma celulelor ner-

Scanned with OKEN Scanner

voase din talamus, cerebel și scoarța occipitală, alături de o proliferare reactivă a celulelor nevroglice microgliale.

Atrofia senilă a creierului sau demența senilă apare la vîrstnici, cînd creierul este micșorat în volum, circumvoluțiunile subțiate și leptomeningele îngroșat. Pe secțiune, în scoarța cerebrală, în dreptul cornului Amon se văd niște pete albicioase, numite plăci senile. La examenul *microscopic*, se constată modificări de fibroză meningeală și de sclerohialinoză a vaselor cerebrale. Celulele nervoase sînt atrofiate și încărcate cu granule lipoidice fine, însă este păstrată arhitectura straturilor celulare. Alzheimer a descris o *demență presenilă*, care prezintă un tip morfolezional asemănător cu cea senilă, dar mai accentuată și instalată la o vîrstă mai tînără.

Encefalita periaxială difuză a lui Schilder constă dintr-o demielinizare a substanței albe subcorticale, unde apar zone chistice gelatinoase. Cu timpul, în jurul lor se formează o barieră densă de celule gliale. Pot apărea și în măduvă, și cerebel și nu au o localizare simetrică. Dacă leziunile sînt localizate numai într-o parte a creierului, poartă denumirea de *encefalită periaxială concentrică a lui Balo*.

Boala Pick constă dintr-o atrofie cerebrală circumscrisă a lobului parietal sau frontal, care apare la adulți, cu scăderea progresivă a capacității intelectuale, însoțită de afazie și apraxie. Circumvoluțiunile din zona atrofiată sînt subțiate și șanțurile adîncite, interesînd scoarța regiunii respective, precum și corpii striați, ca: *locus niger* și *nucleul pallidus*. Celulele din aceste zone sînt atrofiate.

Există boli distrofice nervoase ce se localizează cu predilecție în regiunea palido-striată, determinînd sindroame extrapiramidale. Pentru că aceste regiuni influențează tonicitatea musculară — hipotonie în leziunile striate și hipertonie în ale nucleului pallidum, în cursul acestor boli vor apare manifestări patologice musculare.

În **boala Wilson** sau **degenerescența hepato-lenticulară** se produc leziuni distrofice bilaterale în corpii striați, putamen și pallidum. Celulele nervoase sînt înlocuite cu zone de glioză. Aceste leziuni sînt consecința unei tulburări a metabolismului cuprului, în lipsa ereditară a enzimei, ceruloplasmina. Ulterior, se instalează și o ciroză hepatică atrofică.

În **pseudoscleroză** sau **boala Westphal-Strümpel,** leziunile au caracter difuz și se asociază cu splenomegalia.

În **paralizia agitantă** sau **boala Parkinson** se produc leziuni distructive extinse în întreg sistemul striat. Leziunile apar predominant în *locus niger*. În aceste zone, se găsesc și infiltrate leucocitare inflamatorii limfohistiocitare, așezate cu predilecție perivascular. Semnele clinice majore ale bolii sînt tremurături, rigiditate musculară și disarmonia motrică a mișcărilor complexe. Boala apare în cursul ischemiilor, intoxicațiilor și a bolilor infecțioase.

Coreea minor Sydenham și **coreea major Huntington** constau din mișcări coreice și hipertonie musculară, respectiv declin mintal. Se crede că *coreea minor* este *de natură reumatică*, deoarece evoluează în asociere cu manifestări reumatice extracerebrale, iar *coreea major* Huntington este *ereditară*, fiind mai frecventă la copii și la adulți tineri. Leziunile *microscopice* au aspect degenerativ, în celulele nervoase striate, unde se găsesc și cicatrici gliale. În coreea, minor, se găsesc și leziuni de distrofie fibrinoidă parietovasculară și se găsesc și infiltrate granulative limfohistiocitare perivasculare, ca în boala reumatismală.

Scanned with OKEN Scanner

16.4.2.2. LEZIUNILE DISTROFICE ALE MĂDUVEI SPINĂRII

Scleroza laterală amiotrofică constă din leziuni degenerative ale fasciculelor nervoase motorii directe și încrucișate, începînd de la originea lor, din circumvoluțiunea ascendentă frontală, pînă la filetele nervoase motorii din mușchi.

Atrofia musculară progresivă constă din atrofia și dispariția celulelor motorii din coarnele anterioare ale măduvei spinării. Rădăcinile anterioare ale nervilor spinali sînt atrofiate, ca și fibrele motorii din nervii spinali. Mușchii tributari acestor nervi se atrofiază prin încărcarea pseudohipertrofică cu grăsime depusă în interstițiile dintre fibre și prin atrofia fasciculelor musculare corespunzătoare filetelor nervoase lezate.

Boala Friedreich prevede leziuni alterative atît în substanța albă, cît și în cea cenușie a măduvei. Fasciculele ascendente și unele descendente au fibrele nervoase înlocuite cu mase circulare de fibroză cicatricială. În aceste cazuri se produc leziuni atrofice și în cerebel și în nervii periferici.

16.5. INFLAMAȚIILE SISTEMULUI NERVOS

16.5.1. ENCEFALITELE ȘI MIELITELE

16.5.1.1. GENERALITĂȚI

Encefalitele sînt inflamațiile encefalului, iar mielitele ale măduvei spinării. Cauzele sînt virusale, microbiene, parazitare, micotice, toxice și mecanisme imune.

Calea de pătrundere a agenților patogeni în țesutul nervos este directă, în cursul traumatismelor cranio-cerebrale; din vecinătate, cînd provine de la o otită supurată, meningită ș.a.; pe cale sanguină; pe traiectul nervilor, în rabie, și prin lichidul cefalorahidian.

Clasificarea acestor inflamații se face după criterii clinice și morfopatologice. După cele morfopatologice, inflamația poate fi generalizată în întreg encefalul și chiar în măduva spinării, constituind o encefalomielită, sau poate fi localizată numai într-o parte a encefalului, cum ar fi un abces.

Cele generalizate pot afecta numai componentele substanței cenușii, numindu-se polioencefalită, sau numai a substanței albe, cînd sînt numite leucoencefalite. Combinarea acestor două forme patologice se numește panencefalită.

Encefalitele pot fi *primare* și *secundare*, iar morfopatologic pot fi *purulente* și *nepurulente*. Există și o clasificare după natura agentului etiologic în *microbiene, micotice, parazitare* și *virusale*.

16.5.2. ENCEFALITELE ȘI MIELITELE MICROBIENE

Inflamațiile microbiene ale sistemului nervos central sînt *acute purulente* și *nepurulente* și *cronice nespecifice* și *specifice*.

16.5.2.1. INFLAMAȚIILE ACUTE NESPECIFICE

Cele **acute purulente** sînt produse de microbii piogeni ajunși în țesutul nervos pe cale directă, într-un

Scanned with OKEN Scanner

traumatism cranio-cerebral, din afecțiunile din vecinătate, sau metastatic, de la distanță. Inflamația purulentă a țesutului nervos evoluează ca în orice alt țesut.

Morfolezional se manifestă sub forma unui *abces cerebral*, care, la început, evoluează difuz, fără o colecție evidentă de puroi. Țesutul nervos este înmuiat, edemațiat și de culoare gălbui-roșietică. La examenul microscopic se văd zone de necroză cu grămezi de polinucleare, edem și reacție glială foarte redusă.

În al doilea stadiu de evoluție se observă o colecție purulentă circumscrisă uni- sau pluriloculară. În jurul colecției, se află edem, infiltrate leucocitare celulare reactive și proliferare incipientă de vase capilare.

În stadiul al III-lea se formează, în jurul puroiului, o capsulă conjunctivă în jurul căreia persistă infiltrate inflamatorii rotundonucleare. Aceasta se produce în timp de 2—8 săptămîni de la debut, putîndu-se apoi croniciza, stare în care abcesul se poate extirpa chirurgical.

Abcesul se poate deschide în ventricului laterali producînd o piocefalie, o meningită purulentă și, mai rar, se poate calcifica.

16.5.2.2. TUBERCULOZA MENINGOCEREBRALĂ

Este tot o leziune microbiană, dar cu substrat morfologic specific. În creier se prezintă sub formă de nodul, numit tuberculom, iar în meninge, de meningită, numită leptomeningită bazilară sau tuberculoasă.

Tuberculomul este rotund, putînd ajunge la mărimea unui ou de porumbel și se localizează, mai ales, în trunchiul cerebral. Poate fi unic sau multiplu. Pe secțiune este format dintr-un centru larg cazeos, păstos sau lichefiat, verzui. La marginea cazeumului se află o bordură cenușie. *Microscopic* are structură clasică de tuberculoză cazeoasă și proliferativă. Clinic simulează simptomatologia locală a unei tumori. Evoluția poate tinde spre o piocefalie tuberculoasă; spre transformare chistică; calcifiere sau chiar spre osificare.

Meningita tuberculoasă este mai frecventă decît encefalita și are evoluție mai rapidă și mai gravă. Se întîlnește des la copii și adolescenți. Se localizează cu predilecție în leptomeninge, avînd o evoluție acută. Leziunile din leptomeninge se cantonează la baza creierului, în regiunea chiasmo-protuberențială și pe traiectul sylvian. La locul leziunii, meningele devine opac, îngroșat, albicios și presărat cu mici noduli cenușiu-gălbui. Din cauza acestei localizări se mai numește și meningită-bazilară. Meningele convexităților este ușor edemațiat. Pe lîngă aceste modificări, se pot observa mici ramolismente cerebrale din cauza leziunilor vasculare din zona afectată.

După tratamentele actuale ale tuberculozei, tabloul descris este mult diminuat și localizat strict bazal. Dacă boala evoluează timp îndelungat se poate însoți de hidrocefalie, arahnoidite, pseudochiste ș.a.

Tabloul *microscopic* pune probleme dificile de diagnostic, deoarece, de cele mai multe ori, în primele stadii de evoluție se constată o meningită exsudativă purulentă, cu fibrină și polinucleare, și, numai ulterior, exsudatul este format din multe limfocite, plasmocite și histiocite. În acest stadiu, trebuie examinate numeroase cîmpuri microscopice pentru a putea descoperi cîteva focare de proliferare specifică tuberculozei (fig. 738).

Localizarea tuberculozei în meningele dur, așa-zisa pahimeningită tuberculoasă este mai rară și se instalează în urma unei infecții de vecinătate, osoasă.

Scanned with OKEN Scanner

16.5.2.3. SIFILISUL CEREBROMIELO-MENINGEAL

Leziunile sifilitice sînt tot de natură microbiană și se localizează în encefal, unde produc paralizia generală progresivă; în măduvă produc tabesul, iar în meninge, lepto- și pachimeningita.

Paralizia generală progresivă este o meningoencefalită sifilitică, cu prezența spirochetelor în țesuturile nervoase. Produce o atrofie a porțiunii anterioare a encefalului, cu subțierea circumvoluțiunilor și a corticalei, cu o îngroșare albicioasă a leptomeningelui corespunzător acestei zone. Ventriculii laterali, din porțiunea anterioară, se dilată, iar aparatul ependimar se îngroașă granulativ. *Microscopic*, se observă infiltrate limfoplasmocitare în jurul vaselor meningeale și leziuni distrofice, în parenchimul nervos cenușiu: cortex, talamus, hipotalamus și nucleu striat. În aceste zone se produce tigroliza și necroza celulelor nervoase în paralel cu o glioză accentuată și cu o încărcare ferică. În aceste celule se găsesc spirochete.

Există forme morfoclinice de sifilis nervos cu manifestări epileptice în *demența lui Lissauer*, cînd se produc pronunțate leziuni în focar, în regiunea temporo-parietală. Alteori, leziunile encefalice se asociază cu cele medulare în *taboparalizia generală*, cînd apar și manifestări paraplegice. Leziuni asemănătoare pot apare și în eredosifilis.

Tabesul este localizarea medulonervoasă a leziunilor sifilitice, cu modificări în cordoanele posterioare, determinînd o ataxie. Patogenia bolii nu este elucidată, deoarece leziunile tabetice se pot manifesta după 10—20 ani de la infecția sifilitică. Leziunile apar pe fața posterioară a măduvei, unde meningele este îngroșat, este albicios, iar rădăcinile nervilor spinali sînt subțiate, albicioase și atrofice. Dacă mielina se colorează electiv se evidențiază zone necolorate în cordoanele posterioare. La examenul *microscopic*, se văd zone demielinizate cu glioză cicatriceală, fără celule inflamatorii. Fibroză interstițială se află și în rădăcinile posterioare a nervilor rahidieni și în ganglionii rahidieni posteriori.

Aceste leziuni se pot asocia cu ale nervului optic, în *tabesul amaurotic;* cu scleroza coarnelor anterioare, în *tabesul amiotrofic,* sau cu cordoanele laterale, în *tabesul spasmodic.*

Meningita sifilitică se poate localiza la leptomeninge sau în pahimeninge.

Leptomeningita sifilitică poate evolua *acut* sau *cronic.* În leptomeningita sifilitică acută apar infiltrate limfoplasmocitare perivasculare în leptomeninge și, mai rar, în spațiile Virchow-Robin din creier. Se localizează mai des în lobii frontali.

În forma cronică, leziunile se localizează în arahnoidă; apare mai des decît forma acută. Foița este îngroșată, albicioasă zonal, iar *microscopic* apar infiltratele limfoplasmocitare perivasculare.

Clinic evoluează îndelungat și duce la o acumulare chistică de lichid cefalorahidian. Uneori, leziunile se localizează cu predilecție în jurul locului de emergență a nervilor cranieni.

Pahimeningita sifilitică este mai rară și duce la o îngroșare fibroasă a meningelui dur. În această îngroșare se pot produce strangulări ale nervilor cranieni, sau pot apare structuri gomoase.

Gomele sifilitice se pot localiza în leptomeninge sau în parenchimul cerebral. Structura lor este asemănătoare cu cea din alte organe.

16.5.2.4. ENCEFALITELE MICOTICE ȘI PARAZITARE

Dintre inflamațiile **micotice** ale sistemului nervos amintim toruloza, actinomicoza, coccidiomicoza, mucormicoza și histoplasmoza.

Scanned with OKEN Scanner

Toruloza este dată de cryptococcus neoformans (torula histolytica) și se manifestă prin leziuni granulative meningeale și parenchimatoase. În creier apare sub formă de chiste și survine la indivizii cu apărare imunitară deficitară.

Cele mai frecvente inflamații parazitare sînt *toxoplasmoza, trichinoza, amebioza, cisticercoza, schistosomiaza* ș.a. cu prezența paraziților în leziune.

16.5.2.5. ENCEFALITELE ȘI MIELITELE VIRUSALE

16.5.2.5.1. GENERALITĂȚI

Sînt cele mai frecvente forme de encefalite, putînd apare *primar* sau *secundar* unei alte visceropatii virale, cum ar fi o pneumopatie virală. Ele pot apare în orice anotimp în mod sporadic, în endemii sau în cursul unor epidemii ori pandemii virotice. După patogenia infecției virale, encefalomielitele produse de virusuri se împart în trei mari grupe: produse de virusuri netransmise de insecte, produse de virusuri transmise de insecte, produse de virusuri cu calea de transmisie necunoscută.

16.5.2.5.2. ENCEFALOMIELITELE PRODUSE DE VIRUSURI NETRANSMISE PRIN INSECTE

Poliomielita anterioară acută sau paralizia infantilă ori boala lui Heine-Medin, este descrisă la capitolul bolilor infecto-contagioase.

Encefalomielita dată de Coxsackie, A sau B, afectează în paralel musculatura miocardică și cea scheletică. Apare mai des la nou-născuți, lezînd trunchiul cerebral, miocardul și suprarenalele.

Encefalomielita rabică sau **turbarea** este dată de virusul turbării, ajuns în organism pe calea filetelor nervoase, după mușcătura unui animal turbat. Leziunile morfologice sînt dependente de faza de evoluție a bolii: *agitantă* sau *paralitică.*

În *faza acută* sau *agitantă* a bolii se constată o congestie meningocerebrală, cu zone de hemoragie mică sau punctiformă submeningeală, în trunchiul cerebral și în porțiunea ventriculului IV. În *faza paralitică* a bolii, congestia scade, dar apar microzone de necroză.

Leziunile caracteristice bolii sînt cele *microscopice* și se observă sub forma infiltratelor limfoidale, plasmocitare și polimorfonucleare, situate în jurul capilarelor cu endoteliul tumefiat turgescent. A doua categorie de leziuni microscopice apărute în cursul rabiei sînt infiltratele nodulare din substanța nervoasă. Acești noduli sînt formați din celule microgliale, limfoidale și plasmocite. Pe lîngă acești noduli difuzi se află alții, care se localizează în jurul corpilor neuronali și sînt formați tot din microglie și leucocite, dar celulele nervoase prezintă și modificări distrofice evidente. Aceste leziuni distrofice constau din dispariția corpusculilor Nissl din celulele nervoase, apărînd în schimb vacuole. Nucleul celulei este împins la periferie. În unele celule nervoase din cornul lui Ammon sau în celulele lui Purkinje, apar incluziuni citoplasmatice eozinofile, rotunde, numite corpusculi Babeș-Negri (fig. 739). Acești corpusculi iau naștere, mai probabil, în urma metabolismului celular viciat. Leziunile descrise se localizează în bulb, hipotalamus, în jurul ventriculilor IV și III și, parțial, în măduvă.

În **encefalomielita din zona zoster** se produc leziuni microhemoragice localizate, predominant în rădăcinile și coarnele posterioare ale măduvei spinării și în diferiți ganglioni nervoși senzitivi.

În **encefalomielita gripală** apar leziuni predominant hemoragice punctiforme, deoarece virusul gripal este vasculotrop.

Encefalita herpetică prezintă leziuni meningeale seroase și microzo

Scanned with OKEN Scanner

ne de necroză cerebarlă. Virusul herpetic se cantonează în celulele nervoase.

Encefalita cu virusul citomegalic are caracter generalizat, constînd din necroze și microcalcifieri subependimare.

Encefalitele perivenoase sînt de fapt, encefalomielite virale care apar în cursul evoluției varicelei, parotiditei epidemice, rujeolei, mononucleazei infecțioase, a hepatitelor virale, a pneumoniilor interstițiale virale ș.a. În aceste encefalite, leziunile sînt foarte reduse. *Macroscopic*, creierul este mărit în volum, este hiperemic și edematos. *Microscopic*, apar endotelite și edem perivascular cu microhemoragii în spațiile Virchow-Robin. În cazurile mai vechi, în jurul acestora pot apare și infiltrate leucocitare limfo-histiocitare și proliferare glială. În cursul gripelor predomină componentele microhemoragice.

Alteori, după vaccinări, pot apare demielinizări, situate în jurul vaselor din teritoriile subependimare: encefalita postvaccinală.

16.5.2.5.3. ENCEFALOMIELITELE PRODUSE DE VIRUSURI TRANSMISE PRIN INSECTE

Se numesc și encefalomielite produse de arbovirusuri, numite astfel, deoarece virusul este transportat de insecte artropode, cum sînt muștele și țînțarii.

Encefalita japoneză B este dată de un virus ajuns în organism prin înțepătura de țînțar. Leziunile se răspîndesc pe nevrax, ajungînd în talamus, cerebel, corpus nigricans și Ammon, sub forma unor microne-croze, care sînt substratul unui sindrom psihomotor.

Encefalita americană este dată tot de un virus introdus în organism prin înțepătura de țînțar. În *forma Saint-Louis*, pe lîngă leziunile nervoase obișnuite, se asociază și leziuni tubulo-renale hemoragice, iar în *forma equină*, se produc leziuni în formațiunile substanței cenușii, cu necroză rarefiantă, noduli inflamatori și necroză parietovasculară.

Encefalomielitele rusă și centro-europeană. Virusul este purtat și transmis de căpușele de pe rozătoare. Leziunile au caracter necrotic și se localizează în măduvă, cerebel și protuberanță.

16.5.2.5.4. ENCEFALOMIELITELE PRODUSE DE VIRUSURI CU CALEA DE TRANSMITERE NECUNOSCUTĂ

Encefalita letargică von Economo. Într-o pandemie de encefalită cu virus gripal de tip A, din anii 1917—1919, au murit circa 15 milioane de oameni. După această pandemie au rămas numeroase sechele nervoase. Semnul clinic major al bolii era somnolența bolnavilor, din care cauză s-a numit encefalită letargică.

Modificările *macroscopice* din această encefalită sînt minime, constînd dintr-o congestie meningo-cerebrală și din cîteva sufuziuni sanguine submeningeale. Leziunile cele mai evidente sînt cele *microscopice*, fiind cantonate în locus niger, din pedunculii cerebrali, și în nucleul de origine al nervilor oculomotori. Leziunile se extind și în restul encefalului, concentrîndu-se în jurul nucleilor bazali. Tipul morfolezional este cel cunoscut în encefalitele virale: infiltrate leucocitare perivasculare, neuronofagia și glioza cicatriceală (fig. 740).

Din cauza distrugerii celulelor nervoase din locus niger și a locului de origine a nervului oculomotor, sechelele cicatriceale se manifestă prin tulburări motorii parkinsoniene și prin crize oculogire.

Scleroza în plăci sau scleroza multiplă este o encefalomielită care se crede că-i dată de un virus cu evoluție latentă sau sînt manifestări patologice imune. Boala se manifestă

Scanned with OKEN Scanner

clinic numai în stadiul leziunilor cicatriceale, care apar sub forma unor plăci fibro-nevroglice cicatriceale, răspîndite difuz pe axul cerebro-spinal. *Macroscopic* se văd, mai ales pe măduvă, numeroase pete albicioase, dure, de formă triunghiulară, cu baza la periferie. *Microscopic*, în leziunile recente granulative se constată corpusculi granuloşi ce provin din dezagregarea mielinei, iar în plăcile vechi, se constată ţesut fibro-nevroglic, care înlocuieşte fibrele nervoase mielinice.

Simptomatologia clinică este bizară din cauza suferinţei medulo-cerebrale plurizonale şi a manifestărilor pluriviscerale, instalate corespunzător viscerelor cu inervaţia tributară zonelor medulare lezate.

16.5.3. MENINGITELE NESPECIFICE

16.5.3.1. GENERALITĂŢI

Inflamaţia meningelui moale este mai frecventă şi se numeşte leptomeningită, iar a meningelui dur, care este mai rară, pahimeningită. Inflamaţia din leptomeninge se extinde la creier pe calea tecilor vasculare, producînd o leptomeningo-encefalită. Leptomeningitele nespecifice sînt *acute* şi *cronice* şi se prezintă sub cele mai variate forme.

16.5.3.2. LEPTOMENINGITELE NESPECIFICE ACUTE

Leptomeningita seroasă are evoluţie acută şi este greu de diagnosticat *macroscopic*. Meningele este uşor congestionat, cu edem parenchimatos şi cu o acumulare mai mare de lichid subarahnoidian. *Microscopic*, se constată infiltrate limfoidale şi histiocitare în jurul vaselor congestionate din spaţiul subarahnoidian (fig. 741).

Leptomeningita purulentă este cea mai frecventă formă de inflamaţie a leptomeningelui. Are evoluţie acută gravă şi este dată de floră microbiană cocică piogenă, ajungînd în meninge pe cale sanguină, limfatică, prin extindere din vecinătate sau, direct, în plăgile craniene.

Macroscopic, în formele foarte grave, moartea se produce timpuriu şi meningele prezintă leziuni minime: congestie şi edem exagerat cu peteşii hemoragice. În formele cu evoluţie obişnuită, leziunile se localizează pe convexitate, dar se pot extinde şi pe întreg meningele. Se poate extinde şi pe meningele spinal. În aceste cazuri, meningele este congestionat, tulbure sau opac şi cu spaţiul subarahnoidian destins. Consistenţa şi culoarea puroiului şi, uneori chiar localizarea lui, depind de natura microbului. Steptococul produce un puroi verzui; pneumococul tot un puroi verzui, dar se localizează mai des în jumătatea fronto-parietală anterioară a meningelui ş.a.

Microscopic se constată o lărgire a spaţiului subarahnoidian şi o inundare a lui cu polinucleare şi fibrină, precum şi o cantitate mai mică de celule mononucleate (fig. 742). Vasele sanguine sînt congestionate sau prezintă endotelite şi tromboze. Aceste complicaţii vasculare produc necroze şi inflamaţii ale substanţei nervoase submeningeale. Leptomeningita meningococică este prototipul leziunii descrise anterior şi debutează cu manifestări nazo-faringiene.

Leptomeningita purulentă se poate vindeca prin „restitutio ad integrum". De obicei, însă, rămîn sechele conjunctive cicatriceale de tipul arahnoiditelor sau ependimitelor cronice, care favorizează hidrocefalia.

Scanned with OKEN Scanner

16.5.3.3. LEPTOMENINGITA NESPECIFICĂ CRONICĂ

Leptomeningita cronică poate fi consecința uneia acute nevindecate sau poate debuta primar în cadrul unei suferințe renale, cardiace, în saturnism cronic, iritații cronice meningeale ș.a. În aceste cazuri, meningele este îngroșat, albicios și este aderent de țesutul nervos. La *microscop*, se constată o proliferare nodulară sau fasciculară de țesut conjunctiv și rare infiltrații cu celule rotundonucleare.

16.5.4. PAHIMENINGITELE

Inflamațiile meningelui dur se numesc pahimeningite și au evoluție *acută* și *cronică*. Pahimeningita acută externă sau epidurală este inflamația meningelui dur pe fața externă, adică între foiță și osul cranian. De obicei, se transmite de la o inflamație a osului și are caracter acut. Pahimeningita acută internă sau subdurală este o inflamație purulentă sau fibrinoasă a feței interne a meningelui dur, și ia naștere de la un focar de vecinătate, otic, sinusal, osos ș.a.

Aceste două forme de pahimeningită acută se pot croniciza sau se pot calcifica, lăsînd sechele epileptogene.

Așa-zisa pahimeningită internă hemoragică pare a avea caracter traumatic.

16.6. TUMORILE SISTEMULUI NERVOS

16.6.1. GENERALITĂȚI

Tumorile sistemului nervos constituie un capitol aparte al tumorilor, din cauza diversității lor structurale și a particularităților lor oncobiologice.

Pînă în ultimele decenii, majoritatea bolnavilor cu tumori nervoase decedau indiferent de natura lor benignă sau malignă, pentru că aceste proliferări se dezvoltă într-o cutie osoasă inextensibilă, producînd infiltrarea sau comprimarea centrilor nervoși vitali. În ultimul timp, prin dezvoltarea neurochirurgiei, multe tumori pot fi extirpate cu rezultate salutare.

Frecvența tumorilor nervoase este destul de mare, apărînd la ambele sexe și la toate vîrstele.

Evoluția lor este dependentă de viteza de creștere a tumorii, dar mai ales de localizarea ei în encefal și de modificările țesutului nervos din jurul tumorii. Sînt tumori care cresc foarte lent, cum sînt glioamele, și altele care cresc foarte rapid, ca meduloblastoamele sau glioblastomul multiform. Dacă se localizează în vecinătatea unui centru vital bulbar, duc rapid la moarte, spre deosebire de o tumoare meningeală care este suportată mai mult timp. De asemenea, țesutul nervos din jurul tumorii poate fi normal, dar poate prezenta edem, necroze și hemoragii, care agravează evoluția clinică a bolnavului.

Tumorile nervoase intracraniene dau foarte rar metastaze și se răspîndesc numai în țesutul nervos din vecinătatea lor. Răspîndirea se face pe calea lichidului cefalorahidian. În literatura de specialitate sînt citate circa 100 de cazuri care au dat metastaze extracerebrale în plămîni, ficat, limfoganglioni, fiind, deci cu

Scanned with OKEN Scanner

Fig. 735. Anencefalie și rachischisis.

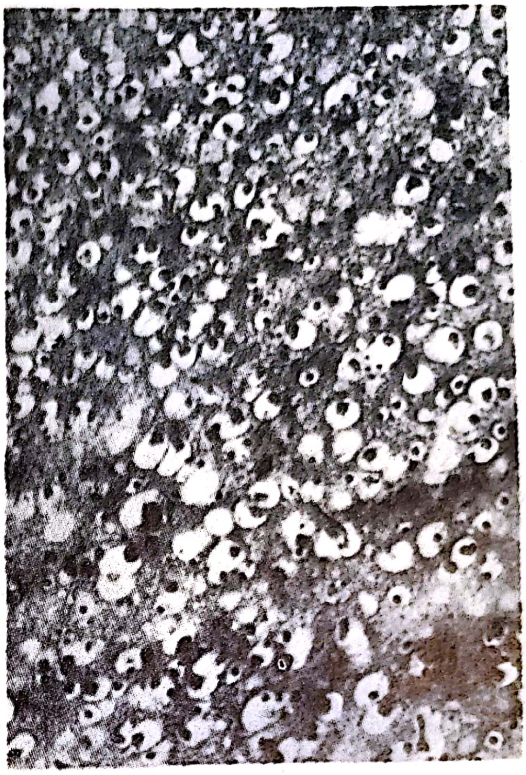

Fig. 736. Edem cerebral celular : aspect de „cer înstelat". 280×.

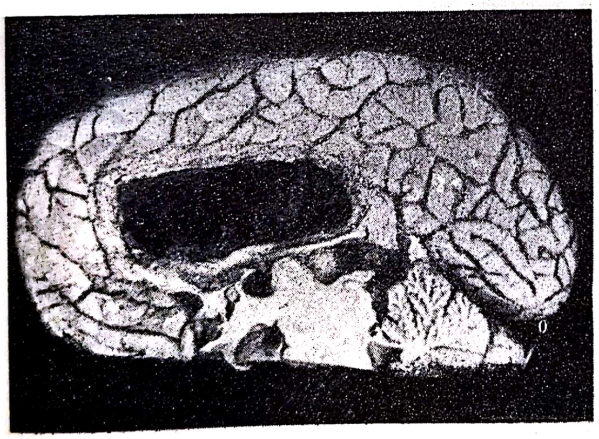

Fig. 737. Hidrocefalie internă accentuată.

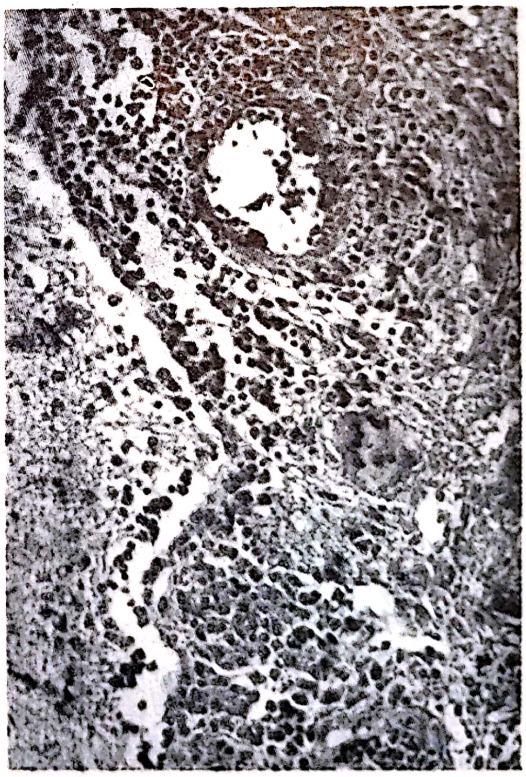

Fig. 738. Meningită tuberculoasă : noduli tuberculoși cu celule Langhans alături de limfocite și plasmocite difuze. 140×.

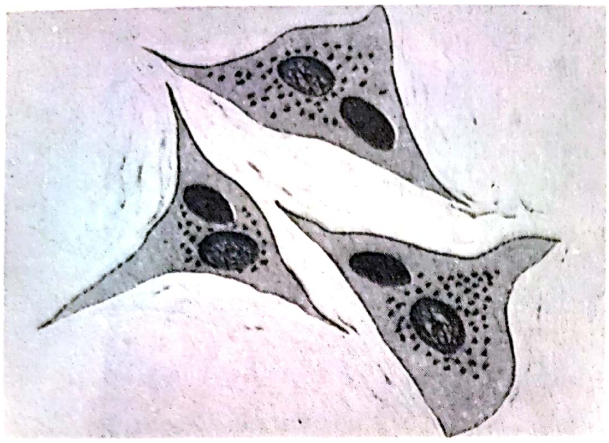

Fig. 739. Corpusculi Babeș-Negri în celulele nervoase în rabie. 140×.

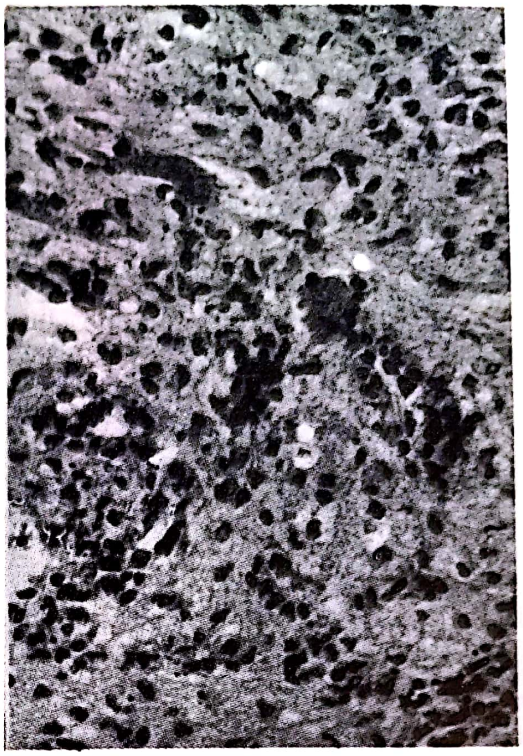

Fig. 740. Encefalită virală : neuronofagie și gliază. 140×.

Fig. 741. Leptomeningită acută seroasă. 140×.

Fig. 742. Leptomeningită purulentă. 140×.

Scanned with OKEN Scanner



Fig. 743. Meduloblastom. 140×.

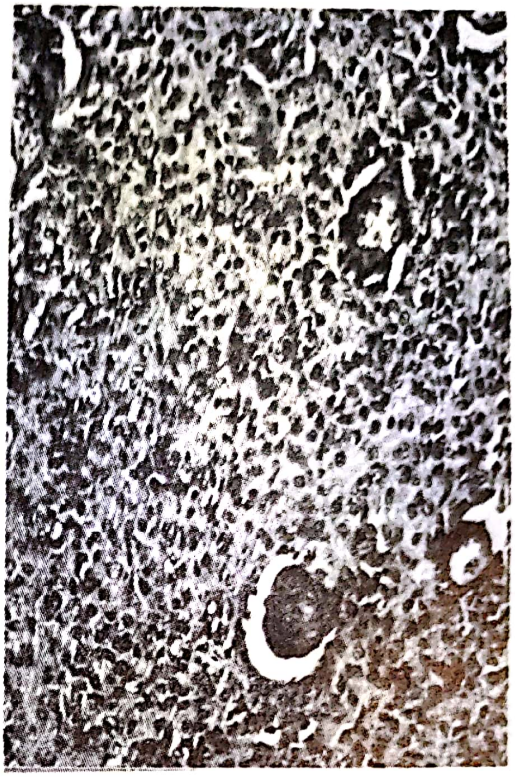

Fig. 744. Spongioblastom. 140×.

Fig. 745. Oligodendrogliom cu depozite calcare. 280×.

Fig. 746. Gliom bine delimitat.

Scanned with OKEN Scanner

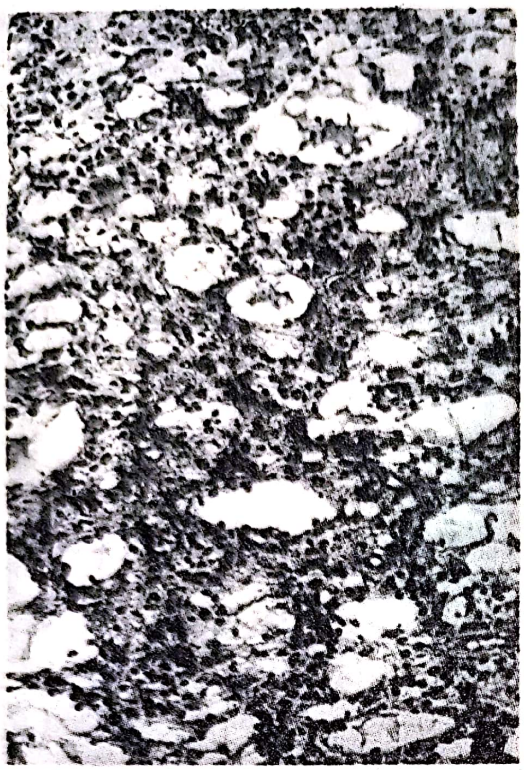

Fig. 747. Astrocitom fibrilar. 140×.

Fig. 748. Astroblastom. 70×.

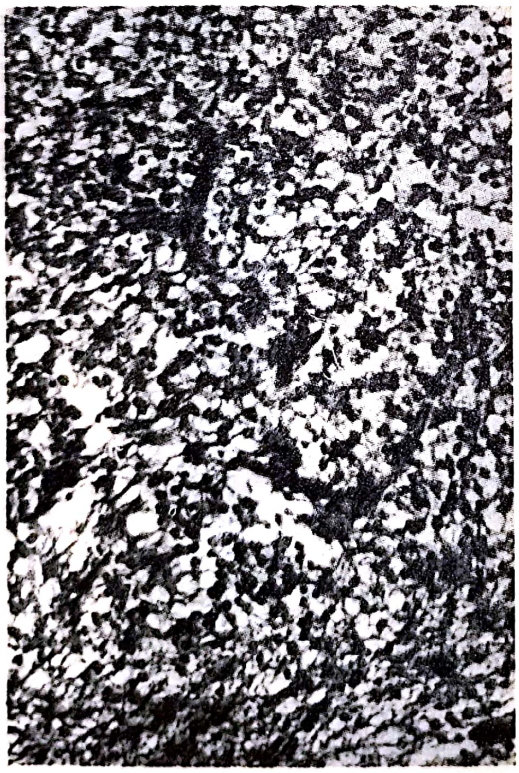

Fig. 749. Detaliu din fig. 748. 140×.

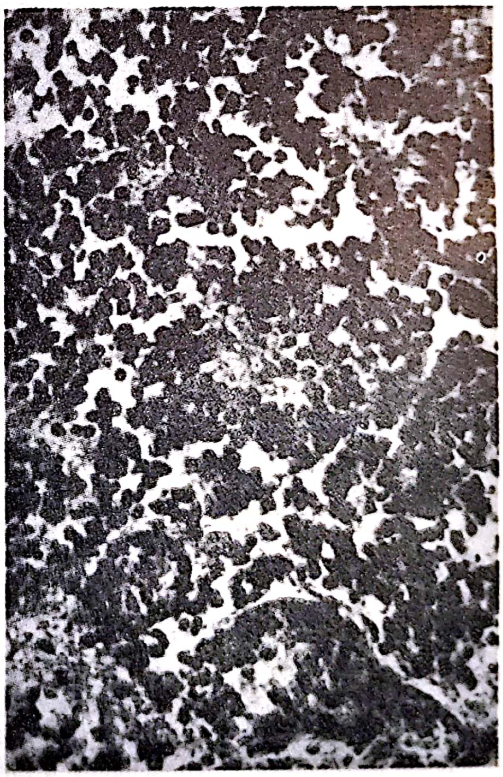

Fig. 750. Astroblastom. 140×.

Scanned with OKEN Scanner

Fig. 751. Angiogliom. 140×.

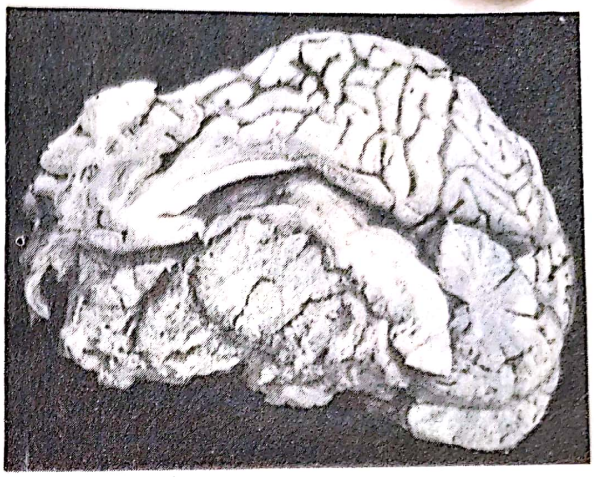

Fig. 752. Tumoare cerebrală malignă.

Fig. 753. Glioblastom multiform : polimorfism celular. 140×.

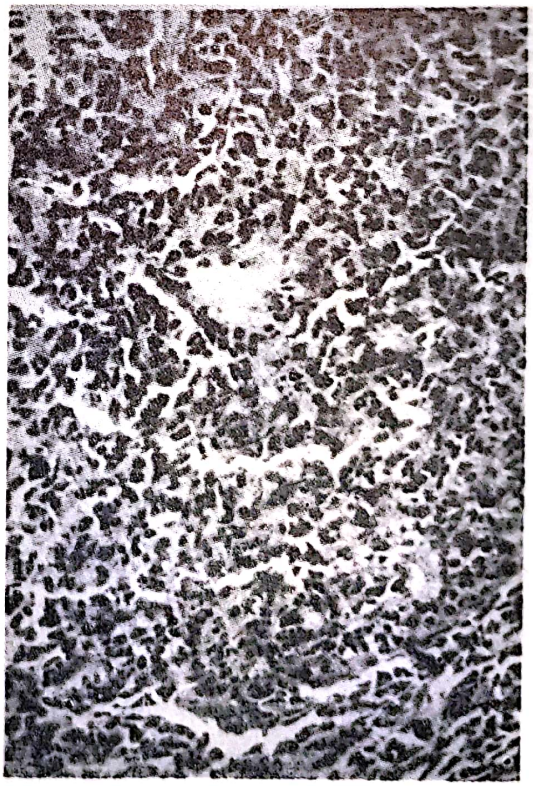

Fig. 754. Glioblastom multiform cu rozete și pseudorozete. 140×.

Scanned with OKEN Scanner

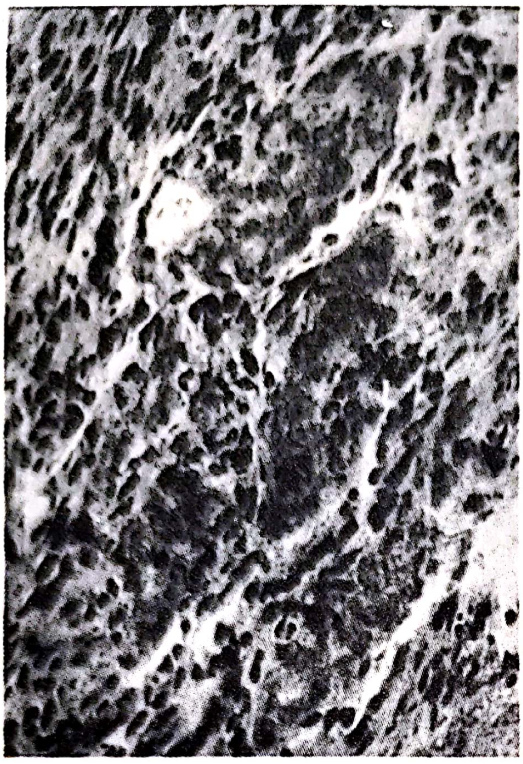

Fig. 755. Glioblastom multiform : proliferare neovasculară. 140×.

Fig. 756. Ependimom. 70×.

Fig. 757. Meningeom bine delimitat.

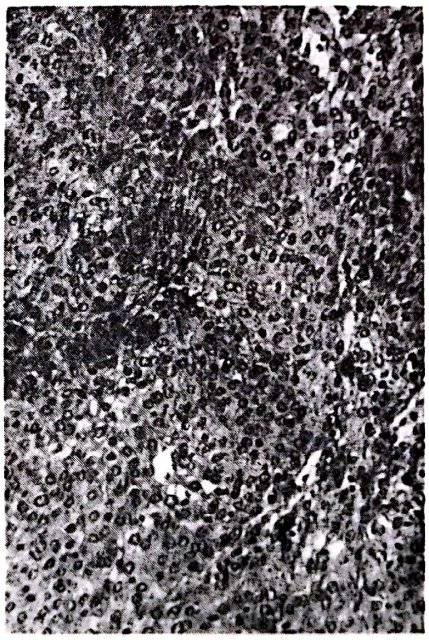

Fig. 758. Meningeom meningotelial. 140×.

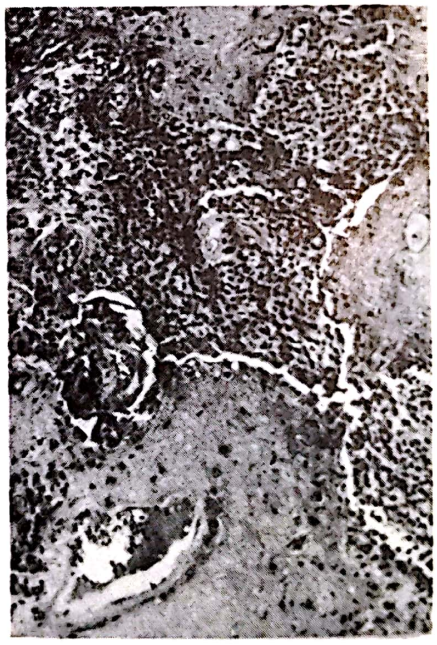

Fig. 759. Meningeom cu osificări. 100×.

Scanned with OKEN Scanner

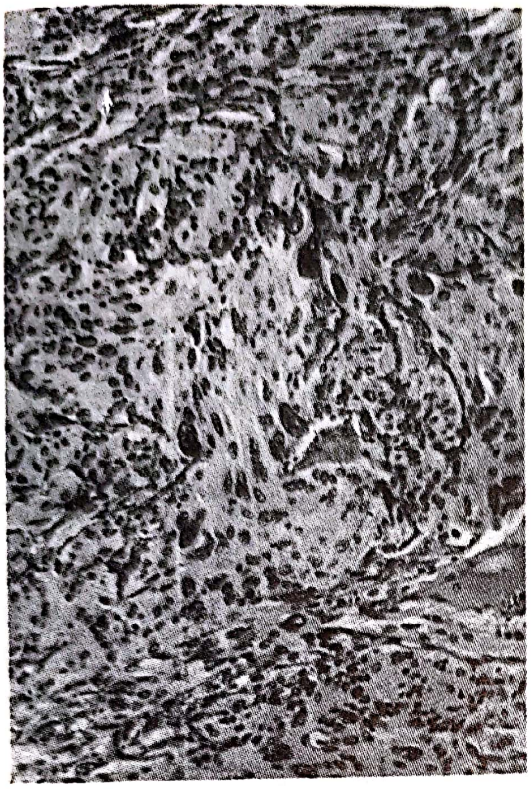

Fig. 760. Meningoblastom cu numeroase atipii celulare. 140×.

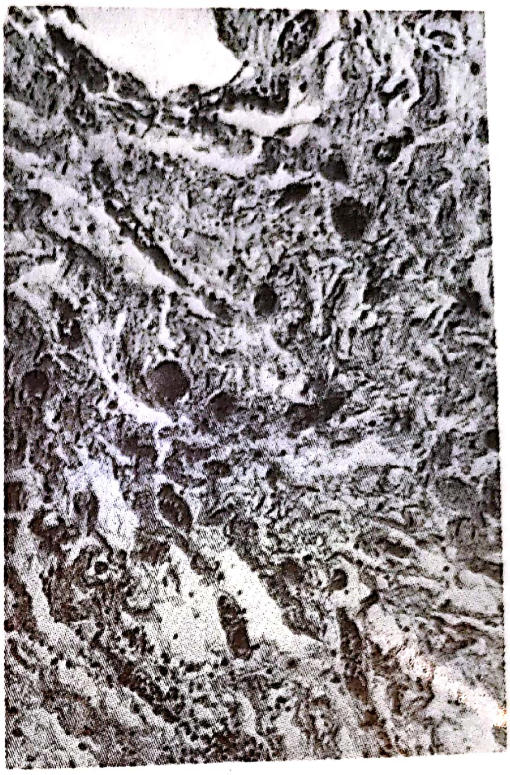

Fig. 761. Simpatom : celule simpatice solitare. 70×.

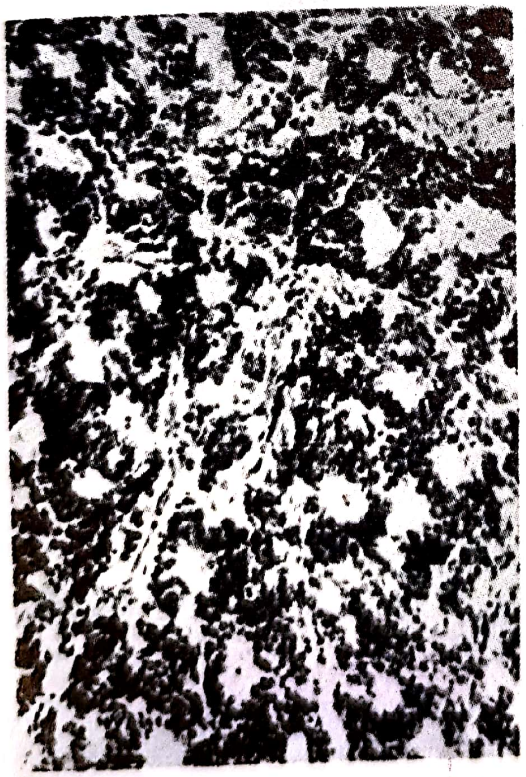

Fig. 762. Simpatoblastom cu rozete. 140×.

Fig. 763. Simpatoblastom cu rare pseudorozete. 140×.

Scanned with OKEN Scanner

Fig. 764. Feocromocitom benign. 140×.

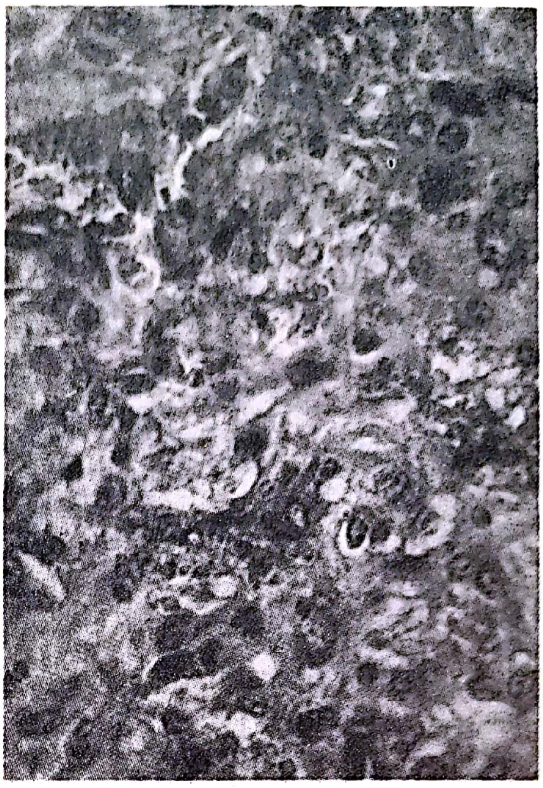

Fig. 765. Feocromocitom malign cu mitoză în mijlocul treimii inferioare. 140×.

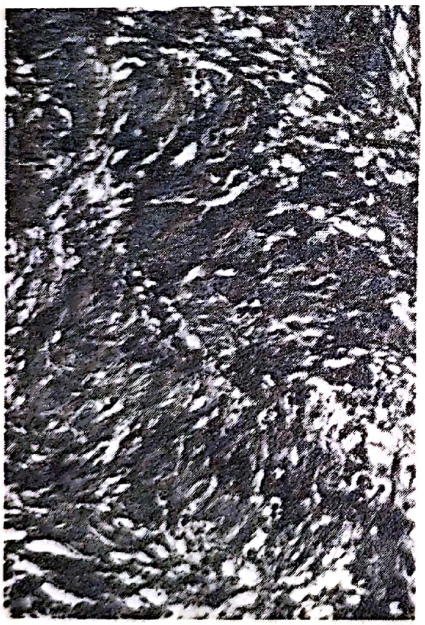

Fig. 766. Neurinom (schwannom) 140×.

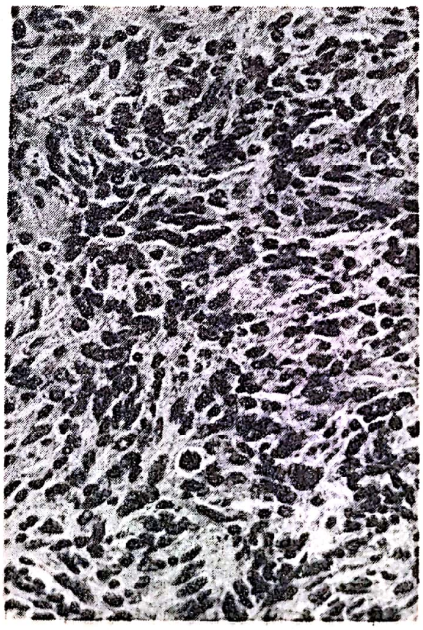

Fig. 767. Neurinom malign sarcomatos : celule atipice și mitoze. 280×

Fig. 768. Retinoblastom. 140×.

Scanned with OKEN Scanner

totul excepționale. Tumorile nervoase extracraniene, ca simpatoblastomul, retinoblastomul ș.a., dau însă foarte frecvent metastaze, ca orice alt cancer. Tumorile nervoase au un alt caracter patologic: recidivează destul de ușor, atît cele cu structură malignă, cît și cele cu structură benignă.

Complicația de temut a tumorilor intracraniene neoperate, sau imediat după operație, constă în creșterea tensiunii intracraniene. Aceasta se produce prin creșterea tumorii sau prin instalarea unui edem cerebral care poate duce la complicații letale, cum ar fi angajarea țesutului nervos în gaura occipitală cu compresiunea bulbului.

Clasificarea tumorilor nervoase este foarte dificilă, dar se pare că cel mai utilizat criteriu de clasificare este cel folosit de Balley și Cushing în 1926, adică cel histiogenetic. Acestuia i s-au adus amendamente evolutive și de simptomatologie clinică. Pentru a înțelege această clasificare sînt necesare cîteva noțiuni de histogeneză ontogenetică a sistemului nervos, deoarece structura unor tumori nervoase imită pe a unor celule nervoase, mai mult sau mai puțin diferențiate, deci întîlnite în cursul procesului de maturare ontogenetică.

În embrion, primul element nervos diferențiat este tubul neural tapetat cu epiteliu. Acest tub proliferează formînd o masă numită neurospongie. Din această neurospongie se diferențiază toate celulele sistemului nervos, ca: celulele ependimului și ale plexurilor coroide; celulele gliale, celulele nervoase și celulele meningeale.

Ținînd seama de această filiație celulară, tumorile nervoase se pot clasifica în: neuroepiteliale sau cele care iau naștere din epiteliul tubului neural, glioame, plecate din nevroglie, ganglioneuroame, plecate din celulele nervoase propriu-zise, tumori ependimale și coroidiene, plecate din epiteliul ependimului și ale plexurilor coroide, tumori meningeale, plecate din meninge.

Tumorile plecate din aceste țesuturi pot fi benigne și iau denumirea țesutului din care pleacă plus sufixul om, sau pot fi maligne, cînd li se adaugă sufixul blastom, de exemplu, ependimom, respectiv, ependimoblastom.

Pe lîngă aceste tumori plecate din structurile nervoase intracraniene, există altele cu structură mezenchimală ca: *fibroame, lipoame, condroame, tumori malformative; angioame, craniofaringioame* și *teratoamele* propriu-zise.

Tumorile sistemului nervos periferic sau extracranian se clasifică în: tumori ale nervilor periferici, tumori ale formațiunilor neuroganglionare simpatice și tumori ale receptorilor sensitivi.

16.6.2. TUMORILE NEUROEPITELIALE

Sînt formate din celule neurale primitive și apar la copii și tineri luînd naștere din retina ochiului sau din vestigiile medulare sacro-coccigiene.

Chistele neuroepiteliale sînt benigne și, de obicei, au aspect polichistic. *Microscopic* sînt tapetate de celule cilindrice sau cubocilindrice, așezate pe unul sau pe mai multe straturi. Uneori se găsesc și zone cu celule așezate în grămezi.

Meduloblastomul apare la copii și, mai rar, la adulți tineri și se localizează în cerebel avînd o evoluție malignă. Are caracter intens infiltrativ. *Microscopic* este format din celule rotunde sau ușor alungite, omogene, pe alocuri așezate în ro-

Scanned with OKEN Scanner

zete şi cu numeroase mitoze (fig. 743). Noi am autopsiat un băiat de 6 luni, la care meduloblastomul cerebelos a proliferat în rachis învelind măduva ca într-un manşon tumoral.

16.6.3. GLIOAMELE

Glioamele sînt tumori ce iau naştere din celule gliale. Celulele pot fi de tip tînăr embrionar sau sînt celule gliale diferenţiate, adulte. Din cele tinere ia naştere spongioblastomul, iar din cele adulte iau naştere tumorile benigne şi maligne ale celulelor oligodendrogliale şi astrocitare. Microglia nu proliferează tumoral.

Spongioblastomul este o tumoare benignă, care apare la copii şi se localizează în regiunea chiasmei optice, în măduvă, în ventriculul III şi în cerebel. *Macroscopic*, are aspect chistic şi bine delimitat, iar *microscopic* apare formată din spongioblaste mono- şi bipolare aşezate în fascicule (fig. 744).

Oligodendrogliomul ia naştere din celulele gliale adulte, din oligodendroglie. Apare mai ales la adulţii tineri şi are evoluţie semimalignă, din cauza tendinţei crescute la recidive şi la metastaze intracraniene, prin intermediul l.c.r. Se localizează în emisferele cerebrale sau măduvă, avînd o formă rotundă, de culoare roşie-brună şi cu depozite calcare. *Microscopic*, are aspect caracteristic: celulele au citoplasma clară şi un nucleu central mic şi hipercrom (fig. 745). Vasele sanguine au pereţii hialinizaţi sau cu depozite calcare.

Astrocitomul ia naştere din celulele gliale diferenţiate, din astrocite. Constituie circa 7—10% dintre tumorile nervoase şi apar la adulţii tineri, în emisferele cerebrale frontale şi temporale. *Macroscopic* au mărimea unei prune sau a unui măr, sînt bine delimitate, albicioase sau roze şi au consistenţă dură sau pulpoasă (fig. 746). La 2/3 din cazuri, în tumoare apar şi formaţiuni chistice, iar în alte cazuri se cunosc forme morfologice cu proliferarea difuză în creier, nu nodulară.

Microscopic, se cunosc cîteva tipuri de astrocitoame: fibrilar, protoplasmatic, astroblastic. Cel *fibrilar* este format din astrocite, cu prelungiri intracitoplasmatice bogat arborescente, corpul celular şi nucleii fiind uniformi şi fără mitoze. *Astrocitomul protoplasmatic* este format din celule mai dense cu prelungiri mai scurte şi mai groase. Citoplasma celulelor este bogată, eozinofilă şi cu nucleul uşor excentric (fig. 747). *Astroblastomul* apare tot la adulţii tineri şi se localizează tot în emisferele cerebrale. Este de culoare cenuşie-roz şi nu are limite precise. Celulele tumorii au nucleii inegali şi bogaţi în cromatină. După extirpare, recidivează destul de frecvent (fig. 748, 749, 750).

Astrocitomul gemistocitic este format din celule cu citoplasma largă şi eozinofilă omogenă. Nucleii pot fi împinşi la periferia celulei.

În *astrocitomul pilocitic* apar mari lacune chistice în ţesutul tumoral.

Uneori, în structura unui hemangiom apare o bogată componentă gliomatoasă astrocitară, încît tumoarea poate fi numită *angiogliom* (fig. 751). Entitatea este foarte rară, iar o parte din autori îi contestă existenţa.

Glioblastomul multiform are o frecvenţă evaluată între 13—14% dintre tumorile cerebrale. Apare de 2 ori mai frecvent la bărbaţi decît la femei, în jurul vîrstei de 50 de ani. Se localizează atît în emisferele cerebrale, cît şi în trunchiul cerebral sau în măduvă. Are evoluţie malignă.

Scanned with OKEN Scanner

Macroscopic, tumoarea este policromă, din cauza zonelor de hemoragie şi a necrozei (fig. 752). Uneori, conţine chiste şi se infiltrează în ţesuturile învecinate. *Microscopic*, tumoarea este formată din celule de diferite forme, de unde şi numele de multiform sau polimorf. Celulele pot fi rotunde, fusiforme, cu nuclei rotunzi sau monstruoşi. Mitozele sînt numeroase. Printre aceste celule se află altele gigante, cu nuclei mari. Celulele se pot aşeza în rozete şi pseudorozete. Stroma tumorii este formată dintr-o bogată reţea conjunctivo-vasculară. Vasele prezintă numeroase modificări hialinotice sau rupturi cu hemoragii intraparenchimatoase. Endoteliul vaselor poate prolifera obliterativ sau pot apare tromboze în lumenul lor (fig. 753, 754, 755).

16.6.4. GANGLIONEUROAMELE

Sînt tumori rare formate din celule nervoase şi din fibre nervoase adulte. Au evoluţie *benignă* şi *malignă*. Apar la copii şi tineri. Mai frecvent apar paravertebral din celulele gangliosimpatice. De unii autori sînt considerate malformative. Sînt amintite la tumorile sistemului nervos periferic. Neuromul cerebral nu proliferează tumoral.

16.6.5. TUMORILE EPENDIMO-COROIDIENE

Aceste tumori iau naştere din epiteliul de acoperire al ventriculilor, a canalului ependimar şi al plexurilor coroide.

Ependimoamele apar la copii şi la adulţi tineri, constituind circa 4—6% dintre tumorile intracraniene. Frecvent apar în măduvă. *Macroscopic*, aspectul tumorii depinde de locul unde apare, respectiv de limitele în care se poate dezvolta: nodular, neted sau vegetant. *Microscopic*, tumoarea este formată din celule cubice sau cilindrice, cu nucleu rotund sau alungit, îngrămădite, încît dau aspectul unei piei de leopard (fig. 756). Celulele se pot aşeza şi în rozete sau pseudorozete. În 10% din cazuri, există depozite calcare. Cînd unii nuclei sînt hipercromi, inegali ca mărime şi cu mitoze mai multe, îl considerăm *ependimoblastom*. Tumoarea are caracter recidivant, iar unii autori au publicat chiar metastaze pulmonare şi ganglionare, plecate din formele blastomatoase.

Papilomul coroidian constituie 0,4% din tumorile intracraniene şi apare de 2 ori mai frecvent la femei, decît la bărbaţi, la toate vîrstele. *Macroscopic*, are caracter vegetant cu suprafaţă netedă sau neregulată. *Microscopic* poate simula structuri papilare sau acinoase cu celule cilindrice sau cubice, care au citoplasmă clară şi nucleu dens. Au evoluţie benignă, dar favorizează formarea hidrocefaliei.

Chistele coloidale au o frecvenţă de 2% dintre tumorile intracraniene, apar la tineri şi copii, mai ales în ventriculul al III-lea. Blochează gaura lui Monroe şi determină hidrocefalia. Are aspect chistic pedicular, cu suprafaţă netedă şi consistenţă gelatinoasă. *Microscopic*, tumoarea este formată din chiste al căror pereţi sînt constituiţi din fibre nervoase gliale şi sînt tapetaţi pe faţa internă cu epiteliu cubic ciliat, printre care se află celule mucinogene.

Scanned with OKEN Scanner

16.6.6. TUMORILE MENINGEALE

Meningeoamele benigne constituie circa 15% dintre tumorile intracraniene și apar mai des la femei, uneori, în urma traumatismelor craniene. Frecvent, au localizare parasagitală. Există și meningeoame intraventriculare, care nasc din plexurile coroide. Tumoarea este dură, bine delimitată, albicioasă și foarte des cu depozite calcare (fig. 757). *Microscopic*, ia naștere din celula meningotelială (fig. 758), meningocitică și fibroblastică. Deosebirea dintre aceste două variante de tumori constă în așezarea în grămezi sau în fascicule a celulelor.

Pe fondul acestei proliferări pot apărea diferite modificări secundare: calcifieri psamomatoase, hiperplazii vasculare, scleroză, hialinoză sau chiar cartilaginizare și osificare (fig. 759), supraîncărcare cu grăsime, ori depunere de pigmenți melanici. În circa 2% din cazuri, tumoarea poate apare sub formă meningeomatoasă difuză, cu aspectul de carapace a meningelui.

Meningeomul malign sau **meningoblastomul** are caracter infiltrativ sarcomatos și dă metastaze. Are o frecvență de 1,1% între meningeoame și apare mai des în jurul vîrstei de 50 ani. Malignitatea tumorii este apreciată *microscopic*, cînd într-un meningeom apar celule cu atipii și mitoze numeroase (fig. 760), alături de hemoragii.

16.6.7. TUMORILE SISTEMULUI NERVOS PERIFERIC

16.6.7.1. TUMORILE GANGLIONILOR SIMPATICI

Tumorile celulelor simpatice ganglionare sînt benigne și maligne. Cele benigne se numesc simpatoame, iar cele maligne simpatoblastoame.

Simpatoamele sînt considerate ca tumori malformative. Se diagnostichează *microscopic*, cînd într-un țesut conjunctiv se găsesc celule simpatice așezate izolat și rare (fig. 761).

Simpatoblastomul sau **neuroblastomul** este al treilea cancer al copilului după nefroblastom și limfoame maligne. Are o evoluție foarte malignă, dînd metastaze pe cale limfatică. Ia naștere din celulele simpatoganglionare și din suprarenală. *Microscopic* este format din celule dense, rotunde, cu nucleu intens colorat și cu mitoze. În structura tumorii se găsesc rozete și pseudorozete (762, 763).

Ganglioneuroblastomul are tot evoluție malignă, dar celulele simpatice au arhitectură neurosimpatică diferențiată, dar cu numeroase mitoze și monstruozități nucleare și celulare.

Feocromocitomul este o tumoare parasimpatică și apare în medulara suprarenalei sau în alte formațiuni cromafine din organism. Are evoluție *benignă* și *malignă* și a fost descrisă la tumorile glandelor suprarenale (fig. 764, 765).

16.6.7.2. TUMORILE NERVILOR PERIFERICI

Tumorile benigne se numesc **neurinoame, neurilemoame,** sau **schwannoame.** Apar pe traiectul nervilor periferici și intracranieni și sînt unice sau multiple. Se combină frecvent cu fibromul, constituind *neurinofibroame*. Dacă aceste tumori sînt multiple, formează *neurinofibromatoza Recklinghausen*. Tumorile sînt mici, dure și albicioase. *Microscopic* sînt formate din celule cu siluetă conjunctivă, care se așează în palisade, adică nucleii sînt dispuși în

Scanned with OKEN Scanner

grupuri, ce alternează cu zone lipsite de nuclei, simulînd nişte „plutoane de soldaţi la defilare, privite din balcon“ (fig. 766).
Aceste celule iau naştere din proliferarea celulelor tecii lui Schwann. Neurinoamele pot apare şi pe traiectul nervilor cranieni şi uneori se pot maligniza sarcomatos (fig. 767).

16.6.7.3. TUMORILE NERVOASE ALE ORGANELOR DE SIMŢ

Tumorile ce iau naştere din celulele nervoase ale organelor de simţ poartă diferite denumiri, cum sînt **chemodectoamele sinusurilor carotidiene,** a glomusului jugular şi a altor chemoceptori. Celulele nervoase din mucoasa olfactivă dau naştere **estezioneuroamelor benigne** şi **maligne,** ultimele numindu-se **estezioneurocarcinoame.** Acestea au caracter epitelial, dar celulele se aşează în rozete şi pseudorozete.

Retinoblastoamele în 25% din cazuri pot avea caracter ereditar şi iau naştere din celulele retinei oculare, avînd un aspect *microscopic* de tip nervos, cu celule rotunde hipercrome aşezate în rozete şi pseudorozete (fig. 768).

Scanned with OKEN Scanner

17. PATOLOGIA SISTEMULUI LOCOMOTOR

I. Căluşer

17.1. INFLAMAŢIILE MUŞCHILOR SCHELETICI

17.1.1. GENERALITĂŢI

Inflamaţiile muşchilor se numesc **miozite.** Ele pot fi entităţi nozologice independente, ca boli musculare primare, autonome, şi pot fi secundare sau de acompaniament. Acestea din urmă sînt reacţii inflamatorii ale muşchilor în cursul unor boli inflamatorii generale ca: difteria, pneumonia ş.a.

După evoluţie pot fi *acute* şi *cronice.*

Morfopatologic, în miozitele acute se constată diferite forme de distrofie a fibrelor musculare, iar în interstiţiu se produce congestie, edem şi apar infiltrate leucocitare limfoplasmocitare sau polinucleare. În cele cronice, apar atrofii ale fibrelor musculare şi zone de fibroză interstiţială cicatriceală.

Clasificarea miozitelor se face după diferite criterii. Astfel, după elementul structural lezat se împart în *parenchimatoase* (fig. 769, 770, 771) şi *interstiţiale,* iar după etiologie în: *microbiene, virale, micotice, parazitare* şi *criptogenetice.*

17.1.2. MIOZITELE MICROBIENE

Miozitele microbiene sînt *purulente şi nepurulente. Cele* **purulente** apar sub forma unor abcese sau flegmoane instalate direct în masa musculară sau propagate din vecinătatea unui focar purulent preexistent. În ambele forme sînt lezate fibrele musculare. În gangrena gazoasă, muşchii sînt edemaţiaţi şi au numeroase bule de gaze la locul inflamaţiei.

Miozitele nepurulente apar în cursul unor boli generale ca: febra tifoidă, difteria, spirochetozele ş.a., în care leziunile musculare sînt manifestări de acompaniament şi, de obicei, apar leziuni parenchimatoase date de toxinele microbiene.

17.1.3. MIOZITELE VIRALE

În mod obişnuit, virusurile produc leziuni parenchimatoase, deoarece se localizează în nucleii fibrelor musculare, dar se cunosc şi cazuri mai rare, cu leziuni musculare predominant interstiţiale.

Miozitele virale parenchimatoase sînt date de virusul Coxackie A.B., care determină o encefaloneuromiozită. Miozitele interstiţiale virale prezintă infiltrate limfoidale în interstiţiu.

17.1.4. MIOZITELE MICOTICE

Cea mai frecventă formă de miozită micotică este cea **actinomicotică,** care a fost descrisă la capitolul inflamaţiilor micotice din partea generală.

Scanned with OKEN Scanner

17.1.5. MIOZITELE PARAZITARE

Dintre acestea fac parte: **trichinoza, chistul hidatic, cisticercoza, toxoplasmoza** ş.a. şi produc inflamaţii musculare proliferative nodulare cu tendinţă de a izola parazitul de ţesutul muscular înconjurător.

17.1.6. MIOZITELE CRIPTOGENETICE

Inflamaţiile musculare cu etiologie neprecizată sînt cele mai frecvente. Se împart în forme interstiţiale şi parenchimatoase.

Formele interstiţiale sînt, de obicei, de *acompaniament* în cursul periarteritei nodoase, sarcoidozei, reumatismului, lupusului eritematos, sclerodermiei ş.a. Leziunile musculare din cursul acestor boli reproduc tipul morfolezional al bolii de bază şi pot fi biopsiate, facilitînd precizarea diagnosticului.

Polimiozitele sînt destul de frecvente şi cuprind în mod difuz masa tuturor muşchilor. Etiologia este necunoscută. Apar la toate vîrstele şi evoluează *acut, subacut* şi *cronic.* Leziunile, morfopatologice, constau din necroze segmentare a fibrelor musculare şi din modificări distrofice sarcoplasmice. În paralel cu acestea se evidenţiază aspecte de regenerare musculară şi de reacţie celulară inflamatorie limfo-histiocitară nodulară situată în interstiţii. În formele cronice, proliferează ţesut conjunctiv interstiţial cicatriceal (fig. 772, 773).

17.1.7. FORME DE MIOPATII PARTICULARE

17.1.7.1. MIOZITA CRONICĂ OSIFICANTĂ

Boala constă din apariţia unor zone de ţesut osos în masa musculară. *Etiologia* nu este cunoscută, dar s-a observat că la adulţi apare des în muşchii supuşi unor traumatisme repetate însoţite de hemoragie locală. Se crede că în timpul traumatismului se desprind celule periostale, care ulterior se osifică la locul traumatizat. La copii, apare o formă progresivă, multiplă, în care nu intervine factorul traumatic, ci osificarea se face difuz în mai mulţi muşchi, probabil printr-un proces de metaplazie (fig. 774, 775).

17.1.7.2. ARTROGRIPOZA MULTIPLĂ CONGENITALĂ

Este o boală mai rară ce apare la copiii mici şi constă din rigiditatea flectării articulaţiilor, cu deformarea acestora. Se asociază des cu malformaţii nervoase. La aceşti copii, se găsesc intense leziuni atrofice a unor fascicule musculare şi de fibroză interstiţială cicatricială, asociată întotdeauna cu leziuni ale măduvii spinării, sau, mai rar, cu leziuni encefalice. Aceasta permite să se considere că leziunile primare sînt nervoase şi că cele musculare sînt secundare acestora (fig. 776, 777, 778, 779, 780, 781, 782).

17.2. DIN PATOLOGIA OSOASĂ

17.2.1. DISTROFIILE OSOASE

Achondroplazia sau **chondrodistrofia fetală** constă din oprirea în creştere a oaselor, rezultînd un pitic disproporţionat: nanismul micromelic. Această modificare este dată de o tulburare în creşterea encondrală

Scanned with OKEN Scanner

și periostală a oaselor a cărei cauză nu se cunoaște. Dezvoltarea intelectuală a acestor indivizi este normală.

Osteomalacia apare la adulți și constă dintr-o înmuiere cu fragilitate crescută a oaselor, care permit instalarea unor deformații osoase. Această înmuiere apare în urma unor pierderi de calciu din oase. Oasele sînt atît de moi, încît se pot îndoi cu mîna, iar *microscopic*, țesutul osos spongios este înlocuit cu țesut osteoid. Boala apare în tulburări hormonale estrogene și androgene.

Rahitismul a fost descris la tulburările metabolismului calcic din partea generală.

Osteogeneza imperfectă se numește și *osteopsatiroză, boala scleroticelor albastre* sau *boala Lobstein*, cînd se manifestă la adulți. Boala constă dintr-o fragilitate accentuată a oaselor cu fracturi numeroase la cele mai mici traume. În paralel cu modificările oaselor, scleroticele devin albastre, din care cauză poartă și denumirea de boala scleroticelor albastre. Modificările osoase sînt consecința unor tulburări de osificare encondrală și periostală care se transmit ereditar și care constau din lipsa osteoblastelor și a țesutului conjunctiv osteogen. Boala se poate manifesta din perioada fetală sau imediat după naștere și, mai rar, la adulți, la care, de fapt, se numește osteopsatiroză.

Dacă boala s-a instalat în perioada *fetală*, membrele sînt scurte și deformate, iar oasele craniene sînt friabile, cu mici insule mai dure. La palpare sînt sfărîmicioase.

Dacă boala se manifestă *după naștere*, procesul este mai lent, oasele sînt subțiri și friabile. La examenul *microscopic*, se constată o subțiere a compactei, însă cu respectarea structurii cartilagiului.

La adulți oasele sînt foarte dure, fracturîndu-se la cea mai mică solicitare în lipsa celulelor osoase și a fibrelor care ar crește rezistența osului.

Osteita fibro-chistică sau boala osoasă Recklinghausen este o consecință patologică a hiperparatiroidismului. Oasele se înmoaie din cauza lărgirii canalului medular și subțierii pereților osoși, pe de-o parte, iar pe de altă parte, din cauza apariției unor formațiuni chistice delimitate de un țesut fibros. Această înmuiere osoasă favorizează fracturile și îndoirile oaselor. *Microscopic*, se produce o fibroză a măduvei osoase, iar chistele osoase sînt delimitate de țesut conjunctiv în care se află celulele gigante osteoclastice (fig. 783, 784). Prin activitatea resorbtivă a osteoclaștilor se favorizează apariția chistelor.

Așa-zisa *„tumoare brună"* a oaselor, cu multe celule siderofage și gigante, reactive, se crede că apare tot în hiperparatiroidism. Structural și morfogenetic, însă se deosebește de tumoarea osoasă cu mieloplaxe prin faptul că celulele gigante de obicei sînt grupate într-un țesut conjunctiv vascularizat. Ici colo, mai persistă insule de țesut osos. Prezintă zone recente și vechi de hemoragie, iar în jurul zonei, țesutul osos înconjurător permite constatarea resorbției osteoclastice accentuate. Apare mai des în diafiza oaselor lungi.

Boala, fiind rezultatul unei halistereze, adică a mobilizării calciului de către hormonul paratiroidian și transportul calciului prin sînge, se va decela în organismul acestor bolnavi și o hipercalcemie și nefrocalcinoză.

Chistul osos anevrismal este solitar și constă dintr-o proliferare de pereți vasculari care înlocuiesc țesutul osos într-o anumită porțiune. În jurul peretelui se află țesut conjunctiv și celule gigante multinucleate. De asemenea, există țesut osteoid, hemoragii și numeroase siderofage (fig. 785). *Etiologia* bolii nu este cunoscută dar se face o asociere cu traumatismele.

Scanned with OKEN Scanner

Osteopetroza sau *boala Albers—Schönberg*, numită şi osteoscleroză congenitală, avînd caracter familial. Ea constă dintr-o proliferare bogată de os din cauza lipsei de resorbţie osoasă în urma lipsei de osteoclaşti. Din această cauză oasele sînt mai grele, cu canal medular strîmtat sau obliterat, încît se aseamănă cu piatra sau marmora. Cu toate acestea, oasele sînt foarte friabile şi se fracturează uşor.

Boala osoasă Paget sau osteodistrofia deformantă Paget survine la adulţi, în urma tulburării metabolismului vitaminei A. În prezent se suspectează şi alte cauze, printre care şi cea virusală. Este modificat un singur os sau mai multe oase, care prezintă îngroşări parţiale sau se încurbează. De obicei, suferă oasele vertebrale, craniene, bazin, femur şi tibie. La examenul microscopic se observă o scleroză lamelară a măduvei osoase.

Sindromul Marfan este o boală ereditară în care se produce o osteogeneză encondrală exagerată alături de o osteogeneză pericondrală normală. În urma acestor acţiuni cresc mult în lungime oasele lungi şi scurte. Aceste modificări osoase sînt însoţite de leziuni ale fibrelor elastice din alte organe. Astfel, capsulele articulare sînt laxe, cristalinul poate fi subluxat, iar media aortei se poate rupe, ducînd la hemoragii disecante ale aortei, la rupturi de aortă sau la anevrisme.

Osteoporoza este o rarefiere a calciului din ţesutul osos (fig. 786) cu creşterea transparenţei osoase la examenul radiologic. Este o modificare osoasă foarte frecventă şi poate afecta un singur os, un fragment dintr-un os sau majoritatea oaselor din organism. Este produsă de cauze foarte diferite: uzură mecanică, inflamaţii osoase, în vecinătatea unor tumori, uzura din senilitate ş.a.

17.2.2. INFLAMAŢIILE OSOASE

Inflamaţiile osului sînt *acute* şi *cronice*, *specifice* şi *nespecifice*. După componenta structurală interesată în procesul inflamator se întîlnesc *periostite*, *osteite* şi *osteomielite*.

Periostitele sînt inflamaţiile periostului, fiind acute şi cronice, specifice şi nespecifice. Cele acute sînt *seroase* şi *purulente*. În cele purulente, exsudatul desprinde periostul de pe os şi, în cele din urmă, infiltrează osul şi măduva producînd osteoperiostite sau osteomieloperiostite. Dacă procesul se cronicizează şi puroiul dispare din periost proliferează nişte proeminenţe dure granulativ-osoase, numite *asteofite*, care prin prezenţa lor dau un sindrom local dureros.

Osteomielita este inflamaţia măduvei osoase. Boala este dată mai ales de stafilococul aureu, dar pot produce boala şi alţi microbi. Astfel, la copii des are etiologie streptococică. Patogenia poate fi directă cu pătrunderea microbilor în focar după un traumatism osos, dar infecţia poate ajunge în măduvă şi dintr-un focar vecin ori de la distanţă, pe cale limfatică şi respectiv hematogenă.

Inflamaţia se localizează în diafiza oaselor lungi (fig. 787) şi debutează în zona metafizară, probabil din cauza unei vascularizaţii mai bogate. De aici, inflamaţia traversează compacta oaselor prin canalele Hawers şi determină o inflamaţie purulentă subperiostală. În cele din urmă, puroiul poate perfora periostul şi ţesuturile moi, realizînd o fistulă prin care puroiul se poate scurge la exterior. Cu timpul, părţi limitate din os sînt izolate prin necroză şi plutesc în puroi, dar din cauza

Scanned with OKEN Scanner

volumului lor mai mare decît lumenul fistulei, nu se pot elimina; se numesc sechestre. Alteori, inflamația purulentă depășește bariera cartilagiului de conjugare și se localizează circumscris între trabeculele osului spongios ale epifizei, luînd denumirea de abces Brodie.

Osteomielita se cronicizează și în locul țesutului osos distrus proliferează țesut de granulație care se osifică rapid, dînd naștere unui os cu mari distrucții și mari proliferări. Acest os are o înfățișare neregulată, uneori grotescă (fig. 788).

Evoluția bolii este diferită. Există cazuri care duc rapid la moarte prin *septicopiemie*. Alteori *evoluează cronic*, zeci de ani, ducînd la amiloidoză secundară pluriviscerală sau la mielofibroză și osteoscleroză. Există și *osteomielite nesupurative*, în cursul febrei tifoide sau a brucelozei.

Tuberculoza osoasă este *secundară* unui focar pulmonar, renal, intestinal, genital ș.a. Se localizează de preferință la nivelul articulațiilor și a osului învecinat lor. Mai des sînt îmbolnăvite vertebrele, epifizele oaselor lungi, oasele scurte ale mîinii și piciorului, precum și oasele late craniene, ale bazinului și chiar coastele și sternul.

Leziunea debutează la nivelul măduvei osoase, fie prin formarea de noduli granulativi tuberculoși, cu înfățișare macroscopică fungoasă, fie printr-o necroză cazeoasă extinsă. Conținutul necrotic fluent se poate infiltra în părțile moi, dînd abcesele reci osifluente. În paralel, cu acestea se produc și leziuni ale vaselor sanguine locale, favorizîndu-se necrozele infarctice (fig. 789).

În *oasele lungi*, tuberculoza se localizează în epifiza oaselor, iar în cele *scurte*, cînd apare la falange, produce o îngroșare a acestora din cauza proliferării nodulilor tuberculoși și a necrozei. Localizarea la falange poartă denumirea de „spina ventosa".

În *oasele scurte* cum sînt vertebrele, boala poartă denumirea de *spondilită tuberculoasă*, sau *morbul lui Pott*. Localizarea este mai frecventă în corpii vertebrali decît în arcurile vertebrale. La adulți, debutează mai lent, prin lezarea primară a periostului vertebral, pe cînd la copii, leziunea primară apare în corpul vertebral. Această deosebire patogenică este dată de vascularizația mai bine asigurată în corpii vertebrali la copii, decît la adulți. În ambele modalități de producere, necroza tuberculoasă cuprinde mai multe vertebre prin trecerea barierei periostice și a discurilor intervertebrale (fig. 790 și 791). Aceste grupuri vertebrale se prăbușesc și deformează coloana vertebrală, dînd gibusul sau scolioza. Conținutul fluent are tendința să migreze și să producă abcesele reci, retrofaringiene, axilare sau chiar fesiere și în triunghiul Scarpa.

Prin prăbușirea vertebrelor necrozate se pot produce compresiuni sau secțiuni parțiale ori totale ale măduvei spinării, cu consecințe paralitice, paraplegice sau tetraplegice.

Sifilisul osos poate fi *congenital* și *cîștigat*. În *sifilisul osos congenital*, leziunile se cantonează la locul de joncțiune dintre cartilajul epifizar și osul spongios metafizar. La acest nivel, apare o bandă lată de 2—3 mm cu marginile dințate, de culoare rozacee, care poate deveni galben-cenușiu în cazurile mai grave. În aceste zone se constată tulburări de calcifiere, în sensul alternării unor zone calcificate cu altele necalcificate.

În *sifilisul cîștigat*, leziunile osoase apar la sfîrșitul fazei secundare și la începutul celei terțiare. Se prezintă sub formă de *periostite* și *osteite*, ori sub forma de *gome sifilitice*. Periostita și osteita sifilitică se întîlnesc mai des la oasele craniului și la tibie. Leziunea proliferează

Scanned with OKEN Scanner

sub periost, determinînd niște ridicături numite exostoze și încurbări ale tibiei sub formă de iatagan.

Gomele sifilitice se pot localiza în periost, os și măduva osoasă. Cînd se localizează în periost și os, gomele erodează osul, încît acesta ia un aspect ciuruit. Dacă oasele sînt late pot fi perforate, cum se întîmplă la palatul dur sau la septul nazal, care fiind lizat, permite prăbușirea nasului sub formă de șea.

17.2.3. OSTEOPATIILE PARTICULARE

Necroza aseptică a osului are o etiologie neelucidată, dar se crede că la producerea ei ar participa infecții care determină tromboze vasculare ce favorizează necroza osului.

Există două tipuri de necroze aseptice: a *capului femural,* care poate fi parțială sau completă și apare des după traumatisme, și, a *epifizelor* în *creștere,* deci la copii, la nivelul diferitelor oase lungi și scurte.

În procesul lezional sînt cuprinși osteocitii și măduva osoasă care se necrozează.

Granulomul eozinofil al oaselor este descoperit întîmplător la examenul radiologic sau în urma unei fracturi. *Etiologia* este necunoscută, iar modificările pot fi uniloculare sau multiloculare. Diagnosticul de certitudine este cel *microscopic,* cînd se constată numeroase histiocite, multe eozinofile și celule rotunde. Eozinofilele pot fi în număr foarte mare, dar cînd predomină histiocitele pretează la interpretarea tumorală deși este considerat un proces reactiv granulomatos netumoral. În unele cazuri, se găsesc celule gigante ori depozite de grăsime în histiocite (fig. 792). Împreună cu boala lui Hand-Christian-Schüller și cu Letterer-Siwe constituie histiocitoza X. Leziunile granulomului eozinofilic pot regresa sau pot staționa. Au *evoluție benignă* și pot fi extirpate chirurgical.

17.2.4. TUMORILE OASELOR

Aceste tumori au fost descrise la capitolul tumorilor benigne și maligne mezenchimale.

17.3. DIN PATOLOGIA ARTICULAȚIILOR

17.3.1. LEZIUNILE TRAUMATICE

Entorsa este o leziune traumatică a ligamentelor articulare, care se rup sau se smulg de pe locul inserției.

Luxația este alunecarea unui cap de articulație de pe celălalt cap de articulație, cu sau fără rupturi capsulare.

Hemartrozele constau din colecții hemoragice în cavitatea articulară. Hemoragiile se pot produce după traumatisme sau în cadrul unor boli de sînge ș.a.

Ruperea meniscurilor din articulația genunchilor sau a discurilor intervertebrale sînt, de obicei, posttraumatice.

Scanned with OKEN Scanner

17.3.2. ARTROZELE

Sînt *artropatii degenerative cronice* cu frecvență foarte mare, devenind manifeste după vîrsta de 40 de ani, fiind mai frecvente la femei. Se caracterizează prin suferință clinică mono sau pluriarticulară dureroasă, cu impotență funcțională și atitudini vicioase în lipsa semnelor inflamatorii.

Cauzele artrozelor sînt foarte variate: atrofiile și hipotrofiile legate de vîrstă, tulburările hormonale, solicitările mecanice intense profesionale, tulburările de regenerare cartilaginoasă, tulburările vasculare și chiar cele genetice.

Morfopatologic se localizează la coloana vertebrală, șold, cot, umăr, genunchi sau la articulațiile mici ale membrelor. Leziunile afectează cartilajul articular, țesutul osos din vecinătate și în mod secundar țesuturile moi ale articulației.

Cartilajul articular are o culoare galben-albicioasă și suprafața este neregulată din cauza unor ulcerații, care, adeseori, sînt profunde, pînă la os. *Microscopic* se constată fisuri și ulcerații cartilaginoase în care poate fi depozitată fibrină, sînge sau detritusuri cartilaginoase. În paralel cu ulcerațiile se găsesc zone circumscrise de proliferare a chondrocitelor în stratul superficial al cartilajului, iar în stratul profund se instalează focare de osificare.

Din osul subjacent cartilajului articular iau naștere niște proeminențe osoase numite osteofite, orientate spre cavitatea articulară și situate predominant la locul de unire cu sinoviala. Restul osului învecinat poate prezenta modificări de osteoporoză (vezi fig. 786) și chiar modificări microchistice cu patogeneză neprecizată: posthemoragică, osteonecroză ischemică resorbită, influențe mecanice?. În lumenul cavității articulare pot fi întîlniți corpi străini ca: fragmente chondrale, osoase, desprinse de pe capetele de articulare. La articulațiile falangelor se pot palpa pe fața dorsală niște noduli osoși, numiți nodulii lui Heberden.

Cînd leziunile artrozice se localizează la coloana vertebrală sînt interesate discurile intervertebrale, fiind o discopatie disartrozică. Inelul fibros al discului intervertebral se rupe permițînd deplasarea anterioară a nucleului pulpos, o hernie de disc. Dacă hernierea persistă, aspectele morfologice poartă denumirea de nodulii lui Schmore. Hernierea posterioară în coloană se face rar. În urma hernierii se produc modificări ale corpilor osoși vertebrali, care se turtesc și proliferează osteofite, numite „ciocuri de papagal", alături de punți osoase între vertebre. De asemenea, se poate osifica țesutul conjunctiv subligamentar.

Sinoviala, de cele mai multe ori, este normală, dar poate prezenta modificări inflamatorii reactive, care duc cu timpul la fibroză cicatriceală, metaplazie adipoasă ș.a.

Evoluția bolii este cronică, iar perioadele de remisie sînt legate de evoluția tabloului morfopatologic al artrozei.

17.3.3. INFLAMAȚIILE ARTICULARE NESPECIFICE

Artritele sau inflamațiile articulațiilor au evoluție *acută* și *cronică*, iar natura lor este *specifică* și *nespecifică*.

Artritele **acute nespecifice** pot fi seroase, fibrinoase și purulente.

Cele *seroase* constau dintr-o colecție de exsudat sero-citrin sau serofibrinos în cavitatea articulară și apar, de obicei, după un traumatism.

Artritele acute *purulente* sînt date de floră microbiană piogenă: gono-

Scanned with OKEN Scanner

coci, stafilococi, streptococi, pneumococi ș.a. Apar monoarticular, și se produc pe cale sanguină, limfatică sau direct în cadrul traumatismelor. În aceste artrite, se acumulează o mare cantitate de puroi în cavitatea articulară, se rarefiază structura capetelor osoase articulare și se ulcerează cartilajul articular. Țesuturile moi capsulare se tumefiază. Evoluția acestor artrite este diferită, putînd duce la vindecare sau la cronicizare.

În **artritele cronice nespecifice** apare în cavitatea articulară un țesut de granulație cu numeroase vase de neoformație și cu polimorfism celular, printre care se găsesc siderofage. Acest țesut granulativ interesează și sinovia. Evoluția ulterioară a acestui țesut granulativ poate duce la aderențe locale și la leziuni distrofice ce limitează funcția articulației.

Sinovita vilonodoasă este prototipul acestor leziuni, deși unii autori o consideră tumoare cu celule gigante a sinovialei. Alți autori consideră că nu-i nici inflamație și nici tumoare, ci o reacție posthemoragică sinovială, care apare mai des la bărbații tineri. *Macroscopic*, se produce o îngroșare a sinoviei cu proliferarea unor prelungiri intraarticulare pseudopolipoase de culoare galben-brună, deoarece se depozitează în ele hemosiderină din cauza asocierii acestei proliferări cu hemoragia. *Microscopic*, se produce o bogată proliferare a leucocitelor mononucleate, așezate în stratul subsinovial, însoțite de bogate depozite de hemosiderină (fig. 793). Prezența lipofagelor, a hemosiderinei și, destul de des, a celulelor gigante într-o stromă conjunctivă, pretează la interpretarea leziunii drept tumoare cu celule gigante. Aceste elemente sînt, mai probabil, elemente celulare reactive inflamatorii la depozitele de hemosiderină. La sinoviala degetelor, adeseori apar modificări cu structură asemănătoare, care sînt de natură inflamatorie cu evoluție spre fibroză și sînt numite *fingeroame*.

17.3.4. INFLAMAȚIILE ARTICULARE SPECIFICE

Artritele specifice sînt reumatice, tuberculoase și reumatoide.

Artrita reumatismală interesează mai multe articulații și are caracter migrator. Aceste leziuni pot fi serofibrinoase sau adezive, în urma proliferării nodulilor reumatici în țesuturile moi ale articulațiilor. Cicatrizarea nodulilor reumatici pot determina leziuni retractile cu limitarea funcției articulare.

Artritele tuberculoase sînt secundare unui alt focar tuberculos din organism. Focarul poate fi situat în imediata vecinătate a cavității articulare, în epifiza osoasă. În acest caz, leziunea se extinde spre articulație deslipind cartilajul articular epifizar, sau perforîndu-l. În felul acesta sînt împinse în cavitatea articulară *fragmente cazeoase* de aspect riziform. Alteori, infecția ajunge în articulație pe cale sanguină și produce o artrită *serofibrinoasă* sau *purulentă*.

În afară de aceste forme morfopatologice de artrite tuberculoase, există și o formă *fungoasă*, în care, pe suprafața sinoviei, apar niște excrescențe pseudopolipoase formate din țesut de granulație tuberculos (fig. 794, 795). Acest țesut se infiltrează și sub cartilajul epifizar de articulare pe care-l detașează de os.

Pe lîngă aceste modificări intraarticulare apar și leziuni ale capsulei articulare, extinzîndu-se pînă la tegument. Articulația se îngroașă, devine albicioasă din cauza ischemiei capilare compresive, încît i s-a dat denumirea de „tumor alba dolens". Apare mai des la articulația genunchilor: gonita tuberculoasă.

Scanned with OKEN Scanner

Din cauza distrucțiilor osoase și cartilaginoase extinse, artrita tuberculoasă poate evolua cu anchiloze articulare.

Artrita reumatoidă sau **poliartrita cronică evolutivă** (P.C.E.) este o boală cronică ce evoluează în puseuri acute. Cuprinde mai multe articulații pe care le îngroașă deformant și le anchilozează. *Etiologia* nu este cunoscută, dar este considerată o colagenoză, la patogenia căreia participă intens mecanismele imunitare. Apare la articulațiile mici și mari, mai frecvent la femei.

Macroscopic se constată o îngroșare a sinovialei și a capsulei articulare, alături de o înmuiere a cartilajului articular. *Microscopic*, leziunile din perioada de debut sînt localizate predominant în sinovie și în spațiul subsinovial, unde apare un bogat infiltrat celular limfoidal și plasmocitar așezat difuz sau în pseudofoliculi. Totodată, se pot găsi și mici noduli de necroză fibrinoidă (fig. 796). Cu timpul, pe suprafața sinovialei se produce o proliferare granulativă vegetantă care apoi se fibrozează odată cu leziunile din capsulă, ducînd la anchiloze și deformări articulare. Paralel cu leziunile articulare, apar modificări nespecifice în splină, limfoganglioni și tegumente.

În boala Marie—Strümpell și în sindromul Felty, leziunile morfopatologice sînt asemănătoare cu cele descrise mai sus.

Spondilartrita anchilopoietică sau **boala Bechterew—Pierre—Marie** este o inflamație sclero-calcifiantă a sinovialei din articulațiile intervertebrale, care duce la anchiloză. Nu se cunoaște etiologia bolii.

17.3.5. TUMORILE ARTICULAȚIILOR

Au fost descrise la capitolul tumorilor din partea generală (fig. 797).

Scanned with OKEN Scanner

18. DIN PATOLOGIA BOLILOR INFECTO-CONTAGIOASE

P. Florescu

18.1. BOLI INFECTO-CONTAGIOASE MICROBIENE

18.1.1. SCARLATINA

Este o boală a copilăriei dată de diferite tulpini microbiene streptococice, încît izolarea unui germen streptococic oarecare din rinofaringele bolnavilor nu poate constitui un test diagnostic.

În prodromul bolii apare o faringită sau o amigdalită de intensităţi variate, cum ar fi o inflamaţie catarală uşoară, pînă la angine ulceronecrotice şi chiar gangrenoase. De obicei, se însoţesc de o adenită regională nespecifică cu febră, vărsături şi cefalee, elemente simptomatologice care împreună constituie tabloul morfoclinic al debutului.

Perioada de stare se instalează la 1—5 zile după prodrom cu exantem al tegumentelor şi cu enantem al mucoaselor.

Exantemul se manifestă sub formă de macule şi papule de culoare roşie, care, în formele grave, toxice, iau un aspect hemoragic. Se dispun, în special, la nivelul gîtului, toracelui, pe abdomen etc. La nivelul feţei este caracteristică dispoziţia prin care se respectă regiunile peribucală şi perinazală dînd o înfăţişare asemănătoare unui fluture. Hiperemia marcată şi culoarea roşie, ce caracterizează exantemul, sînt manifestări ale lezării endoteliilor vasculare prin toxina streptococică. Această culoare roşie dispare la presiune şi după moarte, cînd practic numai poate fi observată. Dispare, de asemenea, local, dacă se injectează ser de convalescent, intradermic, ca urmare a neutralizării toxinei streptococice, fapt ce a generat testul lui Schultz—Charlton, folosit azi în scop diagnostic. În afara acestor modificări vasculare, se mai pot găsi: edem al pielii şi agregate focale de limfocite şi monocite, în special, în jurul foliculilor piloşi. Între ziua a 5-a şi a 25-a de evoluţie a exantemului, are loc descuamarea tegumentelor sub aspect furfuraceu, de tărîţe sau sub formă de lambouri. Substratul morfopatologic al acestor modificări este reprezentat de o accelerare a keratinizării la nivelul straturilor mijlocii ale epidermului.

Enantemul este reprezentat de modificări hiperemice la nivelul limbii, care, între ziua a 3-a şi a 5-a, ia un aspect asemănător cu zmeura: limbă de zmeură. Pe fondul cenuşiu „încărcat" al limbii, proemină papilele care sînt eritematoase datorită hiperemiei. Mai tîrziu are loc descuamarea şi la acest nivel, limba devenind roşie cărnoasă şi lucioasă.

În afara leziunilor descrise, se pot găsi *modificări nespecifice* şi în alte organe. Aceste modificări sînt similare celor întîlnite în alte boli febrile şi sînt reprezentate de *leziuni de distrofie proteică necaracteristică*, rareori grasă, la nivelul parenchimelor: miocard, ficat, rinichi şi de *reacţii hiperplazice nespecifice* ale ţesutului limfoid etc.

Gravitatea acestei boli este dependentă de complicaţiile ce se pot instala. Acestea pot fi *septice* şi *toxice*. Cele *septice*, la rîndul lor, pot fi *locale* şi *generale*. Dintre primele citãm: otita medie supurată, mastoidita, sinuzita, abcesele şi flegmoanele retrofaringiene etc. Complicaţiile septice generale pot fi de tipul septicemiei sau al septicopiemiei, cu

Scanned with OKEN Scanner

formarea unor focare purulente la distanță: pericardite, pleurite și peritonite purulente, osteomielite, artrite, endocardite vegetante, pneumonii și bronhopneumonii ce ajung la abcedare, hepatite supurate etc. *Complicațiile toxice* sînt cauzate de toxina streptococică și conferă tabloului clinic o gravitate particulară. Cele mai importante sînt: nefrita interstițială nesupurată, miocardita interstițială, artrita nesupurativă, encefalita etc. Într-un număr redus al cazurilor, după o scarlatină se pot dezvolta leziuni de glomerulonefrită acută difuză, care, de obicei, se vindecă, dar pot evolua și spre cronicizare.

18.1.2. DIFTERIA

Boala este produsă de bacilul Löffler și apare în special la copii. Infectarea se produce pe cale aeriană, sursa principală fiind reprezentată de purtătorii de bacili, în convalescență sau sănătoși. Infecția debutează în orofaringe, extinzîndu-se adesea la nas și laringe, putînd interesa întreg arborele respirator pînă la nivelul bronșiilor. Rareori este interesat tractul digestiv: esofag, stomac. Alte localizări primare ale infecției pot fi la nivelul plăgilor și arsurilor, la cordonul ombilical, în difteria neonatorum, în tractul genital, postpartum, și la nivelul conjunctivei.

Debutul clinic al difteriei este adesea insidios, în comparație cu amigdalita acută, cu care poate fi confundată. Timp de 2—3 zile, există simptome nespecifice ca: cefalee, stare generală alterată și abia apoi apar durerile în gît. Mucoasa faringiană este roșie aprinsă și edematoasă. O adenopatie cervicală marcată apare în special în formele severe, realizînd aspectul „gîtului de taur", care, alături de semnele descrise mai sus și de o scurgere sanguinolentă nazală, reprezintă indicii ale unor manifestări sistemice severe.

Curînd apar la nivelul faringelui, mai întîi pe amigdale, mici pete albicioase-cenușii, care uneori pot fi pătate de sînge, luînd o culoare brun-roșietică. Acestea cresc în dimensiuni, se reunesc și se extind spre palat și laringe. Este vorba despre false membrane alcătuite dintr-o rețea de fibrină în ochiurile căreia sînt prinse elemente inflamatorii exudate din mucoasă. Pseudomembrana este foarte aderentă, deoarece trimite filamente de fibrină spre submucoasă, printr-o zonă unde epiteliul este necrozat. Filamentele se fixează adeseori pe micile vase, încît atunci cînd se forțează detașarea falsei membrane, se produc concomitent hemoragii. Țesuturile subiacente prezintă hiperemie, edem, modificări alterative de tip distrofic și un puternic infiltrat inflamator de tip acut, bogat în neutrofile. Acesta este exemplul clasic de inflamație fibrinoasă de tip difteric. În evoluțiile favorabile, pseudomembranele se lizează și se elimină, iar ulcerațiile subiacente se vindecă prin reepitelizare.

Complicațiile ce pot apare la acest nivel se referă fie la detașarea unor porțiuni din falsele membrane care aspirate pot duce la asfixie, atelectazie sau pneumonie, fie la obstrucția laringelui care este nu atît mecanică, cît mai ales datorită spasmului musculaturii la acest nivel (fig. 798). Aceste efecte mecanice sînt de importanță relativ minoră, în comparație cu toxemia profundă ce caracterizează această boală. Corespondentul ei lezional este reprezentat de o largă gamă de modificări distrofico-degenerative, dintre care se detașează ca gravitate și semnificație pentru prognostic: leziunile miocardice, leziunile pe nervii peri-

Scanned with OKEN Scanner

ferici şi leziunile pe alte parenchime (rinichi, ficat ş.a.).

Leziunile miocardice sînt grave şi foarte frecvente, pînă la 90% din bolnavi prezentînd modificări electrocardiografice. Cam 10% dezvoltă simptomatologia sindromului miocardic, care adeseori duce la moarte. *Macroscopic*, miocardul are, de obicei, aspect de carne fiartă, corespunzător unei intumescenţe tulbure. În cazurile mai grave, ia aspect de miocard tigrat, datorită distrofiei grase a unora dintre fibrele miocardice. *Microscopic*, impresionează leziunile de la nivelul fibrelor care pot îmbrăca aspectele variate studiate la distrofii: distrofie granulară, distrofie grasă, pînă la necroza unor fibre izolate. Interstiţiul poate prezenta numai un edem, dar, în unele cazuri, se găsesc şi infiltrate locale inflamatorii, corespunzătoare unei miocardite interstiţiale. Vindecarea, cînd se produce, este de obicei completă, dar există cazuri în care rămîne o fibroză interstiţială. Gravitatea lezării miocardice, care este cea mai frecventă în săptămîna 2—3-a de boală, constă în producerea unei insuficienţe cardiace globale, ireversibile sau a unor tulburări de ritm grave, cu fibrilaţie ventriculară şi sfîrşit letal. Se consideră că azi, cam 3/4 din cazurile mortale de difterie se datoresc modificărilor cardiace.

Leziunile pe nervii periferici apar destul de frecvent, aproximativ în 20% din cazuri, fiind prezente fenomene paralitice. Toxina difterică determină degenerarea sau chiar distrugerea tecilor de mielină. Axonii apar tumefiaţi şi rareori ireparabil distruşi. Cel mai adesea, paralizia interesează inervaţia palatului moale, ducînd la modificări mecanice: refluarea lichidelor înghiţite prin cavitatea nazală. Interesarea în proces a inervaţiei hipofaringelui şi epiglotei favorizează trecerea alimentelor în arborele respirator, cu apariţia unei pneumonii de aspiraţie. Uneori, apar paralizii ale muşchilor globului ocular şi ale corpului ciliar, ultimele ducînd la tulburări de acomodare oculară. Arareori apar fenomene paralitice la nivelul membrelor. Modificările degenerative se mai pot produce în creier, nervii cranieni, măduva spinării etc. Modificările degenerative nervoase sînt aproape totdeauna temporare, dispărînd de obicei după 2—3 luni.

Leziunile renale sînt şi ele de tip degenerativ şi se traduc printr-o proteinurie destul de importantă. Se poate dezvolta şi o nefrită interstiţială nesupurată, care de regulă se vindecă.

Ficatul poate prezenta intumescenţă tulbure sau chiar mici focare de necroză, dar semnificaţia clinică a acestor modificări este minoră.

Deşi leziunile descrise sînt adeseori referate ca şi complicaţii ale difteriei, ele reprezintă, de fapt, manifestări primare în cadrul injuriei toxice. Adevăratele complicaţii sînt cele de *suprainfecţie bacteriană*, între care cele pulmonare (bronhopneumonia şi pneumonia) şi cele otice (otita medie supurată), fiind cele mai redutabile.

18.1.3. FEBRA TIFOIDĂ

Febra tifoidă este produsă de Salmonella typhosa. Calea de pătrundere în organism este cea orală, bacilii tifici ajungînd în contact cu mucoasa intestinală pe care o străbat, pătrund în căile limfatice şi apoi ajung în ganglionii mezenterici. De aici, prin ficat sau prin canalul toracic pot ajunge în circulaţia generală. Toate acestea se întîmplă în primele 10—14 zile, care constituie şi perioada de incubaţie a bolii.

În stadiul următor, se instalează tabloul clinic al unei septicemii gra-

Scanned with OKEN Scanner

ve cu: febră, stare de prostrație, oboseală, cefalee, dureri musculare, splenomegalie și apariția pe tegumente a unor pete de culoare roșietică, care se albesc la presiune, fapt ce demonstrează că substratul este o atonie capilară. Aceste pete dispar în cîteva zile.

În stadiul al treilea, care durează 7—10 zile, fenomenele dominante sînt cele legate de leziunile intestinale, ganglionare mezenterice și hepatosplenice.

În ultimul stadiu, are loc revenirea la normal, sub forma unei lize.

Deși septicemia și manifestările ei clinice domină primele stadii ale bolii, modificările locale semnificative se instalează numai în stadiul trei, 7—10 zile după debutul clinic al bolii, mai întîi la nivelul tractului intestinal. Este caracteristică pentru această boală, ca reacție a organismului față de septicemie, o hiperplazie reticuloendotelială. Ea se poate studia la nivelul formațiunilor limforeticulare ale intestinului, în ganglionii limfatici mezenterici și din alte regiuni, în splină, ficat, măduva osoasă etc.

La nivelul intestinului, această hiperplazie se manifestă prin tumefierea și proliferarea plăcilor Peyer și a foliculilor limfoizi solitari de la nivelul intestinului subțire, *ileotifus*, și de la nivelul colonului, *colotifus*. Aspectul *macroscopic*, al leziunilor este asemănător circumvoluțiilor encefalice, motiv pentru care termenul descriptiv de „intumescență encefaloidă" este foarte potrivit. Modificările au loc pe fondul unei hiperemii însoțite de catar la nivelul întregului intestin. Ganglionii mezenterici se măresc de volum și au aspect pulpos, de culoare roz-cenușie și zemuiesc ușor. Modificări asemănătoare se găsesc și în splină, care crește în volum pînă la 600—700 gr.

Microscopic, se observă în formațiunile limfoide intestinale, o hiperplazie a elementelor limforeticulare tradusă prin apariția unor noduli, numiți și granuloame tifice, alcătuiți din macrofage, limfocite și chiar din plasmocite. O caracteristică a leziunilor tifice o constituie absența leucocitelor polimorfonucleare boala evoluînd, de altfel, cu leucopenie. În nodulii descriși mai sînt prezente hematii și niște celule, oarecum caracteristice, denumite celule Rindfleisch. Acestea sînt niște macrofage de dimensiuni mai mari, cu nucleul periferic și citoplasmă acidofilă în care se găsesc în mod caracteristic detritusuri celulare, hematii și chiar limfocite fagocitare (fig. 799). Leziuni similare se găsesc în ganglionii mezenterici, splină, ficat etc.

După 7—10 zile de evoluție, tabloul morfopatologic se complică prin apariția necrozei în granuloamele tifice, care, la nivelul intestinului, se traduce prin ulcerație. Necroza nu este atît rezultatul acțiunii directe a agentului patogen, cît manifestarea unei componente hipergice, în cadrul unei sensibilizări la antigenul tific. În acest fel se pot explica acele forme clinice în care necroza și ulcerația lipsesc.

Procesul de necroză și ulcerație începe în centrul plăcilor hiperplaziate și se întinde treptat spre periferie. El nu este concomitent în toate plăcile, așa că, după un anumit interval, se pot studia la nivelul intestinului toate etapele intermediare. Procesul ulcerativ debutează cu exulcerarea mucoasei ce acoperă plăcile, după care urmează eliminarea treptată a conținutului necrotic al acestora, rezultînd ulcere de forma plăcilor pe care se produc, adică alungite și dispuse cu axul lung în axul intestinului (fig. 800). Marginile sînt neregulate, în jur există un chenar hiperemic, iar culoarea este cenușie-verzuie, ca urmare a impregnării cu pigmenți biliari. La nivelul colonului, ulcerațiile au un aspect punctat, asemănător micilor foliculi solitari de aici. Eliminarea continuă pînă la curățirea ulcerației, pe fundul căreia se pot observa fibre mus-

Scanned with OKEN Scanner

Fig. 769. Miopatie fibropară cicatricială macroscopică.

Fig. 770. Miopatie predominant parenchimatoasă : distrofia protidică necaracteristică a sarcoplasmei 140×.

Fig. 771. Miopatie parenchimatoasă cu liză sarcoplasmică şi leziuni distrofice cu mobilizare nucleară. 140×.

Fig. 772. Polimiozită : infiltrat leucocitar rotundonuclear interstiţial, distrofie sarcomplasmică şi infiltraţie grasă în interstiţiu, 140×.

Scanned with OKEN Scanner

Fig. 773. Distrofie litică a unei fibre musculare și infiltrate interstițiale leucocitare moderate. 140×.

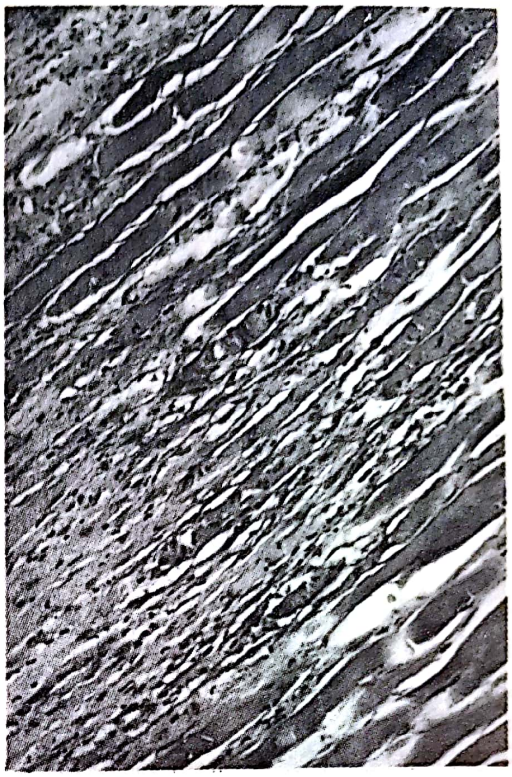

Fig. 774. Miozită cronică osificantă : zonă periferică a leziunii. 70×.



Fig. 775. Miozită cronică osificantă : fibroză, osificare și rare resturi de fibre musculare striate. 70×.

Fig. 776. Atrofie neinflamatorie congenitală a unor fascicule musculare scheletice la copil de 18 luni. 70×.

Scanned with OKEN Scanner

Fig. 777. Intensă distrofie protidică necaracteristică sarcoplasmică, fără elemente inflamatorii. 140×.

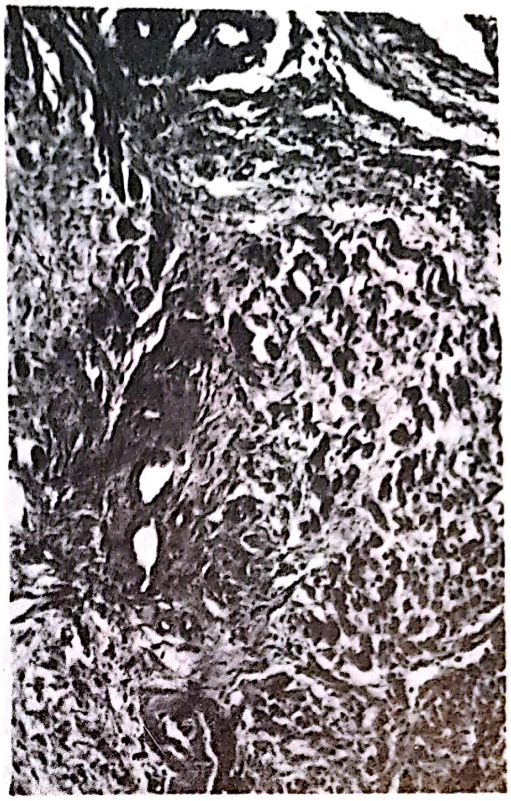

Fig. 778. Atrofie fibropară difuză musculară în secțiune transversală. 140×.

Fig. 779. Atrofie fibropară difuză musculară cu secțiunea longitudinală a fibrelor. 140×.

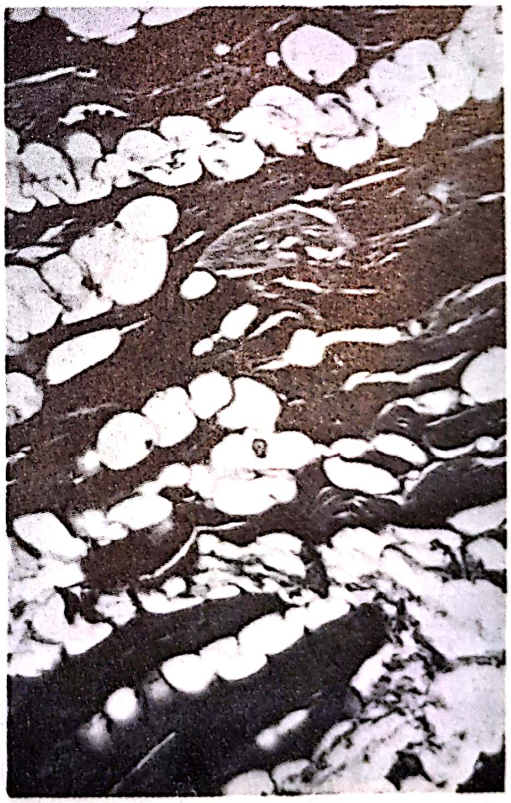

Fig. 780. Infiltrație grăsoasă pseudohipertrofică a musculaturii scheletice. 140×

Scanned with OKEN Scanner

Fig. 781. Atrofia filetelor nervoase periferice cu consecințe musculoatrofice. 140X.



Fig. 782. Neuroliza filetelor nervoase cu consecințe distrofo-atrofice a fibrelor musculare scheletice. 140×.

Fig. 783. Perete de chist osos în osteopatia fibrochistică Recklinghausen. 70×.

Fig. 784. Detaliu din fig. 783 : perete fibroconjunctiv cu leucocite și celule gigante de tip osteoclastic. 140×.

Scanned with OKEN Scanner

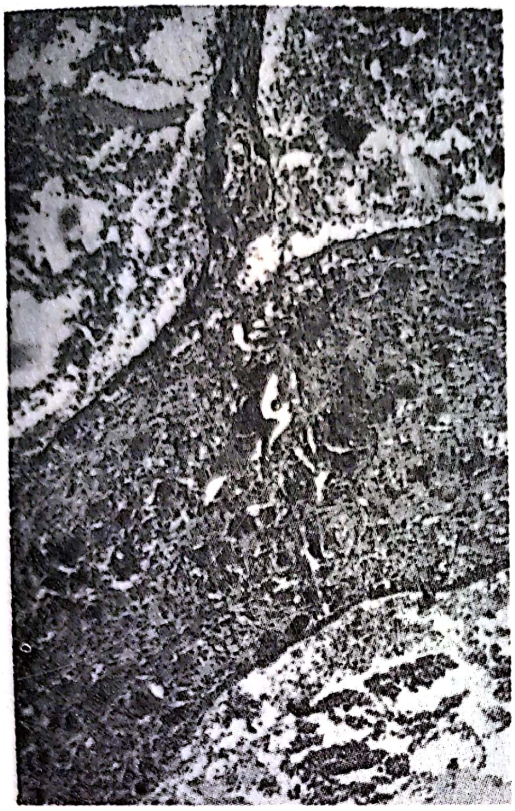

Fig. 785. Chist osos anevrismal. 140×.

Fig. 786. Osteoporoză: rarefierea calcară a unor trabecule osoase. 140×.

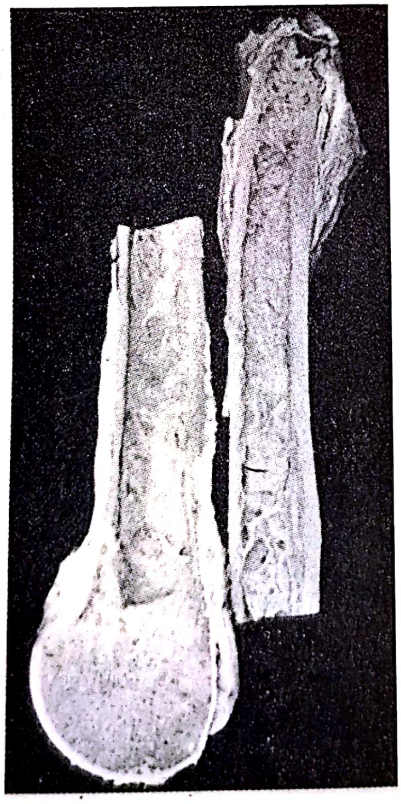

Fig. 787. Osteomielită nespecifică diafizară.

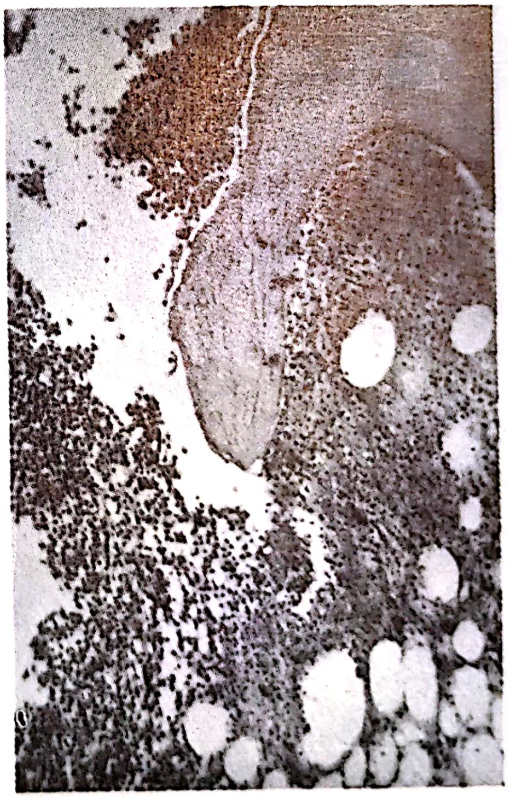

Fig. 788. Osteomielită nespecifică cu infiltrate leucocitare alături de zone cu osteogeneză. 70×.

Scanned with OKEN Scanner

Fig. 789. Tuberculoză osoasă : nodul tbc. proliferativ. 140X.

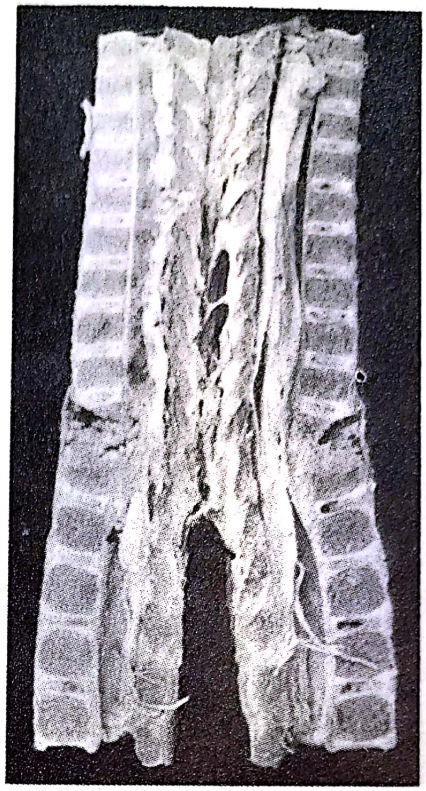

Fig. 790. Morbul lui Pott : spondilartrită tuberculoasă la un copil.

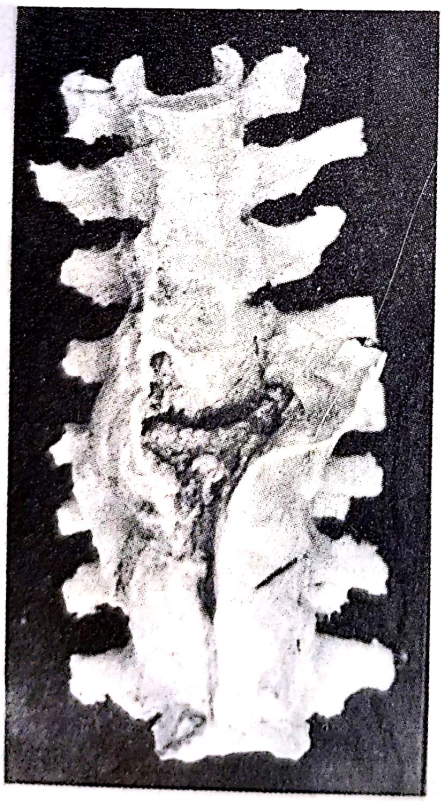

Fig. 791. Morbul lui Pott : spondilartrită tuberculoasă la un adult.

Fig. 792. Granulom eozinofil osos. 140×.

Scanned with OKEN Scanner

Fig. 793. Sinovită vilo-nodoasă cu multe siderofage. 140×.

Fig. 794. Sinovită tuberculoasă. 70×

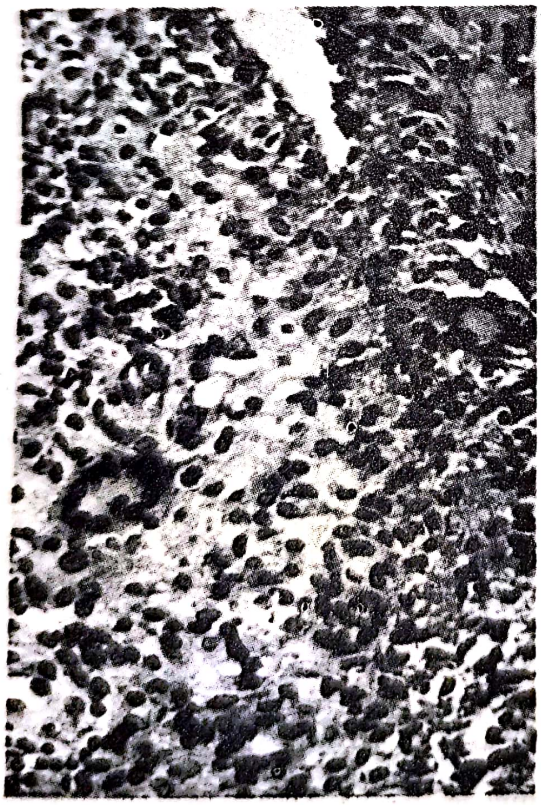

Fig. 795. Nodul tuberculos în sinovita tuberculoasă. 140×.

Fig. 796. Sinovită reumatoidă cu nodul de necroză fibrinoidă. 70×.

Scanned with OKEN Scanner

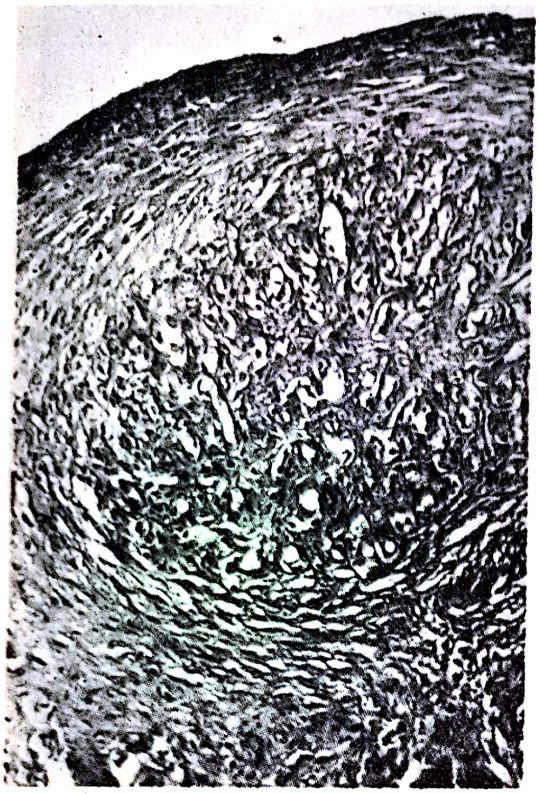

Fig. 797. Hemangiom subsinovial. 70×

Fig. 798. False membrane fibrinoase în căile respiratorii și atelectazie în plămînul drept.

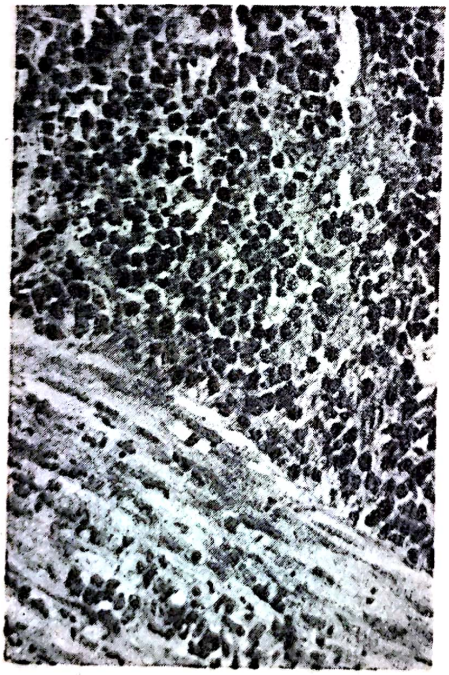

Fig. 799. Enterită tifică cu celule Rindfleisch. 140×.

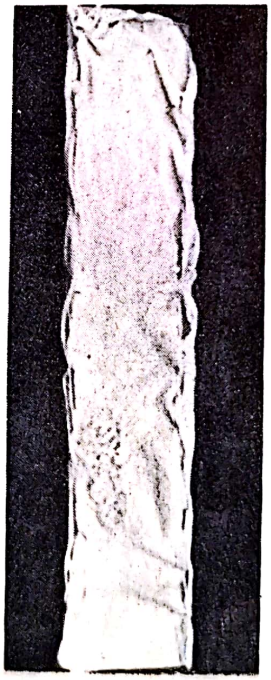

Fig. 800. Enterită tifică : ulcerație în axul longitudinal așezată în lungul intestinului subțire.

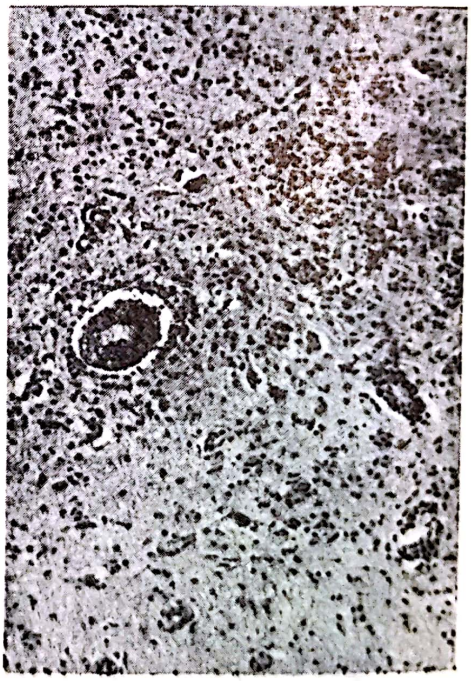

Fig. 801. Poliomielită : măduva spinării cu neuronofagie, glioză și infiltrat leucocitar perivascular. 70×

Scanned with OKEN Scanner

culare din tunica musculară a intestinului.

După aproximativ 4 săptămîni, încep procesele reparatorii, ce se caracterizează prin reepitelizarea zonelor, pe baza epiteliilor din jur şi refacerea foliculilor limfoizi pe seama resturilor de ţesut limfoid de la marginile ulceraţiilor. Uneori vindecarea se face prin înlocuirea conjunctivă, care rămîne vizibilă luni de zile sub forma unor mici cicatrici albicioase.

În afara leziunilor granulomatoase, descrise mai sus, la nivelul altor organe, miocard, ficat, rinichi, se produc modificări distrofice corespunzătoare unei boli febrile grave. Acestea pot fi de tipul distrofiilor proteice necaracteristice, sau pot îmbrăca un caracter mai grav, cînd iau aspectul distrofiei grase. Mai de mult, în formele grave şi cu evoluţie prelungită se descria distrofia ceroasă a muşchilor striaţi, de tip Zenker, în special la nivelul drepţilor abdominali.

Septicemia tifică poate duce la localizări secundare care complică tabloul bolii, sporind gravitatea şi mărind letalitatea. Se descriu: endocardite, miocardite, nefrite, pielocistite, meningoencefalite, periostite şi osteomielite, flegmoane şi abcese tifice. În cazuri rare, se produce suprainfecţia cu germeni piogeni apărînd determinări supurative de această etiologie. Sînt posibile complicaţii pneumonice şi bronchopneumonice produse de pneumococ.

Alte complicaţii, care grevează mult prognosticul, sînt cele de la nivelul leziunilor tifice intestinale: hemoragia şi perforaţia urmată de peritonită. Rareori se poate produce ruptura unui ganglion mezenteric, din cauza unei necroze avansate cu peritonită consecutivă.

O complicaţie cu consecinţe epidemiologice o constituie colecistita tifică, ce apare foarte frecvent şi care transformă fostul bolnav, într-un purtător sănătos de bacili şi o sursă continuă de infecţie.

Din acelaşi grup de bacili tifici mai fac parte peste 100 de Salmonelle. Unele dintre ele produc toxiinfecţii alimentare. Altele (Salmonella paratyphi A, B şi C) produc o „febră tifoidă miniaturală", ce primeşte numele de febră sau, mai corect, febră paratifoidă.

Diagnosticul diferenţial este foarte dificil în absenţa datelor epidemiologice şi bacteriologice şi se bazează, în principal, pe gravitatea mai redusă a leziunilor şi pe frecvenţa mai mică a complicaţiilor.

18.1.4. DIZENTERIA BACILARĂ

Este o boală infectocontagioasă produsă de bacilii dizenterici. Calea infecţiei este orală, localizarea bacililor şi a leziunilor fiind la nivelul sigmei şi a rectului, ocazional la nivelul întregului colon sau chiar în ileon. Clinic, pe primul plan sînt diareea, durerile abdominale şi febra. Boala se vindecă cel mai adesea, existînd însă şi cazuri care se cronicizează, cînd bolnavul prezintă episoade repetate de diaree.

Morfopatologic, leziunile cele mai importante sînt localizate la nivelul mucoasei intestinului gros. Acesta prezintă, la început, o inflamaţie de tip cataral, caracterizată prin hiperemie, edem şi un exsudat mucos care curînd devine mucopurulent prin suprainfectare. Sub acţiunea toxinei dizenterice, mucoasa şi mai tîrziu submucoasa, încep să prezinte modificări degenerative ce evoluează spre necroză. Concomitent se produce un exsudat fibrinos încît inflamaţia ia un caracter difteric. Falsele membrane de fibrină se dispun în special pe cutele mucoasei, zonele dintre cute prezentînd în continuare o inflamaţie catarală. Cu-

Scanned with OKEN Scanner

loarea falselor membrane devine curînd brună-verzuie prin colorare cu pigmenți biliari, încît mucoasa intestinului ia aspect de „hartă geografică", atît în ce privește coloritul, cît și în ce privește dispoziția neregulată, anfractuoasă a leziunilor. Începînd din ziua a 10-a, apar la nivelul cutelor mucoasei, ulcerațiile, ce rezultă din detașarea zonelor necrozate. Ele au un contur neregulat, ajungînd uneori pînă la musculoasă, fundul ulcerației fiind acoperit cu exsudat fibrinopurulent. *Microscopic*, se poate observa exsudatul fibrinopurulent de la suprafața mucoasei, pierderea de substanță datorită necrobiozei și necrozei structurilor superficiale, precum și un infiltrat inflamator acut cu polinucleare și macrofage care poate lua uneori un aspect flegmonos.

După aproximativ 3 săptămîni, încep fenomenele de reparație, care, în cazul ulcerațiilor mici, sînt reprezentate de regenerarea mucoasei, iar în cazul ulcerațiilor adînci și mari, prin umplerea lor cu țesut de granulație, care va fi apoi acoperit de un epiteliu. Această ultimă modalitate de vindecare lasă cicatrici pe intestin și, uneori, determină modificări de stenoză, la nivelul respectiv.

Modificările intestinale pot îmbrăca și alte tablouri. Astfel, în cazurile foarte grave, în care fenomenele toxice sînt pe primul plan, leziunile intestinale rămîn în faza de inflamație cataralâ. Alteori, la copii în special, apare o enterocolită foliculară, cu hiperplazia foliculilor limfatici care se pot ulcera: forma ulcerofoliculară.

Modificările din restul organismului sînt determinate de penetrația toxinei dizenterice și îmbracă caracterul unor leziuni distrofice în parenchime: ficat, rinichi, miocard etc. La copii, există posibilitatea interesării în procesele degenerative a sistemului nervos central. Dintre complicațiile posibile în această boală citâm: microperforația intestinului, urmată de peritonită generalizată, pelviperitonită sau flegmoane ale țesutului perirectal și complicațiile septice secundare ce se pot instala pe terenul anergizat de dizenterie. În trecut, se descriau cazuri de amiloidoză generalizată secundară, în dizenterie.

18.1.5. HOLERA

Este o boală infectocontagioasă gravă, produsă de *Vibrio cholerae*. Calea de infectare este orală, bolnavul prezentînd, după o perioadă de incubație asimptomatică de 1—5 zile, diarei apoase masive, în cursul cărora se pot pierde pînă la 10 litri de lichid pe zi. Evoluția poate fi spre moarte, prin deshidratare și tulburări electrolitice, sau spre vindecare, în cîteva zile.

Biopsiile de mucoasă intestinală, efectuate la bolnavii cu holeră, demonstrează leziuni minime, caracterizate printr-un edem al mucoasei și un infiltrat inflamator moderat la nivelul corionului. Fenomenele clinice sînt date de o enterotoxină puternică, ce modifică transportul ionic la nivelul celulelor epiteliale ale mucoasei, cu acumulare de lichid în lumenul intestinal, creșterea excreției de clor și inhibarea absorbției de sodiu. În restul organelor se găsesc modificări distrofice necaracteristice, ca urmare a tulburărilor hidroelectrolitice.

Scanned with OKEN Scanner

18.1.6. ANTRAXUL SAU CĂRBUNELE

Antraxul este o boală infecțioasă gravă, produsă de bacilul cu același nume, care afectează animalele domestice, de la care se poate infecta și omul. Antraxul are, pe de altă parte, o dublă importanță istorică, fiind prima boală umană căreia i s-a demonstrat etiologia bacteriană, Koch, 1850, și prima boală în care s-a produs un vaccin eficient, Pasteur, 1881.

Bacilul pătrunde în organism pe cale cutanată, respiratorie sau digestivă. Infectarea pe cale cutanată are loc la cei ce mînuiesc carnea, pielea și blănurile animalelor infectate și se localizează mai frecvent la față, gît și mîini. Se produce astfel antraxul cutanat sau pustula malignă. La început se produce o zonă hiperemică și edematoasă pe care se formează rapid o veziculă cu conținut purulent, pustulă. Aceasta se sparge, rezultînd, prin eliminarea zonei centrale necrotice, un ulcer mic de culoare negricioasă. În jurul lui pot exista mici vezicule sau pustule. Concomitent se produce o adenopatie regională. În cazurile cu evoluție favorabilă, fenomenele involuează, ulcerul dispare, iar adenopatia retrocedează. Alteori, filtrul ganglionar este învins și se produce o septicemie cu bacili cărbunoși, cu manifestări sistemice importante, urmată de obicei de moarte. În unele cazuri, nu se produce ulcerație la locul infecției inițiale, ci numai o arie edematoasă, formă clinică ce primește numele de edem malign. Este o formă gravă, septicemia producîndu-se mult mai frecvent decît în pustula malignă.

Forma pulmonară a bolii se produce cînd infectarea organismului are loc pe cale bronșică. La acest nivel se produce o pustulă malignă asemănătoare cu cea cutanată, care evoluează rapid spre o bronhopneumonie extensivă. Adenopatia hilară acompaniază manifestările pulmonare, septicemia și moartea fiind regula.

Forma intestinală a bolii se produce prin infectarea pe cale digestivă, este rară la om și duce de obicei la moarte prin septicemie.

Leziunile *microscopice* în această boală se caracterizează, în principal, printr-un edem mucinos și hemoragic, necroză masivă și o reacție celulară comparativ cu primele, mult mai săracă. De abia în ultimii ani, a fost separat „factorul letal" al antraxului, care este o exotoxină ce afectează permeabilitatea capilară favorizînd producerea edemului hemoragic.

18.1.7. TETANOSUL

Tetanosul este o boală infecțioasă produsă de *Clostridium tetani*, un microb saprofit, strict anaerob. Aceste particularități conferă caractere precise și relativ stricte modalităților de infectare a organismului. Nefiind în stare să invadeze țesuturile vii, Clostridium tetani nu devine patogen decît în prezența unei exotoxine necrotizante, produsă de un alt microb și numai în cazul în care la poarta de intrare există condiții de anaerobioză. O asemenea situație se poate realiza în răniri, mai ales atunci cînd acestea sînt extinse, dilacerate, cu fragmente de țesuturi devitalizate și corpi străini. Plăgile de război, rănirile profunde și punctiforme, avortul septic și nașterea septică, reprezintă exemplele cele mai cunoscute și mai frecvente în practică.

Ca patogeneză, există o asemănare între infecția tetanică și cea difterică. Agentul patogen rămîne cantonat la poarta de intrare, în timp

Scanned with OKEN Scanner

ce toxina sa, o toxină extrem de puternică, este absorbită de terminaţiile nervoase motorii din regiune. Din aproape în aproape, prin ţesutul nervos sau pe calea limfaticelor endo- şi perineurale, toxina ajunge la celulele motorii din coarnele anterioare medulare.

Leziunile morfopatologice produse sînt relativ nesemnificative şi nu sînt caracteristice pentru a permite un diagnostic în acest fel. Funcţional, apar modificări asemănătoare unei intoxicaţii cu stricnină.

Tulburările debutează cu cefalee, depresie generală, dificultăţi la deglutiţie, încleştarea maxilarelor, precum şi spasme musculare, care la început sînt localizate în jurul porţii de intrare. Mai tîrziu aceste modificări se accentuează. Apare spasmul muşchilor maseteri, trismus, ceea ce face imposibilă deschiderea gurii. Contractarea muşchilor spatelui produce opistotonus, în timp ce spasmele muşchilor feţei dau o expresie caracteristică: risus sardonicus. Sînt afectate cu predominanţă grupele musculare mai puternice, care intră în convulsii tonice, iscate adesea de un zgomot sau de o mişcare bruscă. Pacientul rămîne tot timpul conştient şi cu sensibilitatea dureroasă păstrată. Moartea survine în timpul contracţiei spastice a muşchilor respiraţiei.

Important în patologia pediatrică este *tetanosul noului născut.* Nounăscutul se infectează la nivelul plăgii ombilicale cu sporii de Clostridium tetani, în cursul unei naşteri septice, mortalitatea fiind în aceste cazuri foarte mare.

18.1.8. SEPTICEMIA ŞI SEPTICOPIEMIA

Septicemia este o stare infecţioasă gravă a organismului caracterizată în principal prin prezenţa în sînge a microorganismelor şi toxinelor lor. Ea nu este o boală infecţioasă în adevăratul sens al cuvîntului, ci un stadiu evolutiv de o mare gravitate, ce poate surveni în infecţii variate, cauzată fiind de dezechilibrul marcat între virulenţa germenilor şi posibilităţile de apărare diminuate patologic ale organismului. Într-o septicemie se descriu clasic: poarta de intrare, focarul iniţial, trecerea şi înmulţirea germenilor în sînge, iar în cazul în care se constituie şi focare supurative secundare, se foloseşte termenul de septicopiemie. Poarta de intrare este reprezentată de o soluţie de continuitate la tegumente sau mucoasele respiratorii, digestive sau urogenitale. Rar microbii intră direct în sînge, prin injecţii sau perfuzii. De obicei la poarta de intrare, dar alteori la distanţă de ea se constituie focarul iniţial reprezentat de un proces inflamator acut, de obicei supurativ. Din acesta, fie prin tromboza suprainfectată a vaselor din regiune — generatoare de emboli septici, fie prin extensie directă, fie pe calea limfaticelor, microbii trec în sînge şi sînt vehiculaţi spre alte organe unde determină de obicei leziuni abcedate.

În restul organismului se produc modificări de tip distrofic-degenerativ din partea parenchimelor, miocard, ficat, rinichi, precum şi o hiperplazie mai mult sau mai puţin generalizată a sistemului reticulohistiocitar: splenomegalie, hiperplazia elementelor reticulare din ficat, măduvă etc. Caracteristic este aspectul *macroscopic* al splinei, splină septică. Aceasta este mărită de volum, este hiperemică, moale şi difluentă. Răzuind suprafaţa splinei se desprinde o cantitate mare de ţesut: noroi splenic.

Scanned with OKEN Scanner

În numeroase organe apar reacții inflamatorii cu edem, congestie și proliferare celulară, cum este o pneumonie interstițială, o hepatită interstițială, o nefrită glomerulară proliferativă sau interstițială, meningită seroasă ș.a.

18.1.9. TIFOSUL EXANTEMATIC

Este produs de **Rickettsia prowazeki** sau de **Rickettsia mooseri**. Se caracterizează din punct de vedere clinic prin debut acut, cu cefalee puternică, stare generală alterată, febră. Aceasta din urmă este maximă la sfîrșitul săptămînii a doua de evoluție.

Leziunile cutanate, care dau și numele bolii, apar în ziua 4—8-a și persistă și după moarte. La început sînt macule eritematoase, devenind mai apoi hemoragice. În cazurile fatale, se observă, de obicei, cîteva zone unde leziunile cutanate îmbracă un caracter necrotic. În cazurile grave și în cele fatale, simptomatologia neurologică, manifestată prin delir, stupoare și comă, este adesea pe primul plan.

Agentul patogen, rickettsia, se înmulțește în celulele epiteliale intestinale ale păduchelui și puricelui, de unde trece în fecalele acestor artropode. Ajunge în organismul uman prin înțepăturile în piele produse de paraziți și se multiplică timp de cîteva zile în endoteliul capilarelor din corionul pielii. Macroscopic, acest lucru nu este vizibil. Mai tîrziu, rickettsiile pătrund în sînge fiind duse în tot organismul, fapt ce se asociază clinic cu starea tifică. Localizările preferențiale sînt în celulele endoteliale ale capilarelor din creier, piele și inimă. La nivelul capilarelor, multiplicarea rickettsiilor determină o proliferare însoțită de tumefiere endotelială ce determină obstruarea lor. La nivelul vaselor mari, se pot forma trombi fibrinoși, dar acest lucru este mai rar.

Leziunile, interesînd în special vasele de dimensiuni microscopice, modificările *macroscopice*, cu excepția exantemului, nu sînt prea caracteristice. Se găsește totuși o hiperemie generalizată și mici hemoragii petesiale pe seroase și mucoase. Există constant o splenomegalie, care în cazurile fatale poate ajunge la 600—800 g. Leziunile *microscopice* sînt destul de caracteristice și se prezintă sub forma unor acumulări perivasculare de celule mononucleate, alcătuind așa-numiții noduli tifici. În apropierea lor, se pot găsi capilare cu endoteliul proliferat sau chiar obstruat, încît pentru unii, nodulii reprezintă, de fapt, rezultatul obstruării complete și a dezintegrării micilor capilare. Aceste modificări se găsesc de predilecție în creier, piele și miocard, dar căutate cu atenție pot fi descoperite în oricare alt viscer. Leziunile din sistemul nervos central, sînt foarte importante pentru diagnosticul histologic și au în infiltratul perivascular alături de celulele nevrogliale, macrofage, plasmocite și neutrofile. Deosebirea față de alte encefalite, de natură virotică în special, se face pe baza leziunilor endoteliale și a absenței leziunilor primare neuronale.

La nivelul miocardului, alături de leziunile nodulare, se mai găsește un infiltrat difuz cu celule mononucleate printre fibrele miocardice și uneori cîteva fibre musculare necrozate. Modificări similare pot fi găsite în ficat și rinichi. Aceștia din urmă pot prezenta modificări *microscopice* și *macroscopice*, de glomerulonefrită acută. Moartea se produce prin encefalită, miocardită, prin complicațiile bacteriene, dintre care mai importante sînt pneumonia și bronhopneumonia, și prin toxemie generală.

Scanned with OKEN Scanner

Tifosul exantematic, este azi o boală foarte rară, dar cunoașterea leziunilor are importanță pentru că tot mai frecvent, unele tablouri clinice ca: arteriopatii, pneumopatii atipice, infarcte miocardice chiar, sînt puse pe seama unor infecții rickettsiene.

18.2. BOLILE INFECTO-CONTAGIOASE VIRUSALE

18.2.1. GRIPA

Gripa este o boală infectocontagioasă ce survine în epidemii. Dintre marile epidemii de gripă se citează pandemia de la sfîrșitul primului război mondial, 1917—1919, denumită și gripa spaniolă, care a îmbolnăvit 500 milioane de persoane și a fost fatală pentru 15 milioane. O altă pandemie a avut loc în 1957, gripa asiatică tip A. La noi ultima epidemie de gripă mai importantă a avut loc în iarna anului 1972—1973.

Agentul etiologic este virusul gripal de diferite tipuri: A, B, C. Frecvent se izolează de la pacienți o serie de germeni: Hemophilus influenzae, streptococi, stafilococi, pneumococi, care, în asociere cu virusul, conferă particularități evolutive și de gravitate tabloului clinic.

Poarta de intrare a virusului este la nivelul mucoaselor căilor respiratorii superioare. Tabloul clinic este caracterizat prin debut brusc cu febră, dureri în gît, cefalee, stare de prostrație și dureri musculare. În cazurile necomplicate, boala durează numai 3—5 zile.

Există forme clinice cu alură foarte gravă, dar care nu prezintă leziuni evidente, cu excepția celor vasculare. Acestea se încadrează în toxicoza gripală acută, caracterizată prin modificări hiperemice și eventual fibrinohemoragice la nivelul mucoasei căilor respiratorii, precum și prin modificări de stază și edem meningoencefalic pînă la hemoragii. În alte forme apar pericardite, mediastinite, peritonite, septicemii, otomastoidite, sinuzite purulente etc., sau pot determina modificări de tip distrofic în parenchime. Decesul în gripă, grevează, de obicei, acele grupe de pacienți, la care este prezentă o leziune organică antecedentă: cardiopulmonară, hepatică, renală.

18.2.2. RUJEOLA

Rujeola este produsă de virusul cu același nume, ce face parte dintre Myxovirusuri. Tabloul clinic este caracterizat prin febră, tuse, coriză, conjunctivită și o erupție cutanată eritematoasă caracteristică. Aceasta este compusă din mici maculo-papule de culoare roșie ce apar mai întîi pe față și se răspîndesc apoi pe abdomen și extremități. Erupția cutanată este precedată cu 1—3 zile de așa-numitul semn a lui Koplik: pe mucoasa bucală corespunzător molarilor apar mici pete albe, formate din celule epiteliale necrozate, înconjurate de o zonă roșie.

Din punct de vedere *microscopic*, leziunile cutanate prezintă edem și congestia vaselor din derm, acumulare perivasculară de limfocite și macrofage, tumefierea și diviziunea activă a celulelor endoteliale capilare. În stadiile mai tîrzii, se poate observa, la nivelul celulelor epiteliale, hiperkeratoză, degenerare hialină și chiar necroză. Petele Koplik au un aspect histologic asemănător leziunilor cutanate, dar necroza celulelor

Scanned with OKEN Scanner

epiteliale este mai exprimată și reacția inflamatorie cu neutrofile, corespunzătoare necrozei, este mai intensă. La nivelul conjunctivei și în căile respiratorii este caracteristică congestia vasculară intensă, după care se produce un exudat mucopurulent.

În unele cazuri, boala se complică cu o infecție respiratorie, adeseori fatală. Ea poate fi de tip interstițial, dar, de obicei, este datorită unei suprainfecții bacteriene, care realizează aspecte de bronhopneumonie, sau chiar de pneumonie, ce nu se deosebesc de cele descrise la complicațiile gripei.

O reacție particulară, foarte interesantă și se pare, în ultimii ani, mai frecventă, este apariția în cadrul rujeolei a unei pneumonii cu celule gigante. Este vorba despre cazuri în care exantemul nu apare și la care a fost demonstrată incapacitatea organismului de a produce anticorpi specifici. Moartea se produce în 2—4 săptămîni. Caracteristica *microscopică* diagnostică este apariția, la nivelul pereților alveolari și ai bronșiolelor, a unor celule gigante sincițiale, multinucleate, denumite celulele lui Warthin—Finkelday, în care se pot găsi ocazional, intranuclear sau intracitoplasmatic, incluzii virale. Asemenea celule gigante mai pot fi găsite în amigdale, ganglionii limfatici și în țesutul limfoid al apendicelui.

În aproximativ 1 din 1000 de cazuri se produce, în cadrul rujeolei, o encefalită, ce este mortală în 10—30% din cazuri. Aproximativ 40% din cei ce supraviețuiesc rămîn cu sechele: psihoze, modificări de personalitate, epilepsie. Atît clinic cît și morfopatologic, encefalita din rujeolă este similară altor encefalite virotice.

Este de reținut că rujeola în sine este o boală de gravitate medie, dar scade rezistența organismului la alte infecții. Așa se produc complicațiile bacteriene de tipul: otitei medii, adenitei cervicale, stomatitei gangrenoase, endocarditei bacteriene și tuberculozei.

18.2.3. PAROTIDITA EPIDEMICĂ SAU OREILLONUL

Este produsă de un virus clasificat printre paramyxovirusuri. El are afinitate pentru glandele salivare și pentru gonade, dar poate leza, de asemenea, pancreasul, timusul, tiroida, sistemul nervos central, glandele lacrimale și glandele Bartholin.

Boala este mai frecventă între 5 și 15 ani, transmiterea făcîndu-se prin picături de salivă care conțin virusul. Leziunile din această boală sînt foarte rare. Cele mai multe date provin din studiul bolii experimentale la maimuță. Glandele salivare sînt edematoase și prezintă adesea mici hemoragii la nivelul capsulei. *Microscopic*, se observă un exsudat seros interstițial, o inflamație de tip cataral la nivelul ductelor excretoare și dezintegrarea celulelor acinare. În interstițiu, apar numeroase celule limfoidale. Vindecarea se face prin regenerarea epiteliilor glandulare și resorbția infiltratului celular limfoidal.

În orhita umană, se observă, microscopic, arii focale de necroză a epiteliului tubular, în timp ce alți tubi sînt dilatați și conțin în lumen un exsudat purulent. Vindecarea se face cu un oarecare grad de atrofie testiculară, dar impotența și sterilitatea survin mai rar, din cauza distribuției parcelare a leziunilor necrotice.

În aproximativ 20% din cazuri există o splenomegalie.

Pancreasul este tumefiat, încît se poate uneori palpa și se crede că dezvoltă leziuni de tip hemoragic. Instalarea unui diabet zaharat, la cei ce au avut parotidită epidemică, este

Scanned with OKEN Scanner

pusă în legătură cu lezarea pancreasului, dar faptul nu este încă demonstrat convingător.

Destul de frecventă este și atingerea meningelui și chiar a creierului, cînd rezultă o meningoencefalită. Unii cred că ea este prezentă la majoritatea cazurilor într-un grad moderat, dar în cazurile fatale se găsesc leziuni floride, asemănătoare celor din meningita aseptică și din alte encefalite virotice.

18.2.4. HERPESUL

Este o boală infecțioasă produsă de virusul herpetic de tip 1 sau 2. Tipul 1 dă leziuni cutanate, de obicei periorale, la nivelul mucoasei bucale, conjunctivei și sistemului nervos. Tipul 2 produce herpesul genital. Există o infecție herpetică primară, care se produce în primii 5 ani de viață și care evoluează clinic inaparent sau sub forma unei gingivostomatite acute, însoțită uneori de leziuni hepatice sau meningoencefalitice. Mai tîrziu, prin reinfecție sau prin reactivarea infecției latente, care pare să existe la majoritatea indivizilor, apar periodic leziuni herpetice, în relație cu o boală febrilă, de exemplu, pneumonia, sau cu anumite stări fiziologice, premenstrual.

Leziunile herpetice debutează ca o arie eritematoasă, pe care apar curînd buchete de mici vezicule cu conținut clar. Acestea se sparg, lăsînd mici ulcerații care se acoperă cu cruste, la nivelul pielii, sau cu false membrane de fibrină, la nivelul mucoasei bucale. Sub acestea, are loc vindecarea prin reepitelizare, fără formare de cicatrici.

Microscopic, modificările cele mai importante se produc la nivelul epidermului, ale cărui celule se măresc mult în volum, degenerează și se separă între ele, formînd vezicula. Alte celule, conțin incluzii intranucleare eozinofile, caracteristice, cunoscute sub numele de corpusculi Lipschütz. La baza veziculelor apar celule epiteliale gigante, multinucleate, care sînt considerate patognomice pentru leziunile histologice produse de virusurile din grupul herpes-varicelă. În jurul veziculelor, în epiderm, precum și în țesutul subiacent apar infiltrate cu neutrofile, iar spre marginile leziunii, se găsesc limfocite și monocite.

18.2.5. POLIOMIELITA

Poliomielita sau paralizia infantilă este o boală infecto-contagioasă produsă de virusurile poliomielitei, care fac parte din grupa Enterovirusurilor. Boala apare predominant la copii, rareori sub vîrsta de un an, dar se întîlnește și la adulți. Deși virusurile cauzatoare nu sînt strict neurotrope, cele mai importante leziuni sînt localizate la nivelul sistemului nervos central.

Manifestările clinice sînt variabile. De obicei, boala debutează cu o perioadă de 1—3 zile în care sînt prezente: febra, cefalee, dureri de gît, iritabilitate, simptome gastrointestinale și rigiditatea gîtului. Această perioadă poate fi urmată sau nu de faza paralitică, ca rezultat al lezării celulelor din coarnele anterioare ale măduvei. Uneori apar leziuni bulbare, cu interesarea nervilor cranieni și paralizia respirației, cauza cea mai obișnuită a morții. Alteori, se pot găsi leziuni cerebrale sau cerebeloase. În fine, poate fi prezent uneori tabloul unei meningite aseptice.

Scanned with OKEN Scanner

Se consideră că există cam de 20 de ori mai multe cazuri ce nu ajung la paralizie. Acestea sînt dificil sau chiar imposibil de recunoscut, întrucît simulează infecții gastrointestinale sau respiratorii minore.

Boala survine sub formă de epidemii, de obicei toamna, deși cazuri sporadice pot apare în tot cursul anului. S-a demonstrat că o cale posibilă a infecției este legată de purtătorii sănătoși de virus sau de convalescenți.

Experiențele pe animale au demonstrat posibilitatea infecției cu virus prin nazofaringe și de aici pe calea nervilor olfactivi spre creier. La om însă, pare mai probabilă calea intestinală, din conținutul intestinal putîndu-se izola virus în concentrații mari. Amigdalectomia, operațiile pe nas și faringe, extracțiile dentare și efortul fizic violent, par a conferi o gravitate sporită unei poliomielite deja instalate. Se crede chiar că forma bulbară a bolii apare în special la amigdalectomizații în perioada de epidemie.

Leziunile cele mai importante se găsesc în măduva spinării și în creier. *Macroscopic,* ele sînt tumefiate, vasele meningeale fiind congestionate. Pe secțiune se pot vedea hemoragii difuze peteșiale și, uneori, în special cu lupa, mici leziuni necrotice. În general, leziunile sînt mai difuze decît ar presupune-o simptomatologia neurologică și pentru multe cazuri termenul descriptiv potrivit ar fi de poliomielomeningoencefalită. *Microscopic,* sînt prezente elementele triadei diagnostice din encefalite, cu unele particularități. Și în poliomielită există infiltrate celulare perivasculare, alcătuite din celule rotundonucleare, printre acestea putînd exista neutrofile și zone cu aspect hemoragic. Aspectele de neuronoliză și neuronofagie sînt impresionante în această boală. De exemplu, celulele neuronilor motori din coarnele anterioare ale măduvei pot dispărea complet la anumite nivele (fig. 801).

În primele stadii ale bolii, în aceste celule se pot demonstra incluzii virale, dar în materialul autopsic, ele se văd rareori. Mai tîrziu, celulele neuronale prezintă modificări degenerative, printre altele cromatoliză, în final, ajungînd la necroză. În jurul acestor neuroni în suferință, se pot observa macrofage și neutrofile, ce participă la distrugerea completă a celulelor în necrobioză. În fine, în perioada de vindecare, se poate urmări procesul de gliază, caracterizat de proliferarea focală sau difuză a celulelor neurogliale. Modificările microscopice descrise pot fi găsite și la alte nivele: bulb, cerebel, emisfere cerebrale.

La nivelul nervilor periferici, corespunzător celulelor ganglionare degenerate, se poate observa microscopic tumefierea și segmentarea cilindracșilor, precum și degenerarea tecii de mielină.

Musculatura paralizată prezintă, după un timp, în cazurile ce supraviețuesc, aspecte de atrofie, unele din fibrele musculare fiind înlocuite fie cu țesut conjunctiv, fie cu grăsime.

Modificările din restul organismului sînt mai puțin exprimate. Au fost descrise: hiperplazia sistemului limfatic, modificări distrofice proteice simple în ficat, rinichi și miocard, precum și o miocardită interstițială.

18.2.6. HEPATITA EPIDEMICĂ

Este cea mai frecventă boală acută a ficatului, la copii și adulții tineri, care apare de obicei sub formă de epidemii. Zona noastră geografică se caracterizează printr-o frecvență ridicată a acestei boli, în-

Scanned with OKEN Scanner

cît se poate vorbi despre o adevărată endemie. Etiologia virotică a bolii a fost acceptată astăzi de toți autorii. Particularitățile epidemiologice, clinice și imunologice indică existența a cel puțin trei tipuri de virus hepatitic: unul, tipul A, produce o hepatită virală tip A, o boală caracterizată prin calea orală a infectării, deși se poate transmite și prin aer, și printr-o perioadă de incubație de 14—45 de zile, virusul putînd fi găsit în urina și fecalele bolnavilor; altul, tipul B, produce hepatita serică, tip B, o boală caracterizată prin calea parenterală exclusivă a infectării și printr-o perioadă de incubație de 40—180 de zile, virusul găsindu-se numai în sîngele acestor pacienți, și tipul C sau non A non B.

Un progres însemnat, în problematica hepatitei epidemice, s-a făcut după 1965, prin descoperirea, în serul unor pacienți ce avuseseră hepatită serică, a unui factor imunologic distinct, denumit la început antigenul Australia, iar apoi HBs. Acesta este prezent în sîngele a 65—95% din bolnavii cu hepatită serică. Administrarea sîngelui care conține antigenul produce hepatită virală în 75% din cazuri. Antigenul n-a putut fi izolat de la nici un caz de hepatită virală tip A. Studii imunologice, după 1971, au precizat prezența unor subtipuri antigenice față de care se dezvoltă anticorpi specifici. Studiile de microscopie electronică și cele biochimice au arătat că HBs este o particulă globoidă de 200 Å, care, face parte din structura de suprafață a virusului B. Recent s-au identificat și ultrastructuri e și c cu semnificații în evoluția bolii.

Susceptibilă de a reprezenta structura virusului hepatitic B este particula Dane, recent descrisă în serul bolnavilor cu hepatită B, care are dublu contur și dimensiune de 42 nanomicroni.

Modificările morfopatologice în hepatita epidemică sînt identice în cele două tipuri descrise mai sus. Ele sînt însă foarte deosebite atît leziunal cît și evolutiv, în diferitele forme clinice.

Forma clinică medie. Macroscopic, ficatul prezintă puține modificări, între care amintim o ușoară creștere în volum, însoțită de punerea în tensiune a capsulei și creșterea friabilității organului, care este totodată, hiperemic. Vezicula biliară este goală, flască. Modificările *microscopice* sînt mult mai ample și pot fi sistematizate în leziuni hepatocelulare, modificări în cadrul regenerării hepatocelulare și reacția limfoidă și reticuloendotelială.

Leziunile hepatocelulare sînt generealizate în masa ficatului, în funcție de gravitatea procesului, putînd afecta cîte o celulă, grupuri de celule sau mari zone din masa ficatului. În forma de intensitate medie, se remarcă modificări ale unor grupuri de hepatocite răspîndite difuz în ficat. La început, acestea apar mărite în volum, balonizate, cu citoplasma clară. Este exemplul tipic al intumescenței clare, studiată la distrofii. Procesul patologic hepatocitar este reversibil în această fază. Dacă însă progresează, apar grupuri de hepatocite cu distrofie grasă și celulele afectate dispar fie prin liză, fie prin condensare treptată a componentelor celulare, cînd rezultă așa-numiții corpusculi eozinofili. Consecutiv necrozei celulare, se produce o dezorganizare a structurii trabeculare normale, prin colabarea zonelor rămase fără celule.

Aspectele de regenerare hepatocitară, debutează foarte precoce și se pot studia în paralel cu leziunile alterative. Sînt prezente unele mitoze, celule mari cu mai mulți nuclei și, caracteristic, lipsa unei dispoziții cordonale a celulelor regenerate. Dispoziția pseudopavimentoasă a hepatocitelor regenerate se poate menține un timp și după vindecare. Distorsiunile arhitecturale, produse

Scanned with OKEN Scanner

de fenomenele descrise, pot favoriza producerea unei staze biliare.

Reacția limfoidă și reticuloendotelială reprezintă adesea cea mai evidentă modificare. Celulele Kupffer sînt proliferate, prezintă fenomene de fagocitoză și se pot găsi adesea aglomerate în zonele colabate, consecutiv necrozelor celulare. În aceste celule, se găsește adesea pigment lipocrom și chiar bilă. Paralel cu proliferarea celulelor reticuloendoteliale, se remarcă un infiltrat celular, de intensitate variată alcătuit din macrofage, celule limfoide, plasmocite și chiar eozinofile. Aceste infiltrate se pot găsi, alături de proliferarea kupfferiană în zonele de necroză hepatocitară, precum și în spațiile portale. În unele forme de hepatită epidemică, ele persistă și după vindecarea clinică.

Fiecare din modificările descrise mai sus, luată în parte, este necaracteristică, putîndu-se întîlni și în alte hepatopatii. Toate la un loc alcătuiesc un tablou morfopatologic definitoriu și diagnostic totodată pentru hepatita epidemică.

Modificările electronomicroscopice. Au fost descrise în hepatocite o serie de particule, de dimensiuni între 200—600Å, în citoplasmă sau în nucleu, despre care s-a crezut că reprezintă imaginea virusului hepatitei. Odată cu descoperirea HBs, particulele de 200 Å găsite atît în citoplasma, cît și în nucleul hepatocitelor, au fost identificate cu acesta. Restul modificărilor electronomicroscopice în hepatocite și celulele Kupffer sînt nespecifice. La început, reticulul endoplasmic se dilată neregulat, veziculos și se distruge, adesea prin balonizarea citoplasmei. Se pot găsi în citoplasmă ribozomi liberi, depozitele de glicogen fiind neregulate. Corpusculii eozinofili descriși în microscopia optică sînt compuși din citoplasma condensată din care au dispărut ribozomii, dar în care rămîn, sub formă de umbre electronodense, unele organite celulare.

Simptomatologia clinică este nespecifică în prodrom și cuprinde: tulburări gastrointestinale, dureri musculare și articulare, oboseală. Spre sfîrșitul prodromului, astenia și tulburările digestive se agravează și pacientul devine febril. Ficatul devine mai ferm la palpare, iar splina crește în dimensiuni, ca și unele grupe ganglionare cervicale. Apare icterul, acompaniat de urini colurice. În cazurile favorabile, la aproximativ 6 săptămîni de la apariția icterului se produce vindecarea.

Este însă posibilă o gamă foarte largă de variante clinice, începînd cu forme așa de ușoare, încît nici nu sînt observate, pînă la atrofia galbenă acută și subacută. Se crede că cel puțin unele dintre cazuri trec în cronicitate, evoluînd spre o ciroză hepatică de tip posthepatitic.

18.2.7. LIMFOGRANULOMATOZA INGHINALĂ SUBACUTĂ (boala Nicolas-Favre)

Este o boală infecțioasă cauzată de un virus transmis prin contact sexual. După o incubație de 7—12 zile, apare la nivelul penisului sau uretrei, la bărbat, respectiv la nivelul cervixului vulvei sau vaginului, la femei, o primă leziune, care poate îmbrăca, *macroscopic*, aspectul unei papule, al unei vezicule, sau al unei ulcerații superficiale nedureroase, care se vindecă fără cicatrice în cîteva zile. *Microscopic*, leziunile sînt necaracteristice, diagnosticul fiind imposibil în această fază. La cîteva zile după apariția leziunii genitale, apare la bărbat, o limfadenită inghinală sau iliacă, unilaterală sau bilaterală. Ganglionii sînt măriți în volum, duri și foarte dureroși, pentru ca apoi să devină

Scanned with OKEN Scanner

fluctuenți și, în final, să fistulizeze multiplu, fistulă în „stropitoare", eliminîndu-se o cantitate mare de puroi. Modificările ganglionare sînt însoțite de stare generală alterată, febră, cafelee și durează una sau mai multe luni, după care, tratate sau nu, se vindecă prin cicatrizare. La femei, limfadenita este localizată cel mai adesea în ganglionii rectovaginali, profunzi, motiv pentru care nu este observată la examenul clinic. Tot datorită localizării, nu se produce fistulizare, ci vindecarea are loc prin resorbție și organizare conjunctivă cicatriceală. *Microscopic*, la nivelul ganglionilor afectați apar leziuni caracteristice bolii, sub forma unor abcese stelate, înconjurate de celule epitelioide. Acestea au tendință să conflueze și apoi să fistulizeze. Vindecarea se face prin fibroză cicatriceală. Leziunile microscopice seamănă cu cele din boala ghearelor de pisică sau cu cele din tularemie, boli cu care trebuie făcut diagnosticul diferențial.

Ca o consecință a modificărilor fibrocicatriceale ganglionare, se instalează leziunile cronice ale limfogranulomatozei inghinale subacute, care constau din stază limfatică severă, urmată de modificări fibrocicatriciale în regiunile a căror limfă este drenată prin acești ganglioni. La bărbați, se poate produce elefantiaza glandului și a prepuțului, care favorizează dezvoltarea unei fimoze. La femeie, apare frecvent elefantiaza vulvei și clitorisului, urmată de fibroze cicatriceale, ce au drept consecință stenoza vaginului. Adeseori, în special la femeie, se dezvoltă leziuni anorectale, fie prin infectare limfatică retrogradă, fie prin infectare primară. Apare la început o proctită, în cursul căreia mucoasa este edematiată, ulcerată și acoperită cu exsudat purulent și hemoragic. În jurul orificiului anal, apar niște proliferări vegetante, cunoscute sub numele de limforoizi. Mai tîrziu, se produce fibroză cicatriceală, cu stenoze rectale severe. Uneori, în ariile afectate de leziunile cronice ale limfogranulomatozei inghinale subacute se poate dezvolta un carcinom.

BIBLIOTECA JUDEȚEANĂ „GH ASACHI" IAȘI

Scanned with OKEN Scanner

BIBLIOGRAFIE

ABRIKOSOV, A. I. și A. I. STRUKOV, *Anatomie patologică*, I și II, Edit. Medicală, 1956.

ACKERMAN, V. LAUREN, *Surgical Pathology*, Edit. C. V. Mosby Comp., St. Louis, 1974.

ANDERSON, J. R., *Muir's textbook of Pathology*, Edit. Ed. Arnold, London, 1976.

ANDERSON, W. A. D., *Pathology*, C. V. Mosby Comp., St. Louis, 1961.

ARSENI, C., M. CARP, *Anatomia patologică a tumorilor sistemului nervos*, Edit. did. și pedag., București, 1978.

BABEȘ, VICTOR, *Anatomia patologică specială*, II, Tipogr. Cultura, București, 1922.

BERCEANU, ȘT. și colab., *Sistemul reticulo-endotelial*, Edit. Medicală, București, 1967.

BOHLE, A. și colab., *Beitrag der Nierenbiopsie zum nephrotischen syndrom*, Dtsch. med. Wschr., 1973, 94, 1673.

CALUȘER, I. și colab., *Curs de Morfopatologie*, Litografia I.M.F., Cluj-Napoca, 1978.

CALUȘER, I., *Les modifications morphologiques gastro-intestinales au cours de la maladie rhumatismale*, Rev. Acta gastro enterol. belgica, 1969, 32, 541—551.

CALUȘER, I. și colab., *Ateroscleroza la copii*, Rev. Clujul Medical, 1976, 49, 2, 158—161.

CALUȘER, I., *Rolul pereților vasculari în aterogeneză*, Vol. Congr. III-lea Național de Med. Int., București, 1974, 38.

CALUȘER, I. și colab., *Comportament de la paroi arterielle et influence des maladies humaines sur la dystrophie lipoidique athérogenique chez les enfants*, Rev. roum. Morphol., Embryol., 1975, 2, 125—128.

CALUȘER, I. și colab., *Sur les adaptations circulatoires et les modifications immunomorphologiques loco-regionales dans la maladie ulcereuse*, Rev. roum. d'Embryol. et Cytologie, 1965, 2, 147—150.

CALUȘER, I. și A. MUREȘAN, *Considerații în legătură cu unele hiperplazii reticulo-plasmocitare generalizate*, Rev. Morfologia, 1963, 2, 181—185.

CALUȘER, I. și A. MUREȘAN, *Investigations on thymus structure and funaction in man*, Rev. roum. Endocrinol., 1975, 8, 9—12.

CAVALLERO, CESARE, *The arterial wall in atherogenesis*, Edit. Piccin Medical Books, Padua, 1975.

CHURG, JACOB și EDITH GRISHMAN, *Ultrastructure of glomerular disease: a review*, Rev. Kidney Internat., 1975, 7, 254—270.

CRĂCIUN, EMIL și colab., *Morfopatologia aparatului cardiovascular*, Edit. Acad. R.P.R., 1959.

CRĂCIUN, EMIL, *Introducere în morfologia patologică*, Edit. Medic. București, 1958.

DELARUE, J., RENE LAUMONIER, *Anatomie Pathologique*, Edit. Flammarion, 1969.

DIMITRIU, C., *Bolile colagenului*, Edit. Med. București, 1957.

DIMITRESCU, AL., *Cancerul pielii*, Edit. Med., București, 1975.

DIR. SANIT. CLUJ, *Cancerul colului uterin*, Edit. Document. și Metodol., Cluj-Napoca, 1976.

DOERR, WILHELM și GERHARD SEIFERT, ERWIN UEHLINGER, *Spezielle Pathologische Anatomie*, Edit. Thieme, Stutgart, 1971.

EISENBURG, JOSEF și colab., *Klinische hepatologie*, Edit. Karl Thomas, Biberach an der Riss, 1977.

EVANS, R. W., *Histological appearances of tumours*, Edit. Livingstone, Ed. London, 1966.

GEORGESCU, L., *Diagnosticul bolilor renale prin puncție-biopsie*, Edit. Med., București, 1978.

GEORGESCU, L. și colab., *Morfopatologia aparatului renal*, Edit. Acad. R.P.R., București, 1960.

GEORGESCU, L., *Morfopatologia*, Edit. did. și pedag. București, 1981.

GOIA, I., *L'infection de foyer „focal infection"*, Edit. București, 1946.

Scanned with OKEN Scanner

GOMPEL CLAUDE, *Anatomie pathologique ginécologique et obstetricale*, Edit. Arscia Bruxelles şi Maloine, Paris, 1963.

GRAFFI, ARNOLD şi HEINZ BIELKA, *Probleme de oncologie experimentală*, Edit. Acad. R.P.R., 1959.

GRIMELIUS, L., Acta Soc. Med. 1968, 73, 243.

HABIB, R., KLEINKNECHT, C., GUBLER, M. C., LEVY, M., *Idiopathie membrano-proliferative glomerulo-nephritis in children. Report of 105 cases*, Clin. Nephrol., 1971, 1, 194—214.

HAMPERL, H., *Lehrbuch der Allgemeinen pathologie und der patologhischen Anatomie*, Edit. Springer, Berlin, 1960.

HOUDSON, E. R., REGINALD, *Cardiovascular pathology*, I şi II, Edit. Ed. Arnold, London, 1965.

IVERSEN, O. H. şi colab., *Basis text in Pathology* (I.P.A.L.S.), Edit. Studentle Heratar, Lund., 1974.

KETTLER, H. L., *Lehrbuch der spesiellen pathologie*, Edit. Gustav Fischer, Stuttgart, 1976.

LENNERT, KARL, *Lymphknoten; cytologie und lymphadenitis*, Edit. Springer, Berlin, Götingen, Heidelberg, 1961.

LUBARSCH, O., HENKE, F., RÖSSLER, R., *Handb. der speziellen patologischen anatomie und histologie*, vol. I, Edit. Springer, Berlin, Götingen, Heidelberg, 1955.

LUPU, GH., V. CIOBANU, *Boala reumatismală*, Edit. Acad. R.P.R., 1963.

MOGA, A., I. BRUCKNER, *Medicina Internă*, Edit. did. şi pedag., Bucureşti, 1967.

MORSON, C. BASIL şi colab., *Gastrointestinal pathology*, Edit. Blackwell scientific public, Oxford, London, Edimburg, Merbourne, 1972.

MUREŞAN, A şi colab., *Anatomia Patologică*, Edit. Medicală, Bucureşti, 1962.

NASTA, MARIUS şi colab., *Morfopatologia tuberculozei*, Edit. Acad. R.P.R., 1957.

NICULESCU, I., *Morfopatologia sistemului nervos*, Edit. Med., Bucureşti, 1957.

NOVAK, R. E., *Novak's Gynecologic and Obstetric Pathology*, Edit. W. B. Saunders, Philadelphia, Londra, 1967.

O.M.S., *Classific. histol. internat. des tumours*, nr. 1.

OFFERT, G. şi colab., *Anatomie pathologique l'oeil et de ses annexes*, Edit. Masson, Paris, 1974.

PACKS GEORGE, IRVING M. A., *Tumors of the soft somatic tissues*, Edit. A. Hoeber Harper, 1958.

PAGÉS, A., *Le sisteme endocrinien diffus.* (S.E.D.), Qun. d'anatomie patholog., 1974, 4, 335—352.

PAPILIAN, V. V. şi GH. ROSCA, *Tratat elementar de Histologie*, Edit. Dacia, Cluj-Napoca, 1977.

PEARSE, A. G., POLAK, J., Histochemie, 1971, 27, 96.

POMERANCE, ARIELA şi colab., *The pathology of the heart*, Edit. Blackwell Scient. Public., Oxford, London, Edinburg, Merbourne, 1975.

POPA, RUBIN, *Anatomie patologică*, partea a II-a, Litografia I.M.F. Cluj, 1950.

POPESCU, C., *Precancerul*, Edit. Medic., Bucureşti, 1957.

POPPER, HANS şi SCHAFNER, F., *Progress in liver disease*, Edit. Grune şi Stratton, New-York şi Londra, 1970.

POPPER, H. şi colab., *Cancerul bronchopulmonar*, Edit. Med. Bucureşti, 1955.

PORTOCALA, R. şi colab., *Microscopia electronică în biologie şi inframicrobiologie*, Edit. Acad. R.P.R., 1962.

REZEK, R. PHILIP şi colab., *Autopsy Pathology*, Edit. Charles C. Thomas, Ilinois, S.U.A., 1963.

ROBBINS, L. STANLEY, *Pathologic basis of disease*, Edit. W. B. Saunders, Philadelphia-London-Toronto, 1974.

ROUSSY, G., ROGER, LEROUX, CH. OBERLING, *Précis d'anatomie pathologique*, vol. I şi II., Edit. Masson, Paris, 1933.

SAPHIR, OTTO, *A tot on systemic pathology*, Edit. Grune Stratton, New-York-London, 1958.

SAMARITTER, W. şi colab., *Histopatologie*, Edit. K. S. Schattaner. Stuttgart-New-York, 1977.

SEIFERT, G., *Mundliohle, Mundspeicheldrii sen Tonsillen und Rachen.*, Edit. Springer, Berlin, Heidelberg-New-York, 1966.

SHAFER, G. W. şi colab., *A textbook of oral pathology*, Edit. W. B. Saunders Comp., Philadelphia, London, 1958.

SIMIONESCU, N., *Histogeneza cancerului tiroidian*, Edit. Acad. R.S.R., 1966.

SOLCIA, E., SAMPIETRO, R., *New metods for staining secretory granules and 5-hydroxytryptamine in the thyroid C-cells, in calcitonin*, Proc. Symp. Thyrocalcitonin a C-cells, Heinemann, London, 1968.

SPENCER, H., *Pathology of the lung*, Edit. London, 1966.

STOWENS, DANIEL, *Pediatric pathology*, Edit. Williams Wilkins, Baltimore, 1966.

Scanned with OKEN Scanner

TASCA, C., *Morfopatologia tiroidei*, Edit. Acad. R.S.R., București, 1978.
TIECKE, W. R., *Oral Pathology*, Edit. Mc. Graw-Hill Book Comp., New-York-Toronto-Sydney-London, 1965.
VALDES-DAPENA, M. ANTONIO, *Morphologic pathology of the alimentary canal*, Edit. W. B. Saunders Comp. Philadelphia, London, Toronto, 1970.
VASILIU, TITU, *Manual de Anatomie Patologică Clinică*, Tipografia Cartea românească, Cluj, 1946.
VASILIU TITU, *Boala canceroasă*, Edit. Medic., București, 1956.
VULCAN, PAUL, *Histopatologia bolilor de piele*, Edit. Medic., București, 1959.
ZOLLINGER, H. U., *Abrégé d'anatomie pathologique*, Edit. Masson, Paris, 1971.
WALSTENHOLME, G. E. W., RUTH, PORTER, *The thymus experimental and clinical studies*, Edit. J. A. Churchil, London, 1966.

Scanned with OKEN Scanner

CUPRINSUL VOLUMULUI I

1. **PATOLOGIE CELULARĂ**
   - 1.1. Modificări moleculare sau biochimice din celulele incipient lezate
   - 1.2. Modificările morfologice elementare ale celulelor lezate
   - 1.3. Procesele adaptative
     - Hipertrofia
     - Hiperplazia
     - Involuția
     - Atrofia
     - Metaplazia
   - 1.4. Distrofiile propriu-zise
     - 1.4.1. Distrofiile necaracteristice
     - 1.4.2. Distrofiile caracteristice celulare și interstițiale
2. **TULBURĂRILE CIRCULAȚIEI SANGUINE, LIMFATICE ȘI INTERSTIȚIALE**
   - 2.1. Tulburările circulației sanguine
   - 2.2. Tulburările circulației limfatice
   - 2.3. Tulburările circulației lacunare sau intestițiale
   - 2.4. Morfopatologia șocului
3. **INFLAMAȚIA**
   - 3.1. Generalități
   - 3.2. Inflamațiile nespecifice
   - 3.3. Inflamațiile specifice
   - 3.4. Inflamații cu specificitate relativă
     - 3.4.1. Inflamațiile micotice și parazitare
4. **REGENERAREA**
   - 4.1. Exemple de regenerare în țesuturi
   - 4.2. Vindecarea plăgilor
   - 4.3. Culturile de țesuturi
5. **IMUNOPATOLOGIE**
   - 5.1. Noțiuni generale
   - 5.2. Modificările imunomorfopatologice
   - 5.3. Clasificarea bolilor imune
   - 5.4. Imunologia tumorală
6. **TUMORILE**
   - 6.1. Generalități
   - 6.2. Tumorile epiteliale
   - 6.3. Tumorile mezenchimale
   - 6.4. Tumorile seroaselor
   - 6.5. Tumorile sinovialelor

Scanned with OKEN Scanner

6.6. Tumorile țesutului pigmentar
6.7. Tumorile țesuturilor nervoase
6.8. Tumorile disembrioplazice, malformative, congenitale sau teratoide
6.9. Stările precanceroase

7. MALFORMAȚIILE

7.1. Generalități și malformații congenitale
7.2. Patologie ereditară

Scanned with OKEN Scanner

Redactor: FELICIA TEODOR
Tehnoredactor: L. HLAVATHY

Apărut: 1984. Bun de tipar: 10.XII.1983.
Comanda nr.: 2350. Coli de tipar: 25,5+9 coli planșe ofset.
Hîrtie: velină 70 g/mp. Format: 16/70×100.

Tiparul executat sub comanda nr. 380/1983
la ÎNTREPRINDEREA POLIGRAFICĂ CLUJ,
Municipiul Cluj-Napoca, B-dul Lenin nr. 146.
Republica Socialistă România